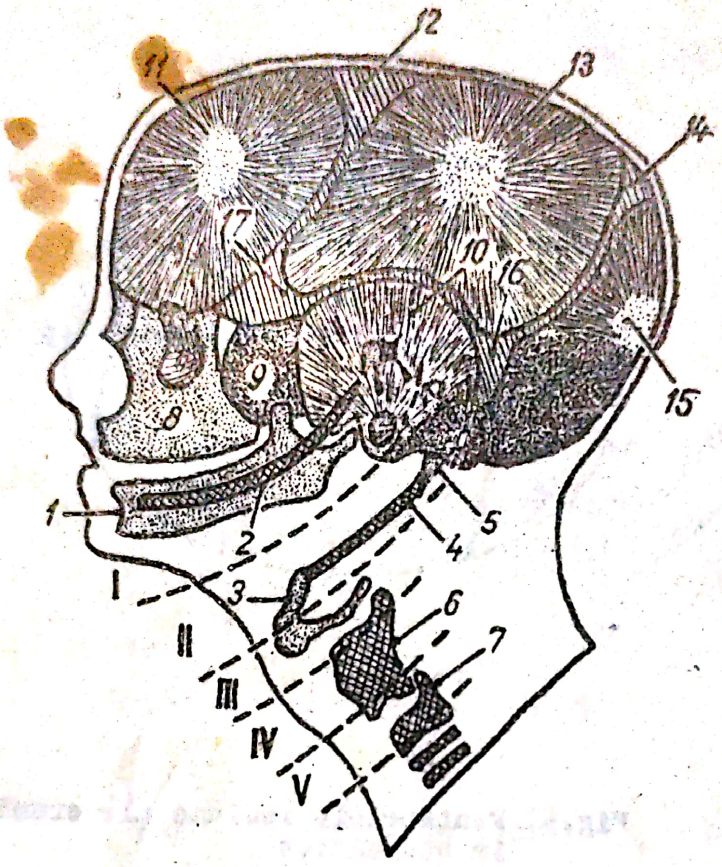

Fig.4. Osificarea neurocraniului şi a splanhnocraniului.

1= mandibula, 2= traseul cartilaginos MECKEL, 3= osul hioid, 4= cartilagiul REICHERT, 5= apofiza stiloidă, 6= cartilagiul tiroid, 7= cartilagiul cricoid, 8= maxilarul, 9= aripa mare a sfenoidului, 10= solzul şi stînca temporalului, 11= osul frontal, 12= fontanela anterioară sau bregmatică, 13= osul parietal, 14= fontanela posterioară sau lambdatică, 15= solzul şi baza osului occipital, 16= fontanela mastoidiană, 17= fontanela sfenoidală, I,II,III,IV,V= limitele arcurilor branhiale, linii fine radiare = osificarea directă din desmocraniu, punctat gros = zonele de osificare precedate de model cartilaginos.

La fetusul uman, ajuns la termen, se constată prezenţa a ;e fontanele.

Cea mai întinsă în suprafaţă este fontanela anterioară bregmatică.

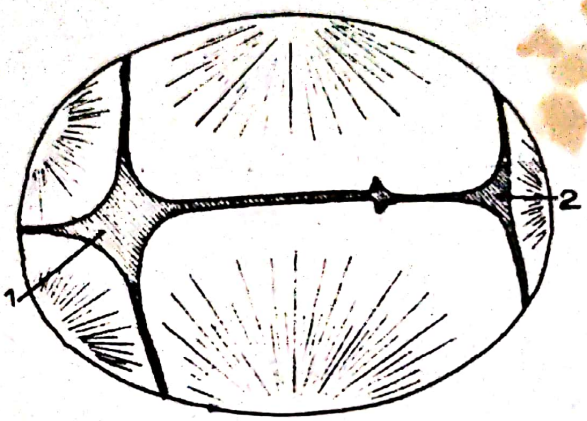

Fig.5. Fontanelele mediane ale craniului, la nou-născut

1= fontanele bregmatică,
2= fontanela lambdatică.

Ea are formă rombică şi este situată pe linia mediană, între frontal şi parietal (fig.4 şi fig.5).

Tot pe linia mediană a bolţii craniene, la locul de întîlnire a solzului occipitalului cu parietalele, se găseşte fontanela posterioară sau lambdatică, care are formă triunghiulară (fig.4 şi fig.5).

Mai sînt patru fontanele situate simetric, cîte două în dreapta şi două în stînga porţiunilor laterale ale craniului.

Acestea sînt fontanelele mastoidiene, delimitate de temporal, occipital şi parietal şi fontanelele sfenoidale, situate la locul de întîlnire dintre sfenoid, parietal şi frontal (fig.4 şi fig.6).

Închiderea acestor fontanele, prin invadarea lor de ţesut

osos, este variabilă.

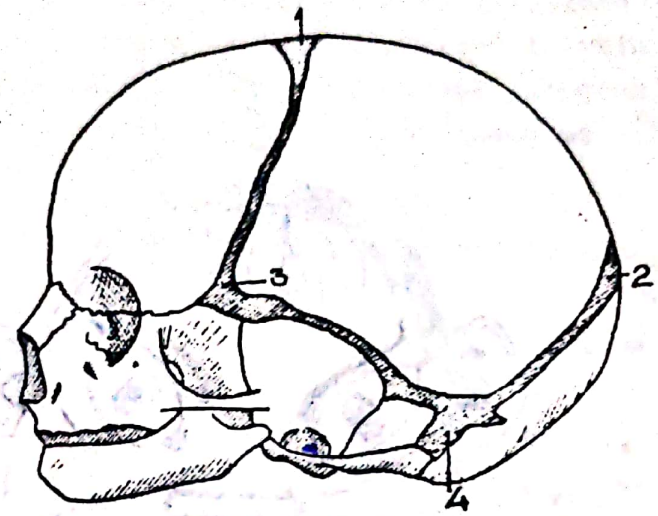

Fig.6. Fontanelele craniului la nou-născut
1= fontanela bregmatică, 2= fontanela lambdatică, 3= fontanela sfenoidală (pterică), 4= fontanela mastoidiană (asterică).

Fontanela lambdatică se închide între a III-a şi a VI-a lună după naştere; fontanelele mastoidiene la un an după naştere; fontanela bregmatică şi fontanelele sfenoidale se închid complet la 3 ani după naştere.

DEZVOLTAREA SPLANHNOCRANIULUI

Splanhocraniul este constituit din totalitatea pieselor osoase ale masivului facial, precum şi oasele aparatului hioidian.

La începutul dezvoltării embrionului, extremitatea superioară a acestuia se prezintă ca o umflătură, cu suprafaţa regulată.



Fig.7. Dezvoltarea splanhnocrahiului
(embrion de 19-20 zile)

1= extremitatea cefalică, 2= stomodeum, 3= mugurele frontal, 4= mugurii maxilari, 5= mugure mandibular, 6= proieminenţa cardiacă, 7= arcul II branhial, 8= placoda olfactivă.

La sfîrşitul celei de a doua săptămîni, pe faţa ventrală a extremităţii cefalice a embrionului, epiblastul începe să se scufunde, dînd naştere la o depresiune adîncă numită aditus anterior.

Fundul acestei depresiuni se găseşte în raporturi de vecinătate cu extremitatea cranială a intestinului anterior, din care va deriva faringele.

Cu timpul, această depresiune devine din ce în ce mai adîncă şi ia numele de gură primitivă sau stomodeum (fig.7).

Epiblastul care formează fundul gurii primitive şi hipoblastul faringelui primitiv se alipesc intim, fără interpunere de elemente mezenchimale şi formează membrana faringiană, care se va rezorbi mai tîrziu.

La embrionul de 3 săptămîni, conturul gurii primitive este foarte evident, deoarece el este marcat de o serie de îngroşări sau cute groase, rezultate din proliferarea epiblastului şi a mezenchimului subjacent.

La început, perimetrul gurii primitive este marcat de 5 muguri şi anume:

- un mugure frontal, care apare pe linia mediană a arcului superior al acesteia, şi
- două perechi de muguri aşezaţi simetric, doi cîte doi; aceştia sînt mugurii maxilari superiori, situaţi pe părţile laterale ale circumferinţei gurii primitive şi mugurii maxilari inferiori, care completează arcul inferior al acesteia şi a căror extremităţi, în această fază, nu sînt sudate (fig.7).

Mugurii maxilari inferiori nu sînt altceva decît extremităţile ventrale ale primului arc branhial, iar mugurii maxilari superiori sînt muguri secundari, apăruţi pe marginea superioară a extremităţii ventrale a mugurilor maxilari inferiori.

La un embrion de om ajuns la sfîrşitul celei de a treia săptămînă de viaţă, pe marginea liberă a mugurelui frontal, apare un şanţ median, care îl împarte în 2 muguri secundari, numiţi muguri nazali (fig.8).

După puţin timp, fiecare din cei doi muguri nazali vor fi împărţiţi, de către un şanţ care apare pe partea lor inferioară, în cîte 2 muguri:

- un mugure nazal intern şi
- un mugure nazal extern(fig.8).

Mugurii nazali interni se vor suda între ei, pe linia mediană, şi vor da naştere unei mase comune, din care va deriva osul intermaxilar (fig.9).

Şanţul care separă mugurii nazali interni de cei externi se numeşte şanţ olfactiv (fig.9), deoarece epiblastul din fundul acestui şanţ se va diferenţia, dînd naştere placodului olfactiv, r...

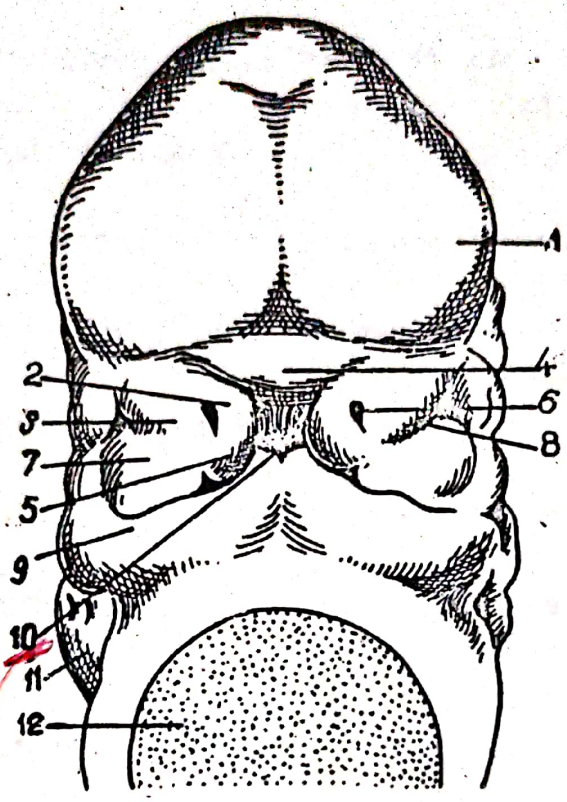

Fig.8- Dezvoltarea splanhnocraniului
(embrion de 2o-31 zile)

1= mugurii nazali, 2= mugure nazal intern,
3= mugure nazal extern, 4= area triunghiulară,
5= proces globos, 6= narina, 7= mugurele maxilar,
8= şanţ orbito-nazal, 9= mugurele mandibular,
1o= stomodeum, 11= arcul II brannial, 12= proiemi-
nenţa cardiacă.

dimentul organului mirosului.

Intre mugurii nazali externi şi mugurii maxilari superiori se formează un şanţ adînc numit şanţul orbito-nazal sau lacrimo-nazal, care se întinde de la orbita primitivă pînă la arcul superior al circumferinţei gurii primitive (fig.9).

Extremitatea liberă a celor doi muguri nazali externi se alungeşte şi se îndoaie spre linia mediană, apropiindu-se de mugurii nazali interni şi schiţînd în felul acesta perimetrul viitoarelor orificii ale nărilor.

Concomitent cu tranformările pe care le suferă mugurele rrontal, se petrec şi o serie de modificări la nivelul extremităţilor ventrale ale primului arc branhial sau arcul mandibular.

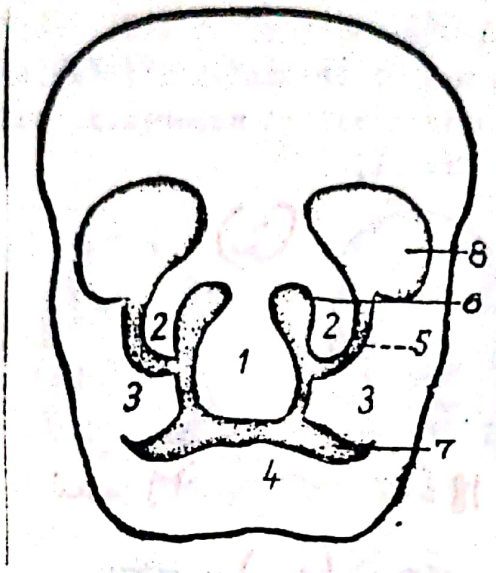

Fig.9. Dezvoltarea splanhnocraniului
(aproape de stadiul final)

1= mugurii nazali interni reuniţi, 2= mugurii nazali externi, 3= mugurii maxilar, 4= mandibula, 5= şanţul lacrimo-nazal, 6= şanţul olfactiv, 7= gura primitivă, 8= orbitele oculare.

Astfel, mugurii maxilari inferiori cresc, se apropie din ce în ce de linia mediană şi sfîrşesc prin a se suda între ei (fig.9).

Mezenchimul acestor muguri va da naştere mandibulei.

Mugurii maxilari superiori, de asemenea cresc şi se alungesc spre linia mediană şi, în felul acesta, se apropie şi apoi se alipesc de mugurii nazali externi.

Datorită acestui fapt se delimitează definitiv orbitele oculare şi se închide şanţul lacrimo-nazal, care se transformă într-un canal lacrimo-nazal (fig.9).

Aceşti muguri, continuîndu-şi creşterea spre linia mediană, ajung să se sudeze la părţile laterale ale masei comune a mugurilor nazali interni. In felul acesta şi şanţul olfactiv se astupă în porţiunea lui inferioară, dar rămîne deschis în porţiunea superioară,

unde se formează orificiul nărilor.

Dacă în acest moment facem înconjurul orificiului exterior al gurii primitive, vom constata că arcul lui inferior este alcătuit prin alipirea mugurilor maxilari inferiori, iar arcul superior este format de mugurii maxilari superiori, sudaţi la mugurii nazali interni (fig.10 şi fig.11).

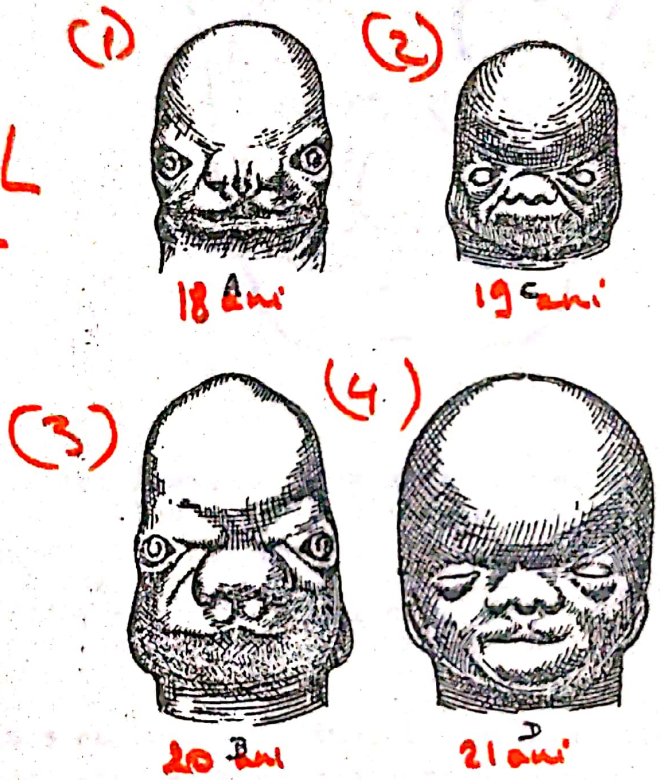

Fig.10. Modelarea feţei

A= embrion de 15 mm
B= embrion de 18 mm
C= embrion de 25 mm
D= embrion de 42,5 mm

Din mezenchimul mugurilor maxilari superiori iau naştere cele două oase maxilare superioare şi oasele malare, iar din mezenchimul mugurilor nazali interni se va forma osul incisiv sau osul intermaxilar (fig.10 şi fig.11).

In concluzie, trebuie accentuat că mugurii maxilari superiori se sudează direct cu masa comună a mugurilor nazali interni, fără interpunerea mugurilor nazali externi, care nu ajung niciodată

pînă la nivelul arcadei dentare superioare.

Aceste amănunte sînt importante pentru că ele ne explică modalităţile anatomice ale unei anomalii de dezvoltare, des întîlnită în regiunea feţei, numită buza de iepure.

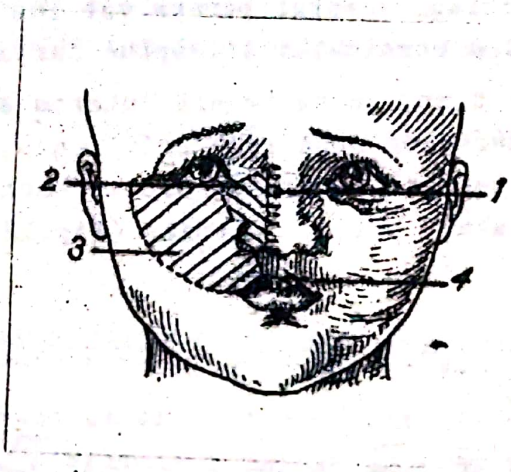

Fig.11. Faţa cu originea părţilor ei componente.

1= porţiunea derivată din mugurele fronto-nazal (arca triunghiulară), 2= arca provenită din mugurele nazal lateral, 3= porţiunea derivată din mugurele maxilar, 4= porţiunea profundă derivată din mugurele nazal medial.

In urma acestor transformări pe care le suferă cei 5 muguri care delimitează orificiul gurii primitive, groapa gurii primitive devine o cavitate largă comună bucо-nazală.

Ea comunică cu exteriorul la nivelul orificiului format între mugurii maxilari superiori şi mugurii nazali interni, pe de o parte şi arcul mandibulei, constituit din sudarea mugurilor maxilari inferiori, pe de altă parte (fig.10 şi fig.11).

Posterior, cavitatea comună bucо-nazală se va pune în comunicaţie cu faringele primitiv, în urma resorbţiei membranei faringiene.

Această cavitate vastă va fi supusă unui proces complicat de compartimentare, care va duce la organizarea definitivă a cavității bucale și a foselor nazale.

Astfel, pe linia mediană a feței posterioare a masei mugurilor nazali interni, se formează un perete orientat în plan medio-sagital.

Din mezenchimul acestui perete vor lua naștere vomerul, lama perpendiculară a etmoidului și septul cartilaginos al nasului.

In același timp, de pe fețele interne ale mugurilor maxilari superiori se dezvoltă două lame orizontale, care înaintează una spre alta, numite lame palatine, din mezenchimul cărora se va dezvolta partea osoasă a bolții palatine (fig.12).

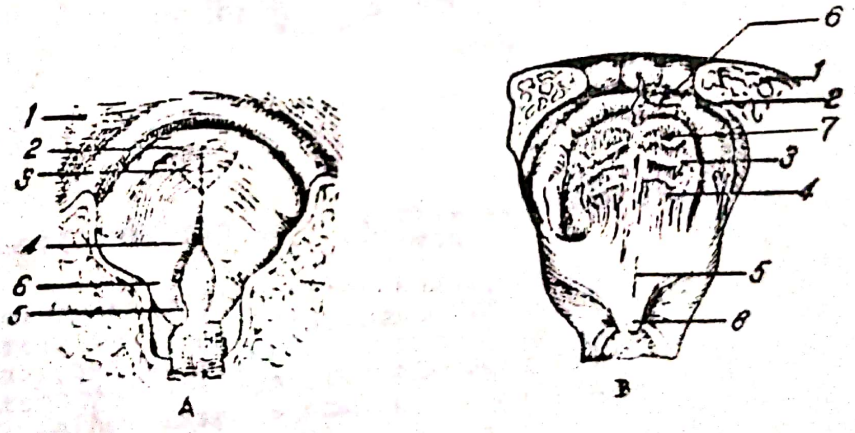

Fig.12. Dezvoltarea palatului uman

A= embrion de 6 săptămîni
B= nou-născut
1= buza superioară, 2= gingie, 3= procesul palatin medial (osul intermaxilar), 4= procesul palatin lateral, 5= uvula (plici palatine), 6= papila incisivă, 7= palatul dur, 8= palatul moale.

Septul sagital și lamele palatine cresc, până se întîlnesc pe o linie comună, strîngînd prin a se suda, septul sagital vîrîndu-se ca o pană între cele două lame palatine.

Aceste transformări au loc în cea de a III-a lună a vieţii intrauterine.

Palatul moale se formează pe seama a două lame orizontale numite muguri pterigo-palatini, aşezaţi în continuarea lamelor palatine (fig.12).

In felul acesta observăm că cavitatea comună buco-nazală este împărţită în două etaje :

- un etaj superior cuprinzînd coridoarele celor două fose nazale şi

- un etaj inferior, care constituie cavitatea bucală propriu-zisă.

APARATUL BRANHIAL SI DERIVATELE SALE

Dacă examinăm exteriorul extremităţii cefalice a unui embrion uman ajuns la sfîrşitul primei luni de viaţă şi la începutul lunii a doua, se poate constata, pe părţile laterale ale regiunii cefalice, prezenţa unor cute epiblastice, alungite şi arciforme.

Văzute din exterior, aceste cute sînt în număr de patru, ele fiind separate una de alta prin nişte şanţuri, avînd aceeaşi formă şi orientare ca şi cutele, ele mergînd dinapoi înainte şi fiind orientate perpendicular pe axul longitudinal al extremităţii cefalice a embrionului.

Cutele epiblastice reprezintă arcurile branhiale, iar şanţurile dintre ele sînt denumite şanţuri branhiale (fig.13 şi fig. 14).

Caracteristic pentru configuraţia arcurilor branhiale este faptul că arcurile I şi II sînt mult mai voluminoase decît arcurile III şi IV, pe care le acoperă în parte (fig.14).

In cursul dezvoltării, arcul al II-lea manifestă tendinţa să acopere, prin creşterea lui, arcurile III şi IV, care par să se scufunde într-un fel de groapă numită sinusul cervical (fig.15).

Prin creşterea masei arcului II şi prin sudarea lui la trunchiul embrionului, sinusul cervical dispare fără urmă (fig.15).

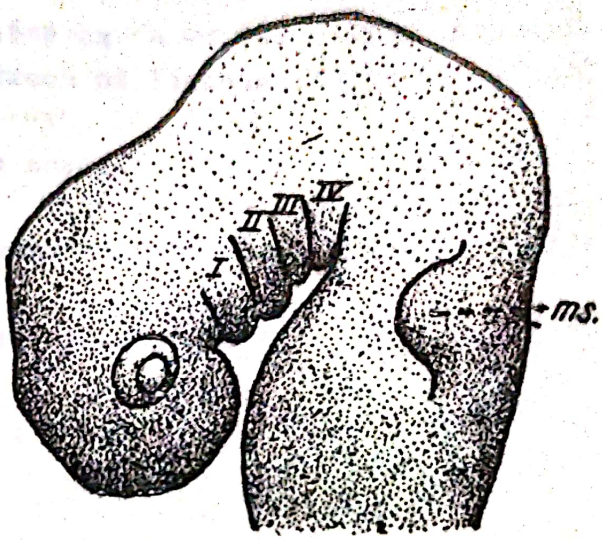

Fig.13. Regiunea cefalică a unui embrion de om (vedere laterală)

I, II, III, IV = arcurile branhiale
m.s. = mugurele membrului superior

Uneori însă, printr-un viciu de dezvoltare, umplerea acestui spaţiu nu este completă, în cazul acesta la individul adult persistînd o fistulă cervicală, rămăşiţă a sinusului cervical (fig.15).

Dintre toate şanţurile ectobranhiale, numai din primul vor lua naştere formaţiuni anatomice definitive.

Astfel, epiteliul din fundul acestui şanţ va participa la edificarea membranei timpanului, iar restul epiblastului şanţului va forma epiteliul care căptuşeşte conductul auditiv extern (fig.15).

Epiblastul şi mezenchimul din jurul orificiului extern al conductului vor da naştere pavilionului urechii.

Restul arcurilor şi şanţurilor ectobranhiale dispar fără urmă.

Dacă inspectăm suprafaţa interioară a faringelui, se constată şi aici prezenţa unor cute arcuite, proeminînd în lumenul faringelui.

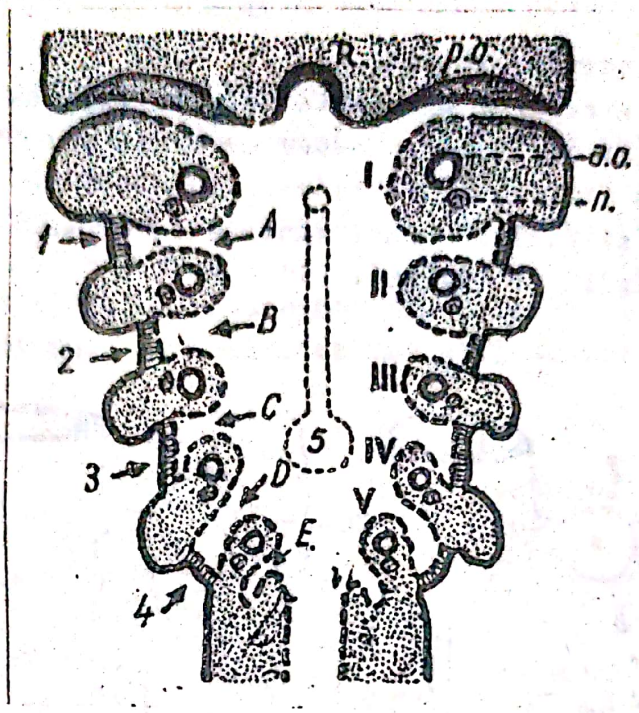

Fig.14. Faringele primitiv

I, II, III, IV, V = arcurile branhiale
1, 2, 3, 4 = şanţurile ectobranhiale
A, B, C, D, E = şanţurile endobranhiale
5 = rudimentul tiroidian , a.o. = arcuri aortice, n = trunchi nervos, p.o. = placodul olfactiv, R. = punga RATHKE

Cutele endofaringiene alternează regulat cu nişte şanţuri alungite, urmînd acelaşi traseu şi avînd aceeaşi orientare pe care o au şi arcurile branhiale endofaringiene (fig.14, fig.15 şi fig.16).

Orînduirea arcurilor şi şanţurilor endobranhiale este de aşa fel încît,fiecare arc şi şanţ endobranhial este aşezat exact faţă în faţă cu un arc şi un şanţ ectobranhial (fig.14, fig.15 şi fig.16).

Trebuie reţinut faptul că,în fundul şanţurilor faringiene, epiteliul endoblastic se află strîns lipit de epiteliul epiblastic, între cele două epitelii lipsind în general elemente mezenchimale.

In grosimea fiecărui arc branhial se găseşte un arc aortic (fig.14), un nerv aparţinînd unei ramuri dintr-un anumit nerv cranian şi un mezenchim bogat, din care vor lua naştere muşchi, piese

osoase sau piese cartilaginoase.

Numărul arcurilor branhiale nu este fix. La mamifere şi în special la om, se formează un număr de cinci arcuri branhiale, dintre care patru sînt vizibile la exterior, cel de al cincilea fiind rudimentar şi vizibil numai cînd se examinează interiorul faringelui (fig.14, fig.15 şi fig.16).

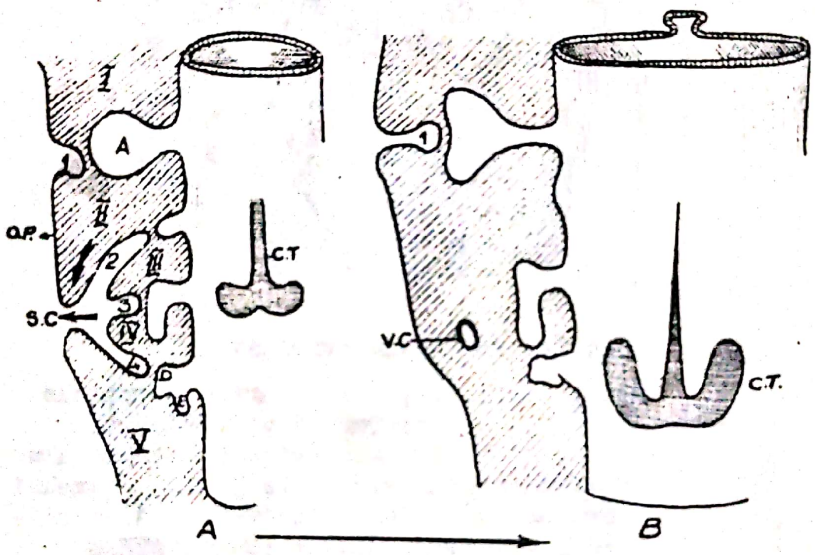

Fig.15. Evoluţia arcurilor branhiale şi a şanţurilor ectobranhiale.

I, II, III, IV, V = arcurile branhiale
1, 2, 3, 4 = şanţurile ectobranhiale
A, B, C, D, E = şanţurile endobranhiale
O.P. = opercul, S.C. = sinusul cervical,
V.C. = veziculă cervicală, C.T. = corp tiroidian.

Urmărind evoluţia şanţurilor endobranhiale, vedem că hipoblastul din fundul şanţurilor faringiene dă naştere rudimentelor unor organe, dintre care cele mai multe nu vor avea nici o relaţie cu anatomia şi funcţiile tubului digestiv.

Din hipoblastul primului şanţ endobranhial ia naştere epiteliul casei timpanului, epiteliul tubei faringo-timpanice şi epi-

teliul celulelor mastoidiene (fig.16).

Hipoblastul din fundul celui de al II-lea şanţ endobranhial va prolifera şi va emite o serie de diverticule epiteliale, formînd în acest fel epiteliul amigdalelor palatine (fig.16).

In jurul acestor evaginaţii epiteliale se îngrămădesc numeroase elemente limfoide, provenite din diferenţierea materialului celular mezenchimal, care edifică în felul acesta amigdalele palatine.

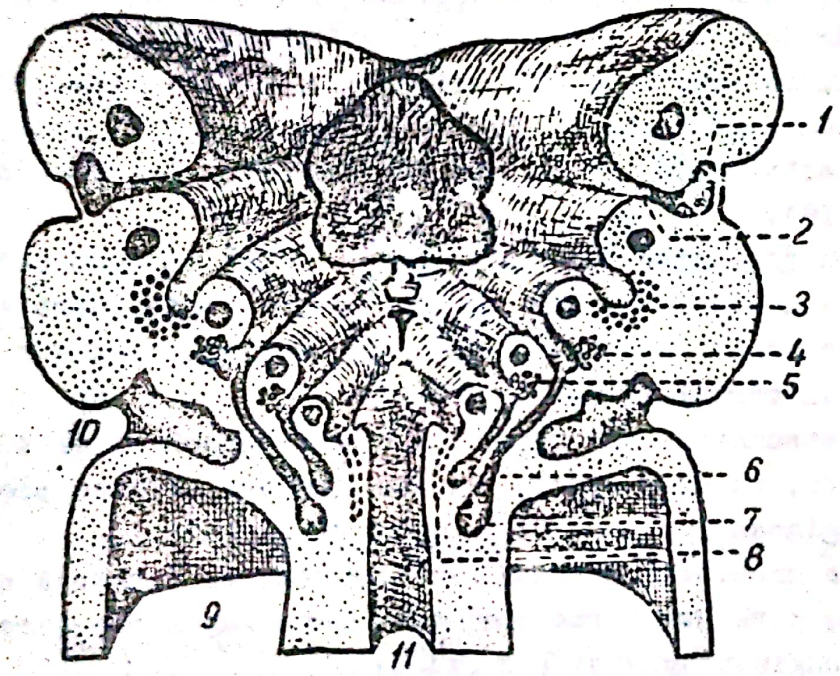

Fig.16 Derivatele şanţurilor endobranhiale
1= caia timpanului, 2= tuba auditivă, 3= amigdala palatine, 4= glanda paratiroidă inferioară, 5= glanda paratiroidă superioară, 6= mugurele timic accesoriu, 7= mugurele timic principal, 8= corpul ultimo-branhial, 9= cîmp mezobranhial, 10= sinusul cervical, 11= esofagul primitiv.

Din peretele dorsal al celui de al III-lea şanţ endobranhial va lua naştere, prin proliferarea hipoblastului de la acest nivel, glandele paratiroide inferioare.

Din peretele lui ventral va lua naştere mugurele timic,

care unindu-se pe linia mediană cu cel din partea opusă, va forma timusul, care este o glandă endocrină cu rol în sinteza şi depozitarea nucleo-protidelor (fig.16).

Din hipoblastul celui de al IV-lea şanţ endobranhial vor lua naştere glandele paratiroide superioare şi un timus accesor, care se va uni destul de repede cu timusul principal (fig.16).

Din hipoblastul celui de al V-lea şanţ endobranhial va lua naştere un mic organ diverticular numit corpul ultimo-branhial (fig.16).

In cursul dezvoltării, el se va încorpora rudimentului glandei tiroide.

Intre extremităţile anterioare ale primelor patru perechi de arcuri endobranhiale se formează un spaţiu triunghiular, cu vîrful orientat anterior şi cu baza posterior, numit cîmp mezobranhial (fig.16).

In jumătatea lui anterioară vor lua naştere rudimentul limbii şi a glandei tiroide, iar în partea posterioară a lui se vor forma o serie de excrescenţe endoblastice, care vor da naştere epiglotei şi cartilagiilor aritenoide.

Mezenchimul arcurilor branhiale suferă şi el o serie de transformări, în urma cărora vor lua naştere diverse piese osoase şi cartilaginoase, precum şi o serie de muşchi.

In grosimea primului arc branhial se formează cartilagiul lui MECKEL, care are forma unei tije cartilaginoase, care se întinde în toată lungimea acestui arc (fig.17).

Din extremitatea posterioară a acestui cartilagiu vor lua naştere două dintre oscioarele urechii medii: ciocanul şi nicovala.

Restul cartilagiului lui MECKEL va forma axul în jurul căruia se dezvoltă mandibula (fig.17).

Primul arc branhial, numit şi arcul facial, este străbătut de primul arc aortic. Acestui arc îi corespunde nervul trigemen şi din mezenchimul lui se vor forma muşchii masticatori.

Al II-lea arc branhial se mai numeşte şi arcul hioidian.

Mezenchimul din grosimea lui edifică mai întîi o tijă cartilaginoasă numită cartilagiul lui REICHERT, care parcurge axul arcului, în toată lungimea lui.

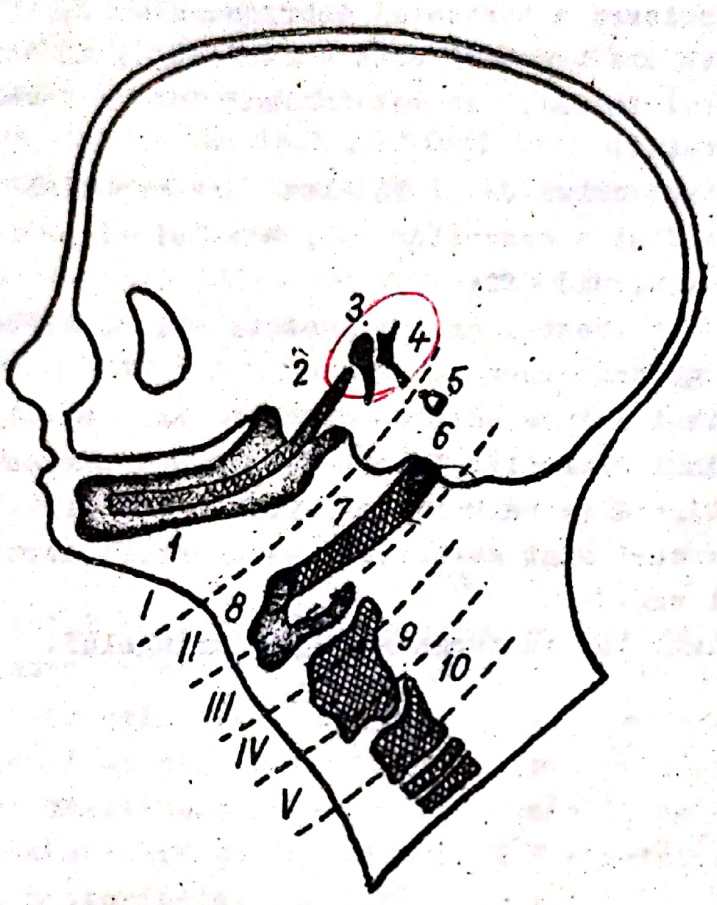

Fig.17. Derivatele mezenchimului arcurilor branhiale (I,II,III,IV şi V).

1= mandibula, 2= cartilagiul MECKEL, 3= ciocanul, 4= nicovala, 5= scăriţa, 6= apofiza stiloidă, 7= cartilagiul REICHERT, 8= osul hioid, 9= cartilagiul tiroid, 10= cartilagiul cricoid.

Extremitatea posterioară a acestui cartilagiu va da naştere scăriţei şi apofizei stiloide a temporalului.

Extremitatea anterioară a cartilagiului suferă o transformare fibroasă, devenind ligamentul stilo-hioidian, întins între apofiza stiloidă şi coarnele mici ale osului hioid (fig.17).

Axul mezenchimal al arcului II ia o dezvoltare foarte mare şi împreună cu epiteliul, formează o masă voluminoasă, care va acoperi arcurile III şi IV, umplînd sinusul cervical şi se uneşte cu

extremitatea superioară a toracelui embrionului.

Al II-lea arc branhial este străbătut de al doilea arc aortic şi de nervul facial, iar mezenchimul lui va forma muşchii superficiali ai feţei.

Mezenchimul celui de al III-lea arc branhial va forma corpul osului hioid şi a coarnelor mari ale lui şi partea superioară a cartilagiului tiroid (fig.17).

In grosimea acestui arc se găseşte cel de al treilea arc aortic şi nervul glosofaringian.

Mezenchimul lui va edifica muşchii faringelui.

Mezenchimul arcurilor IV şi V vor forma partea inferioară a cartilagiului tiroid şi cartilagiul cricoid (fig.17).

Aceste arcuri sînt străbătute de arcurile aortice respective şi de nervul vag.

Mezenchimul lor va forma muşchii laringelui.

Casele craniului

Capul osos, situat deasupra coloanei vertebrale, este partea cea mai ridicată a scheletului.

El se împarte în două porţiuni bine distincte :

1. Una care are forma unei cutii osoase în care se găseşte encefalul şi pe care o numim craniu.

2. Alta, care adăposteşte organele de simţ şi organele masticaţiei numită faţă sau craniul facial .

Craniul este situat în partea cea mai superioară şi posterioară a capului. El este constituit din 8 piese osoase din care 4 sînt perechi : două parietale şi două temporale şi 4 sînt neperechi : frontalul, occipitalul, sfenoidul şi etmoidul.

Frontalul

Frontalul este un os nepereche, median şi simetric, ocupînd partea anterioară a craniului. El are forma unei scoici. Posterior se articulează cu cele două oase parietale şi cu sfenoidul, iar inferior se articulează cu etmoidul, oasele proprii ale nasului, malarele, lacrimalele şi maxilarele superioare. Frontalul ne prezintă 3 feţe : anterioară, posterioară şi inferioară şi 3 margini : superioară, anterioară şi posterioară.

Faţa anterioară este convexă şi vine în raport cu tegumentele de care este despărţită prin muşchiul frontal. Pe această faţă, pe linia mediană, se vede la copii sutura medio-frontală sau metopică.

Pe linia mediană, imediat deasupra rădăcinii nasului, se vede o proeminenţă numită bosă frontală mijlocie sau glabella.

Lateral, se văd două ridicături rotunjite care poartă numele de bose frontale laterale sub care se găsesc arcadele sprîncenare sau orbitare, iar în părţile cele mai externe şi mai inferioare ale acestei feţe se vede cîte o faţetă triunghiulară numită faţeta temporală a frontalului, despărţită de restul feţei anterioare printr-o creastă numită creasta laterala a frontalului.

Faţa inferioară ia parte la formarea plafonului cavităţilor orbitare şi nazale.

Pe linia mediană această faţă prezintă un şanţ în formă de U, deschis înapoi, cu marele ax antero-posterior. Acest şanţ poartă nu-

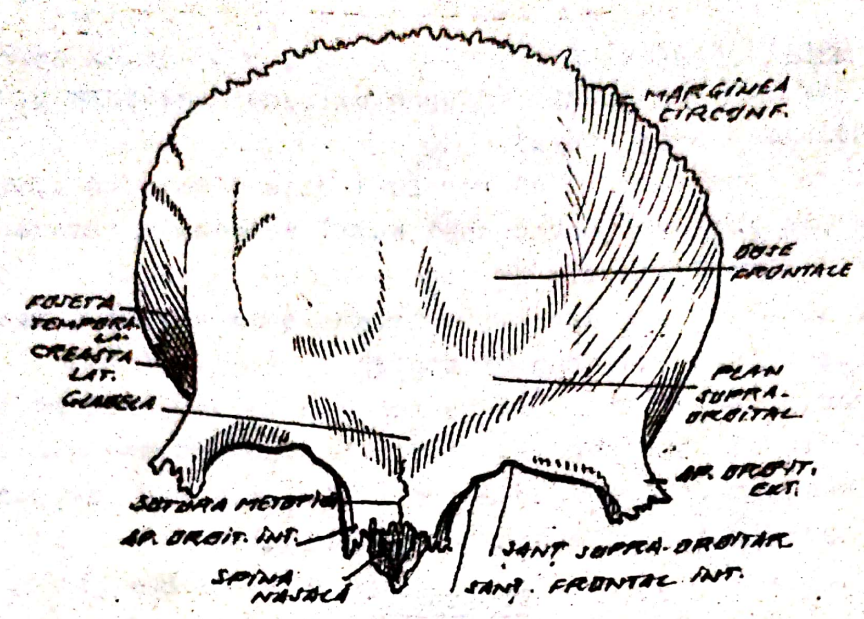

Fig.18. Faţa anterioară a frontalului

mele de şanţ etmoidal, pentru că vine în raport cu partea superioară a etmoidului.

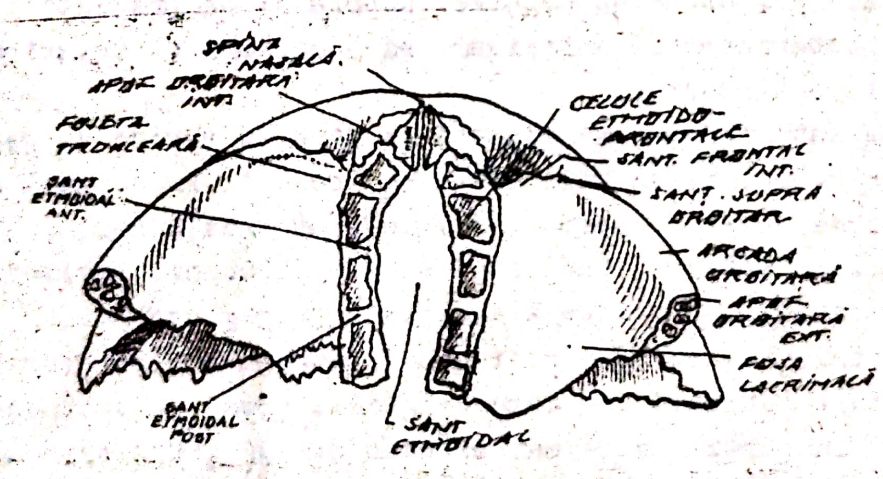

Fig.19. Faţa inferioară a frontalului

Inaintea acestui şanţ se găseşte o lungă spină osoasă care poartă numele de spina nazală a frontalului ce se articulează cu oasele proprii ale nasului. Inapoia ei se găseşte median o creastă verticală ce se articulează cu lama perpendiculară a etmoidului, iar lateral

de aceasta se găsesc două şanţuri care fac parte din bolta foselor nazale.

Pe marginile şanţului etmoidal se găsesc cele două orificii de deschidere a sinusurilor frontale, iar posterior acestora se găsesc semicelule care, pe craniul articulat, sînt completate de semicelulele de pe etmoid, rezultînd din această completare nişte cavităţi numite celule fronto-etmoidale. De asemenea tot aici găsim 2 şanţuri transversale, care cu şanţurile de pe faţa superioară a maselor laterale ale etmoidului formează două canale etmoidale sau orbitare interne (unul anterior şi altul posterior) care fac să comunice cavitatea orbitară cu cea craniană.

De fiecare parte a şanţului etmoidal se găseşte, pe faţa inferioară, cîte o suprafaţă triunghiulară netedă şi concavă numită fosă orbitară.

In aceste fose orbitare se găsesc nişte depresiuni; una externă, numită fosetă lacrimală şi una internă, numită fosetă trohleară.

Faţa posterioară este concavă şi vine în raport cu encefalul. Ea ne prezintă pe linia mediană, mergînd de sus în jos, următoarele elemente : mai întîi un şanţ longitudinal vertical, care corespunde sinusului longitudinal superior, apoi o creastă pe care se prinde coasa creierului, numită creasta frontalului : dedesubtul acestei creste se găseşte gaura oarbă prin care trece o prelungire a durei mater şi o venă.

De o parte şi de alta a liniei mediane găsim, în partea superioară, două escavaţii, numite fosele frontale care corespund bosselor frontale de pe faţa anterioară; inferior se găsesc 2 ridicături numite bose orbitare, ce corespund foselor orbitare de pe faţa inferioară a osului frontal. Aceste bose orbitare sînt presărate cu eminenţe mamilare şi impresiuni digitale.

Marginea anterioară prezintă pe linia mediană un şanţ foarte neregulat numit şanţul nazal, care corespunde rădăcinii nasului şi se articulează cu oasele proprii ale nasului şi cu apofizele ridicătoare ale maxilarului superior. De o parte şi de alta a şanţului nazal se găsesc arcadele sprîncenare, curbe, cu concavitatea îndreptată inferior. In partea internă a acestor arcade se găsesc şanţurile supraorbitare, prin care trece buchetul supraorbitar format din arterele,

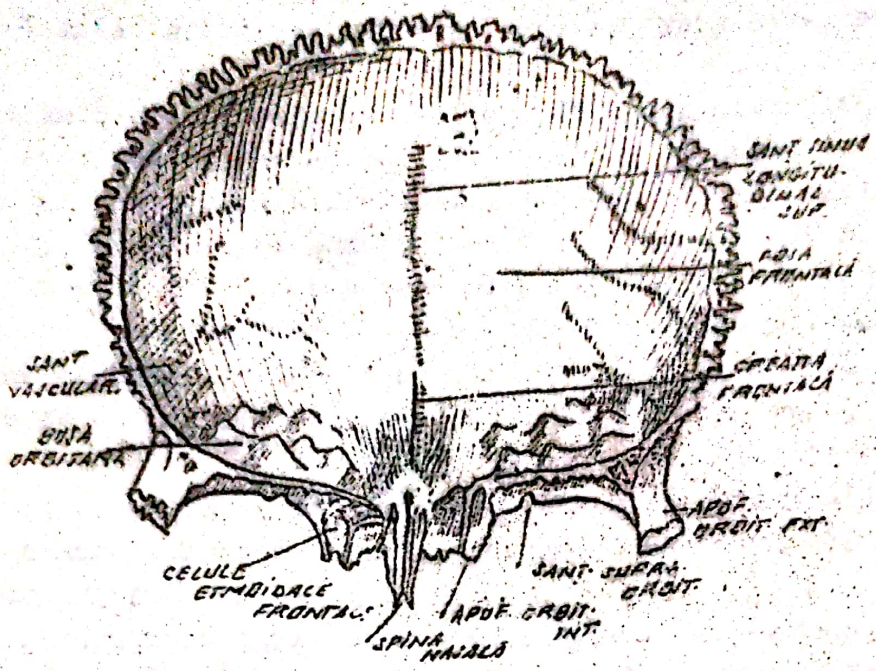

Fig.2o. Faţa posterioară a frontalului

venele supraorbitare şi nervul frontal extern.

Fiecare arcadă orbitară se termină la cele două extremităţi prin două apofize îndreptate în jos numite apofize orbitare in-

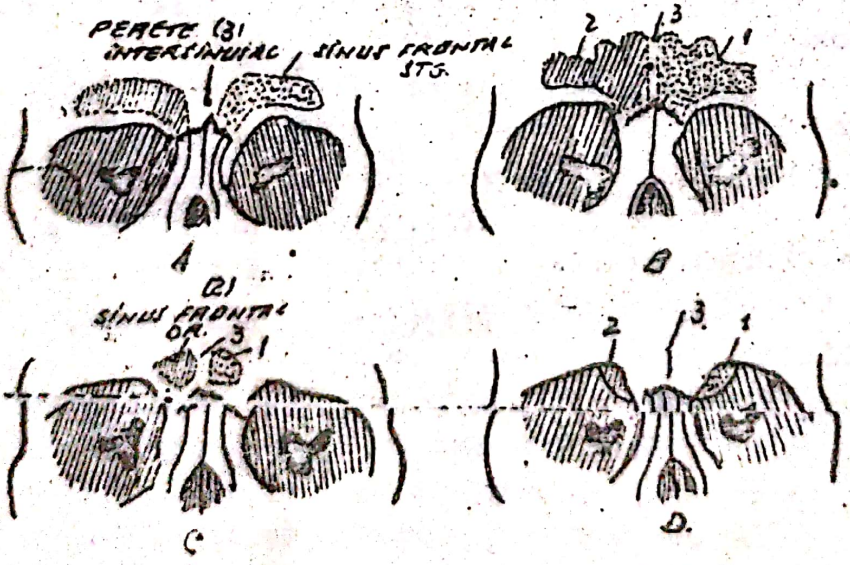

Fig.21. Diferite tipuri de sinusuri frontale :
A-sinus mare întins în lăţime
B-sinus mare întins în înălţime
C- sinus mediu ;
D- sinus mic(de tip orbitar).

terne şi externe.

Marginea superioară este semicirculară, foarte dinţată şi se articulează cu oasele parietale formînd sutura coronală.

Marginea posterioară se articulează cu micile aripi ale sfenoidului.

Frontalul, ca şi toate celelalte oase ale bolţii cutiei craniene, este constituit din două lame de ţesut osos compact, numite tăblia externă şi internă, iar între acestea se găseşte o cantitate de ţesut osos spongios numit diploe.

Deasupra şi pe laturile şanţului nazal se găsesc, în grosimea osului, două cavităţi care poartă numele de sinusuri frontale.

Fiecare din aceste sinusuri are forma unei piramide triunghiulare, avînd baza inferior şi vîrful superior.

Prezintă trei feţe : anterioară, posterioară şi internă.

Faţa internă a sinusurilor, comună, este formată dintr-un sept median care poate fi deviat la stînga sau la dreapta.

Faţa anterioară este cea mai groasă şi este formată de faţa anterioară a osului frontal.

Faţa posterioară este foarte subţire şi prin intermediul ei, sinusurile frontale vin în raport cu meningele şi encefalul.

Baza sau peretele orbito-nazal, vine în raport în partea externă cu plafonul orbitei iar în partea internă cu celulele etmoidale şi fosele nazale.

Parietalul

Parietalul este un os pereche, situat deasupra temporalului, înapoia frontalului şi înaintea occipitalului. Are formă patrulateră prezentînd pentru studiu două feţe : externă şi internă, patru margini şi patru unghiuri.

Faţa externă sau exocraniană este convexă şi prezintă în mijlocul ei o proeminenţă rotunjită numită bosă parietală. Dedesubtul acestei proeminenţe se găsesc două linii curbe numite linii temporale, superioară şi inferioară.

Pe linia curbă temporală inferioară şi pe porţiunea de os dedesubtul ei se prinde muşchiul temporal, iar pe linia curbă tempo-

rală superioară se prinde aponevroza temporală.

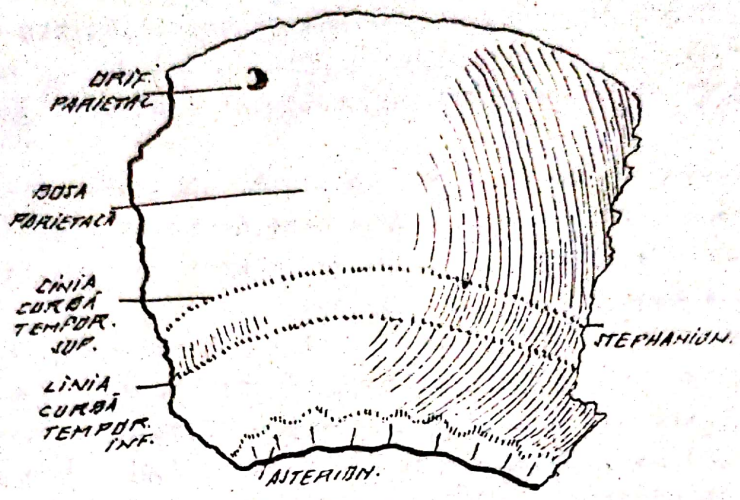

Fig. 22. Faţa externă a parietalului

Faţa externă a parietalului de deasupra liniilor curbe vin în raport cu aponevroza epicraniană.

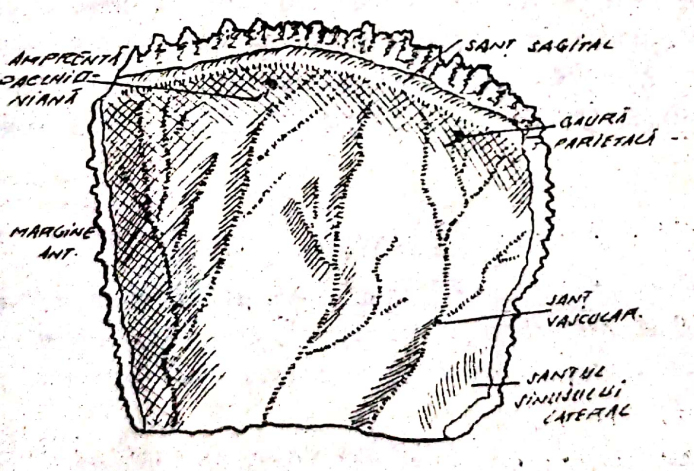

Fig.23. Faţa internă a parietalului

<u>Faţa internă</u> sau endocraniană este concavă şi vine în raport cu emisferele cerebrale, din care cauză este presărată cu impresiuni digitale şi eminenţe mamilare. In partea ei mijlocie găsim o depresiune numită fosă parietală, care corespunde bosei parietale.

Din unghiul antero-inferior a acestei feţe urcă în sus şi înapoi un şanţ profund, care apoi se ramifică, luînd aspectul nervurilor frunzei de smochin. Aceste şanţuri sînt produse de artera meningee mijlocie. In vecinătatea marginii superioare a osului se găsesc o serie de depresiuni neregulate, produse de nişte mici mase granuloase ale meningelui, numite corpusculii lui Pachioni.

Marginile osului parietal sînt în număr de 4: superioară, inferioară, anterioară şi posterioară.

Marginea anterioară se articulează cu osul frontal, formînd sutura coronală.

Marginea posterioară se articulează cu osul occipital, formînd sutura lambdoidă.

Marginea inferioară se articulează cu osul temporal, formînd sutura squamoasă.

Marginea superioară se articulează cu osul parietal de partea opusă formînd sutura sagitală. La nivelul acestei margini, pe faţa ei internă, se găseşte un semişanţ care unindu-se cu semi-şanţul de pe parietalul opus formează un şanţ complet în care se găseşte sinusul longitudinal superior.

Aproape de unghiul postero-superior există constant un orificiu numit orificiul parietal prin care trece o venă emisară a lui Santorini. Marginea superioară a osului, de la nivelul acestei găuri, este mai ştearsă şi nu prezintă dinţătu[illegible], luînd numele de obelion.

Etmoidul

Etmoidul este un os median şi simetric, situat înaintea sfenoidului, în şanţul etmoidal al frontalului, făcînd parte din oasele de la baza craniului.

El ia parte la constituirea foselor nazale şi cavităţilor orbitare.

Poate fi considerat ca fiind format din 3 porţiuni : o lamă verticală şi mediană, o lamă orizontală care întretaie prima lamă perpendicular, aproape de extremitatea ei superioară şi două mase laterale, de forma neregulat cubică, suspendate de fiecare parte a liniei mediane, la faţa inferioară a lamei orizontale.

Lama verticală este împărţită de cea orizontală în două por-

ţiuni neegale : una mai mică situată deasupra şi alta mare, situată dedesubt.

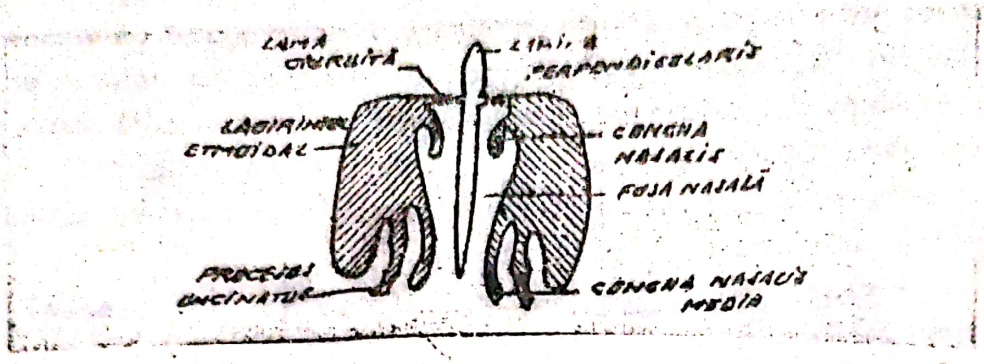

Fig.23. Secţiune verticală şi transversală prin etmoid

Porţiunea superioară are forma unei apofize verticale triunghiulare şi poartă numele de apofiza crista gali. Pe ea se prinde coasa creierului.

Porţiunea inferioară se mai numeşte şi lama perpendiculară a etmoidului. Ea formează peretele despărţitor al roselor nazale şi se articulează în jos cu vomerul, înapoi cu sfenoidul şi înainte cu spina nazală a frontalului şi cu cartilagiile cloazonului.

Lama orizontală este de formă patrulateră, mai alungită în sens antero-posterior decît în sens transversal.

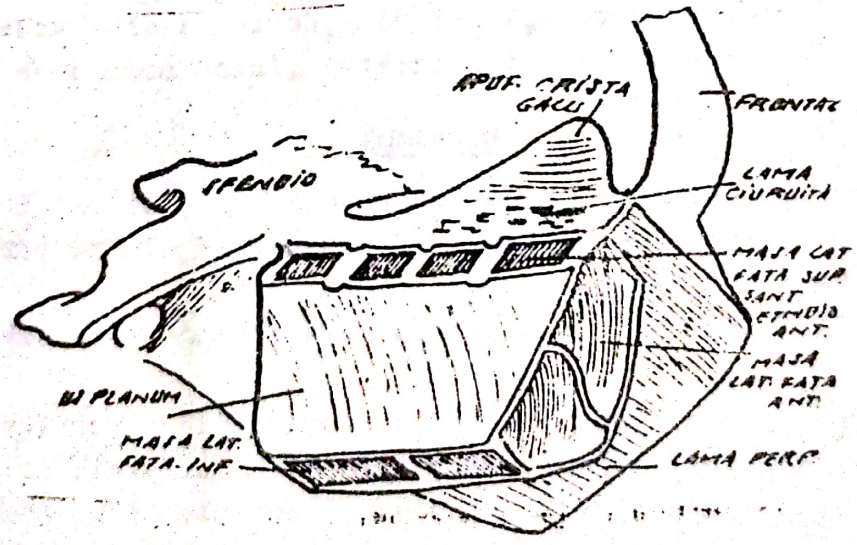

Fig.24. Masă laterală a etmoidului; partea dreaptă.

Apofiza crista gali o împarte în două jumătăţi: una dreaptă

şi alta stîngă. Aceste două jumătăţi sînt foarte scobite în sens transversal şi iau formă de jgheaburi fiind numite şi jgheaburi olfactive din cauză că în cele 3/4 anterioare vin în raport cu bulbii olfactivi. La nivelul acestor jgheaburi olfactive, lama orizontală este perforată de o serie de orificii foarte numeroase din care cauză ia numele de lama ciuruită a etmoidului (lamina cribrosa).Prin aceste găuri trec ramurile nervului olfactiv.

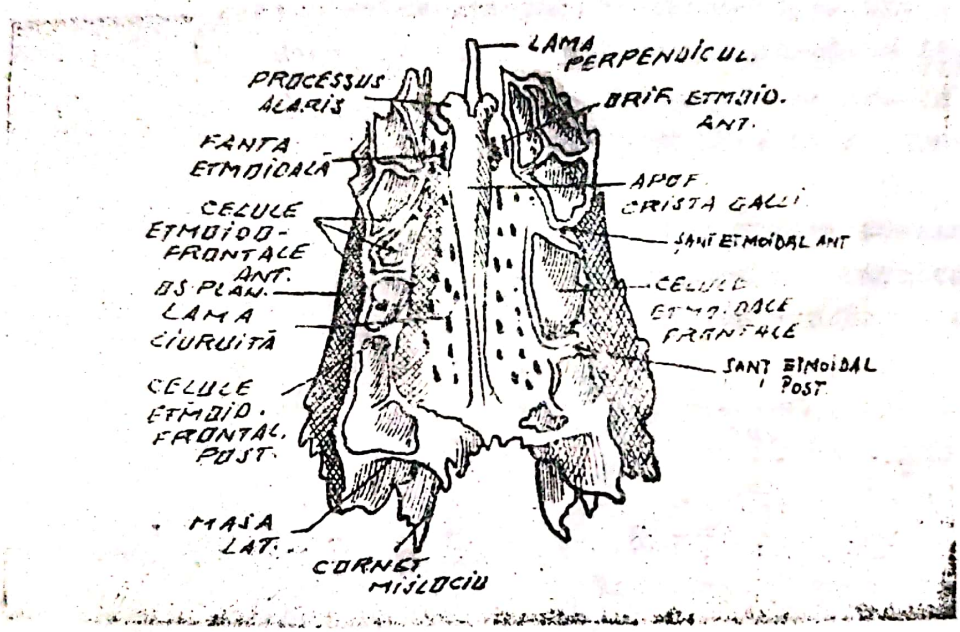

Fig.25. Etmoidul faţa superioară

La partea anterioară a lamei ciuruite a etmoidului se găsesc două găuri mai mari şi mai constante: una internă, ovalară, situată pe flancul apofizei crista gali numită fanta etmoidală prin care trece o prelungire a durei mater şi una externă numită gaura etmoidală anterioară prin care trece nervul nazal intern şi artera care îl însoţeşte.

Masele laterale sînt suspendate pe marginile laterale ale lamei orizontale. Fiecare din ele este situată în afara liniei mediane, între fosele nazale care sînt înăuntru şi cavităţile orbitare care sînt în afară. Fiecare din aceste mase laterale au formă cubică neregulată, prezentînd cîte 6 feţe : internă, externă, anterioară, posterioară, superioară şi inferioară.

Faţa externă este plană, netedă, foarte subţire şi face parte din peretele intern al orbitei. Ea mai poartă numele de lamă papiracee sau os planum al etmoidului. Ea se articulează în sus cu frontalul, în jos cu maxilarul superior, înainte cu lacrimalul iar posterior cu sfenoidul şi cu palatinul.

Faţa internă constituie cea mai mare parte a peretelui extern al foselor nazale. De pe această faţă se desprind două lame osoase numite cornete: una superioară - cornetul superior sau cornetul lui Morgagni şi una inferioară sau cornetul mijlociu.

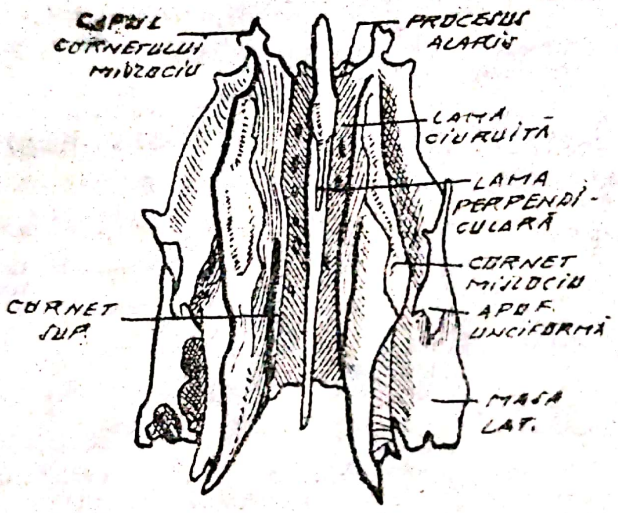

Fig. 26. Etmoidul - faţa inferioară

Intre faţa internă a etmoidului şi cele două cornete se formează nişte spaţii numite meaturi. Astfel, între cornetul superior şi faţa internă a maselor laterale a etmoidului se găseşte meatul superior în care se deschid sinusurile sfenoidale şi celulele etmoidale posterioare, iar între cornetul mijlociu şi faţa internă a maselor laterale ale etmoidului se formează meatul mijlociu în care se deschid : celulele etmoidale anterioare, sinusul frontal şi sinusul maxilar superior.

Faţa superioară prezintă, pe toată întinderea ei, mai multe semicelule neregulate care, pe craniul articulat, sînt completate cu semi-celulele frontalului formînd astfel celulele etmoido-frontale.

Tot pe această faţă mai găsim 2 şanţuri transversale care împreună cu cele două şanţuri transversale de pe faţa inferioară a

frontalului, vor forma <u>canalele orbitare interne</u>, anterior şi posterior.

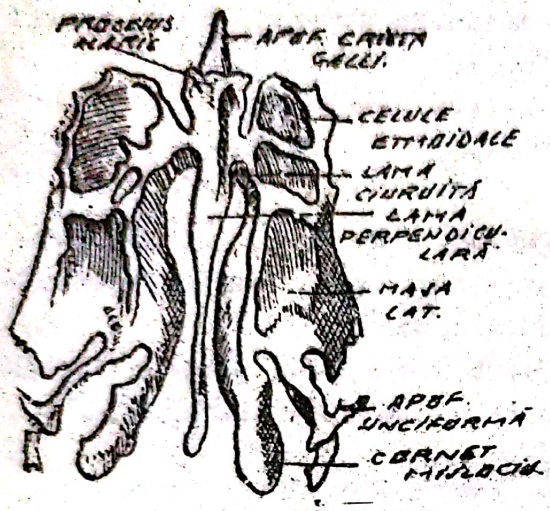

Fig.27. Etmoidul faţa ant.

<u>Faţa inferioară</u> prezintă mergînd dinăuntru în afară mai întîi : cornetul mijlociu, apoi meatul mijlociu, o suprafaţă rugoasă, prin care se articulează cu maxilarul superior şi în fine o lamelă osoasă numită <u>apofiza unciformă</u> care se va articula cu apofiza etmoidală a cornetului inferior.

<u>Faţa anterioară</u> prezintă o serie de semi-celule care vor fi completate de lacrimal.

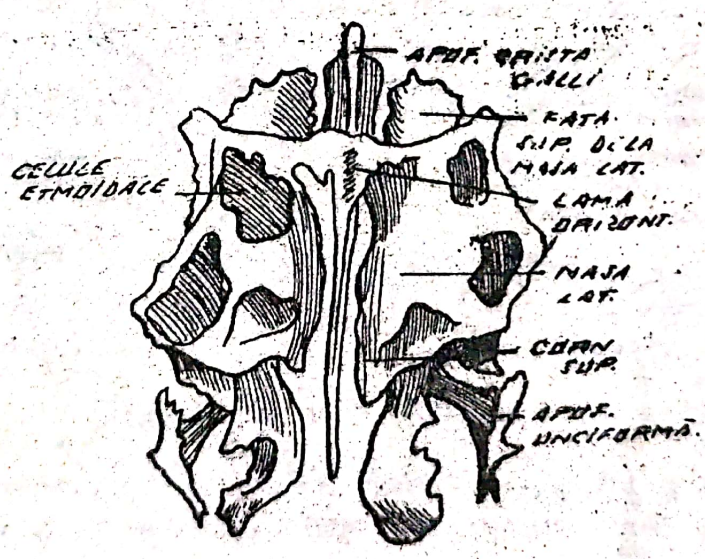

Fig.28. Etmoidul faţa posterioară

<u>Faţa posterioară</u> este rugoasă şi se va articula cu corpul sfenoidului şi cu apofiza orbitară a palatinului.

<u>Sfenoidul</u>

Sfenoidul este un os median, neperechi şi simetric, situat în partea mijlocie a bazei craniului între etmoid şi frontal, care

sînt anterior şi occipital care este posterior.

Sfenoidul, care la prima vedere pare că este foarte complicat, se compune dintr-o masă centrală de formă cubică, alungită în sens antero-posterior numită corpul sfenoidului.

De pe faţa superioară a corpului se desprinde în afară 2 lame triunghiulare ce poartă numele de micile aripi ale sfenoidului sau aripile orbitare.

De pe feţele laterale ale corpului sfenoidului se mai desprind două prelungiri de formă semilunară ce poartă numele de marile aripi ale sfenoidului,sau aripile temporalului.

In sfîrşit, de pe faţa inferioară a corpului coboară vertical alte două prelungiri,ce poartă numele de apofize pterigoide.

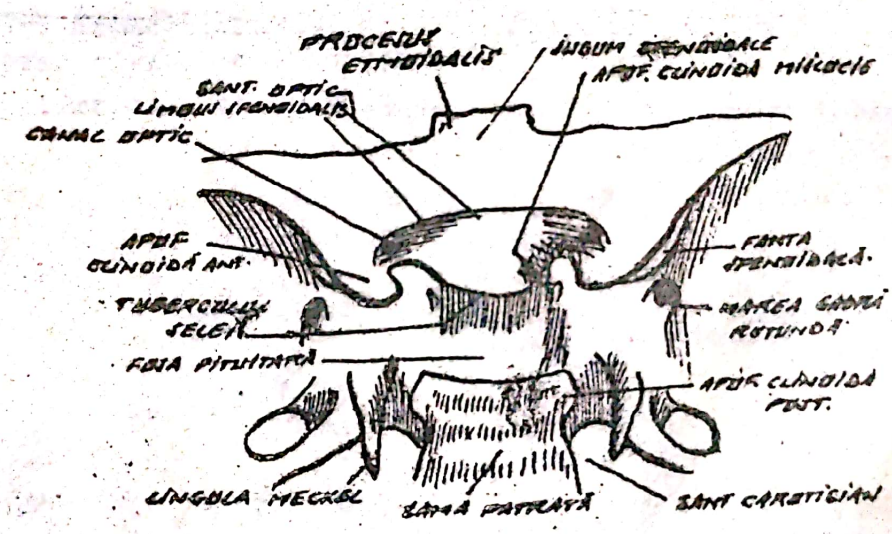

Fig. 29. Sfenoidul faţa superioară

Corpul sfenoidului, avînd formă cubică va prezenta 6 feţe: anterioară, posterioară, superioară, inferioară şi două laterale.

Faţa superioară este endocraniană şi pe ea vedem,mergînd dinainte înapoi următoarele elemente: mai întîi o suprafaţă patrulateră numită jugum sfenoidale,care prezintă de o parte şi de alta a liniei mediane două şanţuri antero-posterioare numite şanţurile olfactive,care se continuă pe craniul articulat cu jghiaburile olfactive,de pe lama orizontală a etmoidului. In partea mijlocie a marginii etmoidale a jugumului sfenoidal se găseşte o proeminenţă osoasă care poartă numele de crista cribrosa,care se va uni cu crista gali

a etmoidului.

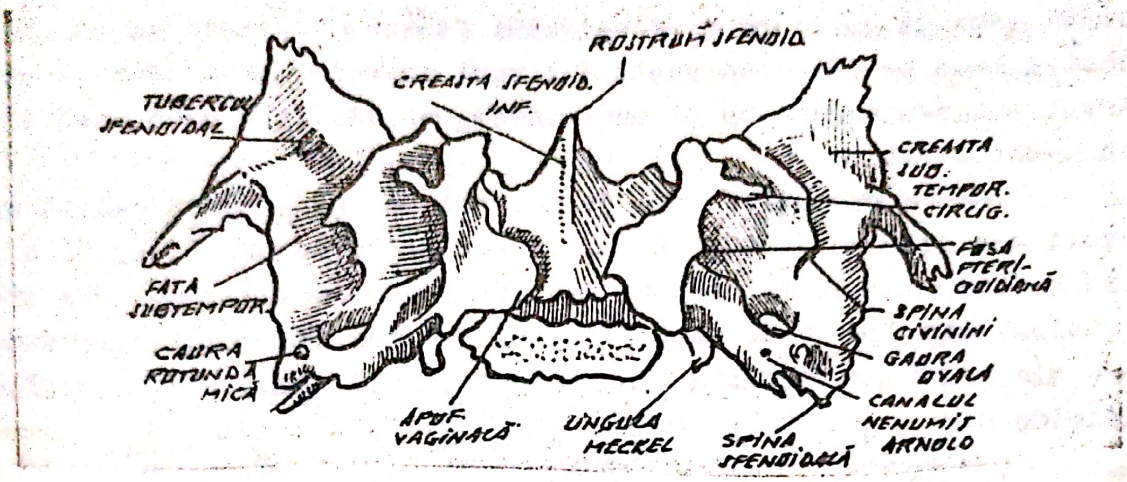

Fig.30. Sfenoidul faţa anterioară.

Inapoia jugumului sfenoidal întîlnim un şanţ transversal numit şanţul optic, care are la extremităţile lui găurile optice. Inapoia şanţului optic se găseşte o depresiune adîncă numită fosa pituitară sau şeaua turceascâ (sella turcica), în care va sta glanda hipofizâ.

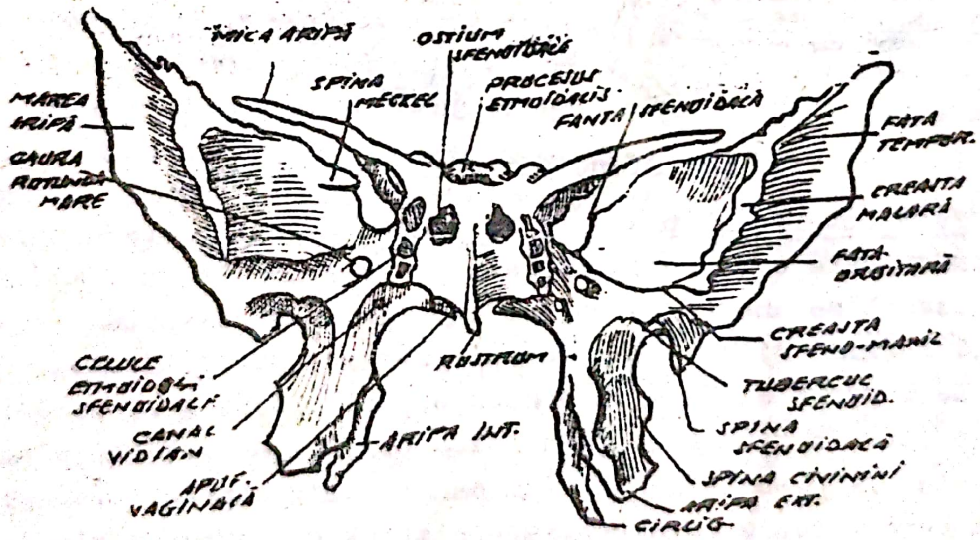

Fig.31. Sfenoidul văzut anterior

Inaintea şeii turceşti se găseşte pe linia mediană o ridicătură numită tuberculul pituitar, care o desparte de şanţul optic. In

partea posterioară, şeaua turcească este închisă de o lamă osoasă numită lama patrulateră a sfenoidului (dorsum sellae). Pe marginile acestei lame se văd două şanţuri : unul superior prin care trece nervul oculo-motor comun şi unul inferior prin care trece nervul oculo-motor extern.

Seaua turcească este delimitată de asemenea în cele 4 unghiuri ale sale de 4 ridicături, cunoscute sub numele de apofize clinoide: două sînt anterioare şi fac parte din micile aripi ale sfenoidului, iar două sînt posterioare şi reprezintă unghiurile superioare ale lamei patrulatere. Uneori pot exista între ele şi apofize clinoide mijlocii.

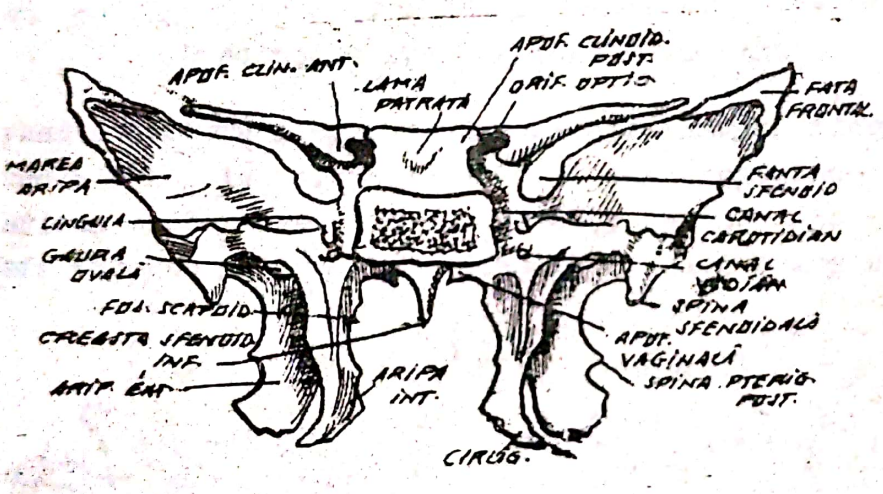

Fig. 32. Sfenoidul văzut posterior

<u>Faţa inferioară</u> prezintă pe linia mediană o creastă numită creasta inferioară a sfenoidului, care se va articula cu vomerul. Această creastă se uneşte în partea anterioară cu creasta de pe faţa anterioară formînd ciocul sfenoidului (rostrum sphenoidales).

De o parte şi de alta a crestei inferioare a sfenoidului se găseşte cîte un şanţ, care, prin juxta poziţie a apofizei sfenoidale a palatinului, îl transformă într-un canal numit canalul pterigo-palatin, prin care trece artera pterigo-palatină şi nervul faringian a lui Book.

<u>Faţa anterioară</u> prezintă pe linia mediană o creastă verticală care se va articula cu lama perpendiculară a etmoidului.

De o parte şi de alta a acestei creste se găseşte mai întîi

cîte un șanț vertical care ia parte la formarea bolții foselor nazale. In afara acestui șanț găsim cîte un orificiu neregulat, care reprezintă orificiul de deschidere al sinusului sfenoidal. In afara acestui orificiu se găsesc suprafețe rugoase ce se vor articula cu masele laterale ale etmoidului.

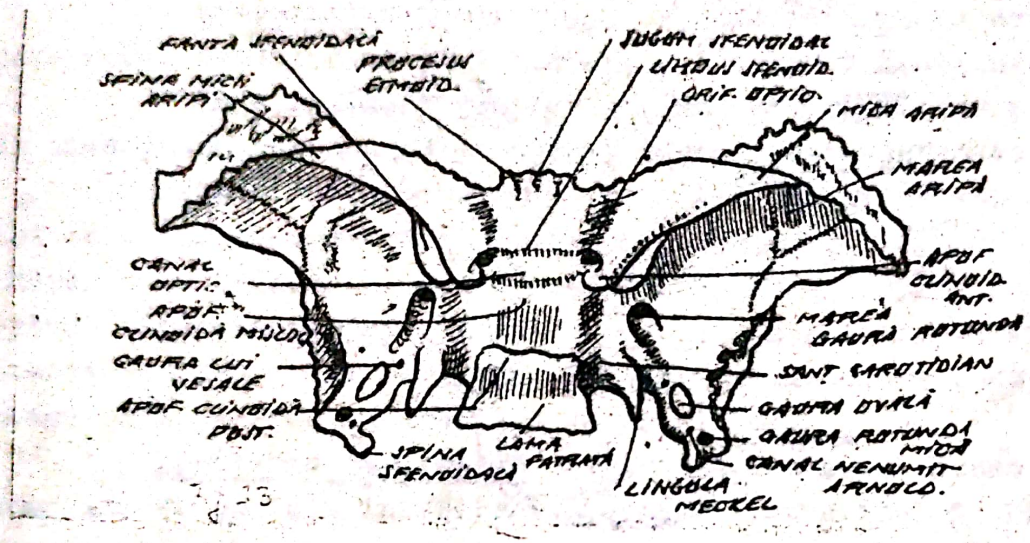

Fig.33. Sfenoidul - văzut superior.

Fața posterioară este rugoasă și se va suda foarte devreme cu occipitalul, realizînd sincondroza occipito-sfenoidală.

Fețele laterale servesc ca suprafață de implantare a marilor aripi ale sfenoidului. Aceste fețe sînt despărțite de șeaua turcească prin cîte un șanț, numit șanțul sinusului cavernos prin care va trece sinusul cavernos, artera carotidă internă și o serie de nervi destinați orbitei.

Micile aripi ale sfenoidului se desprind din partea anterioară și superioară a corpului sfenoidului. Ele au formă triunghiulară, cu baza îndreptată înăuntru. Baza lor este traversată de către canalul optic. Vîrful lor mai poartă numele de apofiză enziformă sau xifoidală.

Marile aripi ale sfenoidului se desprind de pe fețele laterale ale corpului sfenoidului. Fiecăruia dintre ele le putem descrie 3 fețe și 3 margini :

- o față posterioară sau superioară, foarte concavă, presărată

cu impresiuni digitale şi eminenţe mamilare, care vin în raport cu lobul sfenoidului;

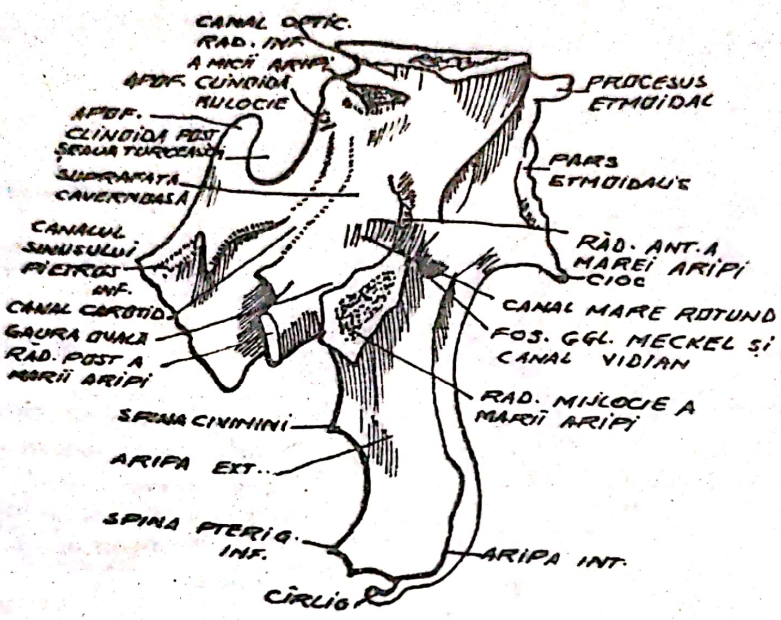

Fig. 34. Sfenoidul - văzut lateral

- o faţă anterioară, patrulateră, care ia parte la formarea peretelui extern ale orbitei;

- o faţă externă, convexă care este împărţită de o creastă orizontală, antero-posterioară, numită creastă sfeno-temporală, în două porţiuni : una superioară care face parte din fosa temporală şi pe care se inseră muşchiul temporal şi alta inferioară, care face parte din plafonul fosei zigomatice şi pe care se inseră fasciculul sfenoidal al muşchiului pterigoidian extern.

Cele trei margini ale marilor aripi ale sfenoidului sînt: anterioară, internă şi externă.

Marginea anterioară este verticală şi se articulează cu malarul.

Marginea externă se articulează cu solzul temporalului.

Marginea internă răspunde bazei de implantare a marii aripi a sfenoidului pe corpul sfenoidului. In lungul acestei margini se găsesc 4 orificii :

- fanta sfenoidală, este cea mai anterioară şi prin ea trec

următoarele elemente : nervul oculo-motor comun, oculo-motor extern patetical, oftalmicul, vena oftalmică şi o arteriolă ram din meningeea mijlocie;

- urmează apoi o gaură circulară numită marea gaură rotundă prin care trece nervul maxilar superior;

- întîlnim apoi o gaură ovalară numită gaura ovală prin care trece nervul maxilar inferior şi artera mică meningee;

- în sfîrşit, o gaură circulară mai mică care poartă numele de mica gaură rotundă şi prin care trece artera meningee mijlocie.

Marginile interne şi externe ale marilor aripi ale sfenoidului se unesc spre extremităţile lor anterioare şi posterioare formînd înapoi p apofiză descendentă numită spina sfenoidului, pe care se prinde ligamentul sfeno-maxilar, muşchiul ciocanului şi ligamentul pterigo-spinos a lui Civinini, iar înainte formează o suprafaţă rugoasă prin care se va articula cu frontalul.

Apofizele pterigoide sînt două colonete osoase care se desprind de pe faţa inferioară a corpului sfenoidului. Fiecare din aceste apofize sînt constituite dintr-o bază, două aripi şi o fosetă situată între cele două aripi, numită fosa pterigoidiană.

Baza este transversată dinapoi înainte de un canal orizontal, numit canalul vidian prin care trece nervul şi artera vidiană.

Cele două aripi sînt orientate una intern şi alta extern.

Aripa internă este patrulateră şi mai puţin voluminoasă ca cea externă. In partea superioară a feţei externe, se găseşte o fosetă numită foseta scafoidă în care se inseră muşchiul peristafilin extern. Intern de foseta scafoidă, la extremitatea superioară a aripei interne, se găseşte o lamelă osoasă numită apofiza vaginală, care articulîndu-se cu apofiza sfenoidală a palatinului, va constitui canalul pterigo-palatin.

Aripa externă este mai voluminoasă ca cea internă şi serveşte pentru inserţiile muşchiului pterigoidian intern, care se inseră pe faţa ei internă. Pe faţa ei externă se inseră fasciculul pterigoidian al muşchiului pterigoidian extern. In porţiunea mijlocie a marginei ei posterioare se găseşte o spină numită spina lui Civinini, pe care se prinde ligamentul pterigo-spinos.

Fosa pterigoidă este o escavaţie profundă, situată între cele

două aripi şi în ea se inseră muşchiul pterigoidian intern.

In interiorul corpului sfenoidului se găsesc săpate 2 cavităţi numite sinusurile sfenoidale, care sînt despărţite printr-un sept median.

Aceste sinusuri sfenoidale se deschid în partea cea mai posterioară a meatului superior al foselor nazale. Dimensiunile lor diferă de la individ la individ.

Occipitalul

Occipitalul este un os median neperechi şi simetric, luînd parte la formarea porţiunii posterioare atît a bazei cît şi a bolţii craniene.

El are formă rombică, prezentîndu-ne pentru studiu două feţe: — antero-superioară şi postero-inferioară, patru margini şi patru unghiuri.

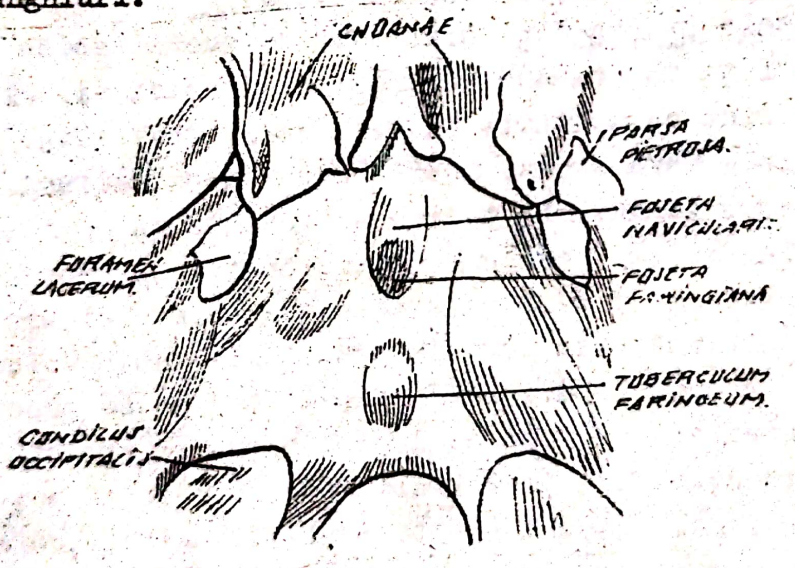

Fig. 35. Faţa inferioară a apofizei bazilare

Faţa postero-inferioară sau exocraniană este convexă şi ne prezintă, aproape de extremitatea ei anterioară, un larg orificiu, mai alungit în sens antero-posterior, care poartă numele de gaură occipitală şi prin care trec : bulbul cu învelişurile sale, cei doi nervi spinali şi arterele vertebrale.

Porţiunea din faţa postero-inferioară a occipitalului

situată înaintea găurii occipitale, poartă numele de suprafaţă bazilară a occipitalului, având o formă patrulateră.

Ea ne prezintă, pe linia mediană, la unirea celor 2/3 anterioare cu 1/3 posterioară, o ridicătura osoasă numită tuberculul faringian, pe care se prinde aponevroza faringelui. Inapoia şi pe laturile acestui tubercul, suprafaţa bazilară este rugoasă şi dă inserţie marelui şi micului drept anterior al capului.

Inaintea tuberculului faringian, suprafaţa bazilară corespunde bolţii faringelui. In mijlocul acestei porţiuni se găseşte o fosetă numită foseta naviculară, în fundul căreia se găseşte, adeseori, o altă fosetă numită foseta faringiană şi care corespunde pungii faringiene a lui Luscka.

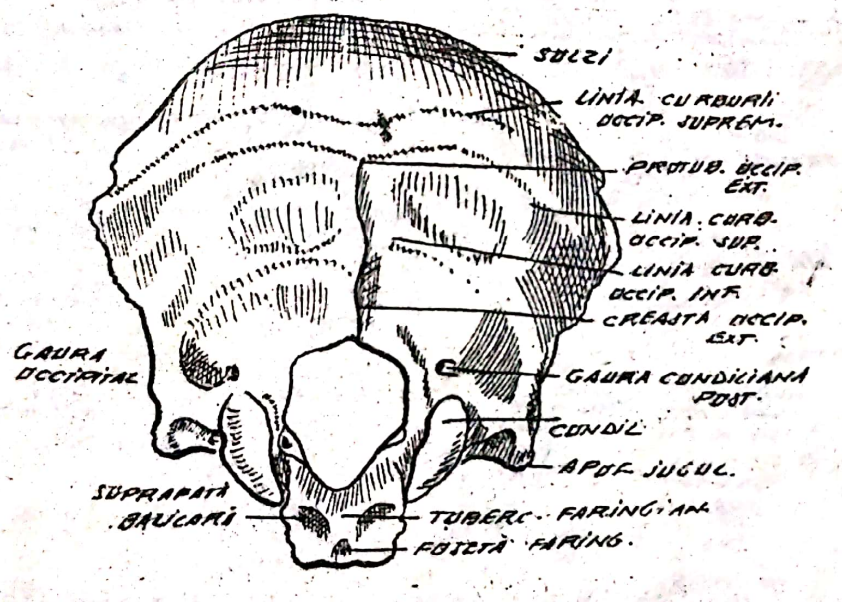

Fig. 36. Faţa posterioară a occipitalului

Porţiunea din faţa postero-inferioară a occipitalului, situată înapoia găurii occipitale, poartă numele de solzul occipitalului. In mijlocul său se găseşte o ridicătură care poartă numele de protuberanţa occipitală externă şi pe care se prinde ligamentul cervical posterior şi mai mulţi muşchi.

Porţiunea din solz situată deasupra protuberanţei externe este netedă şi vine în raport cu tegumentele, de care este despărţită prin muşchiul occipital şi aponevroza epicraniană.

Porţiunea din solz situată dedesubtul protuberanţei occipitale externe, prezintă pe linia mediană o creastă, numită creasta occipitală externă, care merge pînă la gaura occipitală. De fiecare parte a acestei creste pornesc înainte şi în afară două linii, numite liniile curbe occipitale - superioară şi inferioară.

Linia curbă occipitală superioară porneşte de la nivelul protuberanţei occipitale externe şi pe ea se prind muşchii : trapez, splenius, sterno-cleido-mastoidian şi occipital.

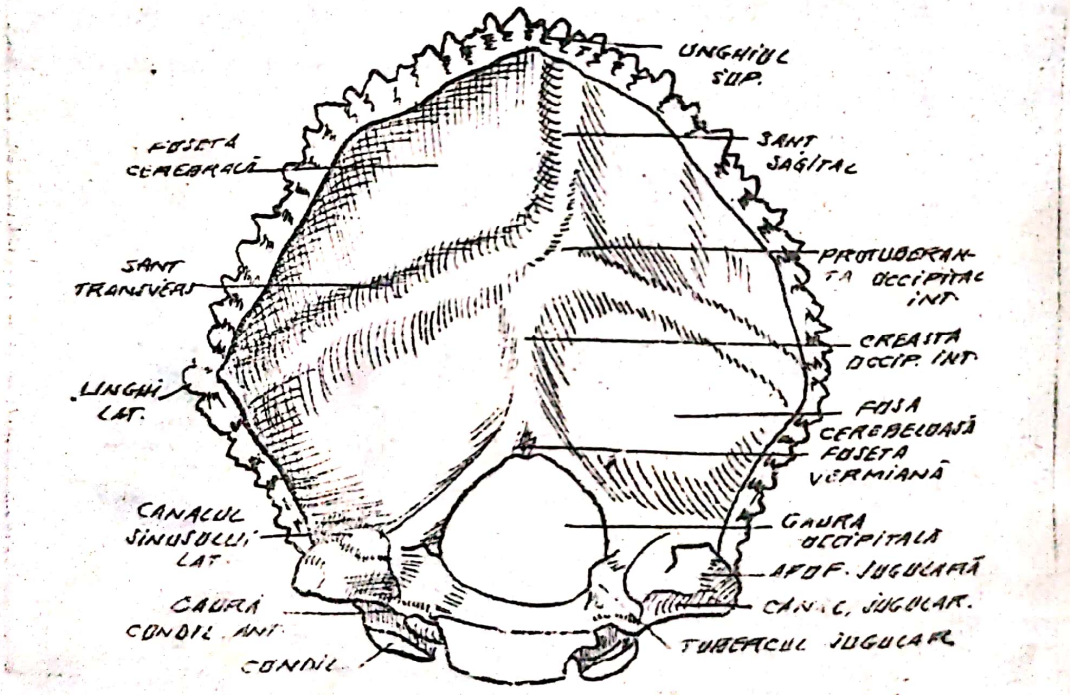

Fig.37. Faţa antero-superioară a occipitalului

Linia curbă occipitală inferioară porneşte de la mijlocul crestei occipitale externe şi pe ea se inseră muşchii : marele şi micul drept posterior al capului.

Pe suprafaţa de os dintre aceste două linii, care este rugoasă, se prind muşchii marele complex şi oblicul superior al capului.

Porţiunea din faţa postero-inferioară a occipitalului situată de o parte şi de alta a găurii occipitale, prezintă pe ea două ridicături articulare numite condilii occipitalului, destinate să se articuleze cu cavităţile glenoide de pe faţa superioară a atlasului.

Pe faţa internă a condililor se prind ligamentele odontoidiene laterale, iar faţa externă a lor este despărţită de marginea osului prin cîte o suprafaţă rugoasă, ce poartă numele de suprafaţă jugulară, pe care se inseră muşchiul drept lateral al capului.

Înaintea şi înapoia condilului se găsesc găuri condiliene anterioare şi posterioare. Prin găurile condiliene anterioare trece nervul hipoglos, iar prin cele posterioare trece o venă şi o arteriolă, ram din artera meningee posterioară.

Faţa antero-superioară a occipitalului este concavă. Vine în raport cu encefalul, motiv pentru care se numeşte faţă endocraniană.

Pe această faţă, aproape de extremitatea ei anterioară, găsim gaura occipitală. Porţiunea din această faţă situată înaintea găurii occipitale, prezintă un şanţ median numit şanţul bazilar care corespunde protuberanţei inelare şi bulbului rahidian.

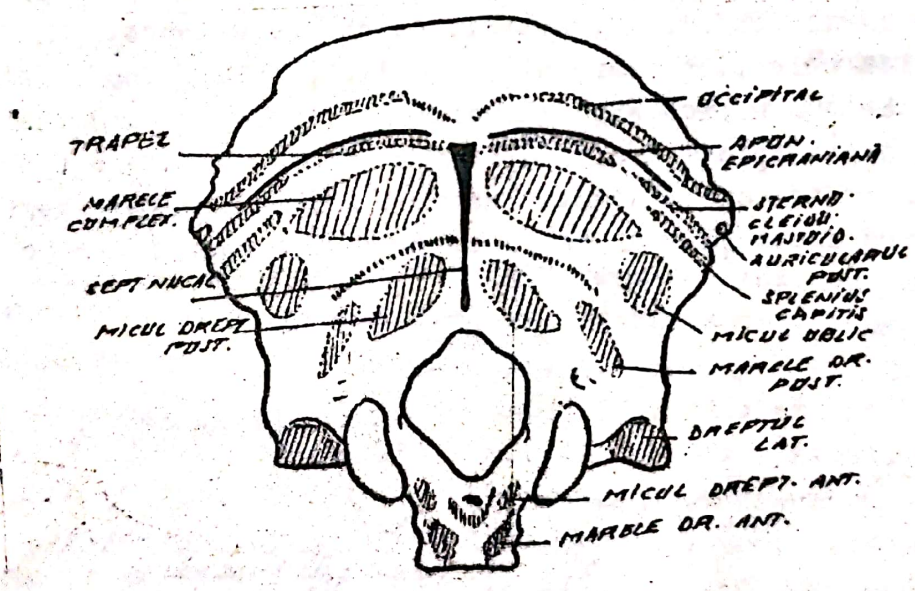

Fig.38. Faţa externă a occipitalului cu inserţii musculare

Porţiunea din această faţă situată înapoia găurii occipitale, prezintă 4 depresiuni numite fose occipitale.

Cele două fose superioare poartă numele de fose cerebrale, deoarece vin în raport cu lobii occipitali ai creerului mare, iar cele două fose inferioare poartă numele de fose cerebeloase, deoarece vin în raport cu emisferele cerebeloase.

In centrul acestei fețe găsim o ridicătură osoasă care poartă,numele de protuberanță occipitală inte nă. Aceasta se continuă în sus cu un șanț longitudinal,în care se găsește sinusul venos longitudinal superior și care desparte cele două fose cerebrale între ele.

In jos, protuberanța occipitală internă se continuă cu o creastă care poartă numele de creasta occipitală internă, care se bifurcă,aproape de gaura occipitală, înglobînd între liniile ei de bifurcație această gaură.

Pe creasta occipitală internă se prinde coasa creerului.

De la protuberanța occipitală internă pornesc în afară 2 șanțuri, cel drept mai mare decît cel stîng și care despart fosele cerebrale de fosele cerebeloase. In aceste șanțuri se vor găsi porțiunile orizontale ale sinusurilor laterale.

Pe laturile găurii occipitale vom găsi și pe această față, cele două găuri condiliene, anterioare și posterioare.

Din cele patru margini ale occipitalului, două sînt superioare și se vor articula cu parietalele formînd sutura lambdoidă și două inferioare ce se vor articula cu oasele temporale. In porțiunea mijlocie a acestor margini inferioare,se găsește,cîte o ridicătură osoasă,destul de pronunțată,care poartă numele de apofiza jugulară.

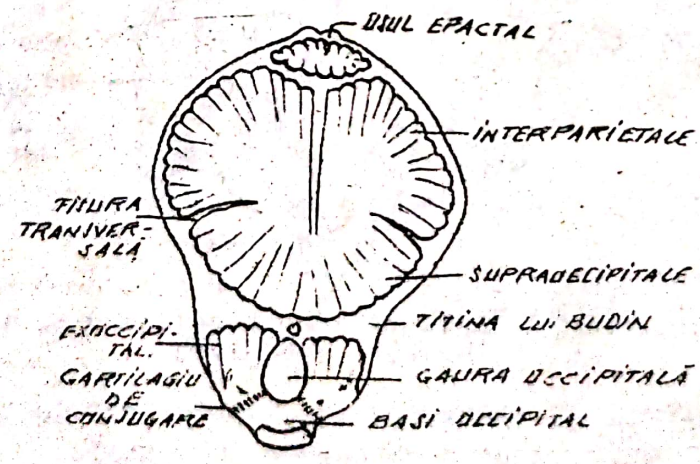

Fig. 39. Osificarea occipitalului

Porțiunea din marginea inferioară a occipitalului situată înapoia apofizei jugulare, se va articula cu porțiunea mastoidiană

a temporalului, iar porţiunea situată înaintea apofizei jugulare prezintă un şanţ numit şanţul jugular, care va forma, pe craniul articulat, gaura ruptă posterioară prin care ies : vena jugulară internă şi nervii IX, X şi XI.

Cele 4 unghiuri ale occipitalului sînt : superior, inferior şi două laterale.

Unghiul superior va intra între cele două parietale, cel inferior este trunchiat şi se va suda cu faţa posterioară a corpului sfenoidului, iar cele două laterale vor intra în unghiul dintre parietale şi temporale.

Temporalul

Temporalul este un os pereche, situat în părţile laterale ale cutiei craniene, între occipital, parietal şi sfenoid. In grosimea acestui os sînt închise organele principale ale auditiei.

Morfologic, temporalul diferă după vîrstă. Temporalul unui fetus de 8 luni este constituit din 3 piese osoase distincte:

- o porţiune solzoasă;
- o porţiune pietroasă;
- o porţiune timpanică.

Porţiunea solzoasă sau solzul temporalului, ocupă partea anterioară şi superioară a osului. Ea are forma unei lamele osoase, foarte subţire, cu un contur neregulat circular.

Porţiunea pietroasă sau stînca temporalului este situată înapoia şi înăuntrul precedentei. Are forma unei piramide patrunghiulare, a cărui ax este îndreptat oblic înainte şi înăuntru.

Porţiunea timpanică sau osul timpanal, este situată pe partea externă a porţiunii pietroase şi dedesubtul solzului, avînd forma unui cerc incomplet, din care cauză o mai numim şi cercul timpanal.

La adult, aceste trei piese osoase se sudează între ele, formînd un singur os.

Stînca temporalului (porţiunea pietroasă), este porţiunea cea mai complexă a osului temporal, din cauza importantelor cavităţi ce se găsesc în grosimea ei şi a numeroaselor canale care o traversează.

Forma ei este de piramidă patrunghiulară, cu două feţe supe-

rioare (endocraniene) şi două feţe inferioare (exocraniene). Vîrful piramidei este situat intern iar baza ei este îndreptată extern, axul piramidei este oblic înainte şi înăuntru.

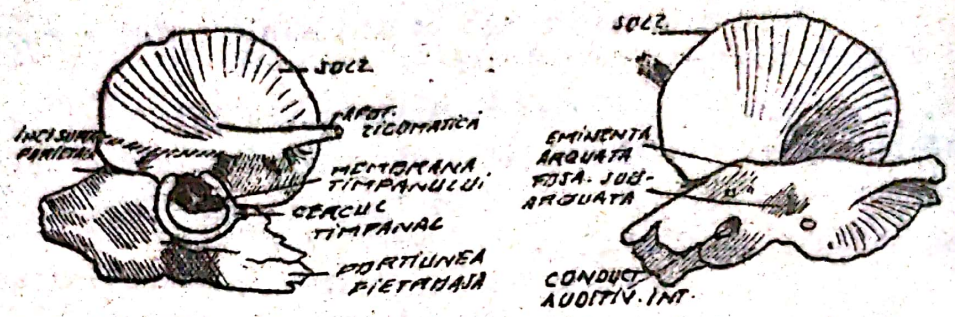

Fig. 40. Temporalul noului-născut
A. Faţă exocraniană
B. Faţă endocraniană

Cele două feţe superioare sau endocraniene sînt :

- una anterioară, care vine în raport cu creierul, pentru care motiv mai este numită şi faţă cerebrală ;

- una posterioară, care vine în raport cu cerebelul, pentru care motiv mai este numită şi faţă cerebeloasă.

Intre aceste două feţe se găseşte marginea superioară a stîncii.

Faţa antero-superioară sau cerebrală priveşte în sus şi înainte. Ea ne prezintă, în partea ei internă, o escavaţie numită foseta gaseriană, deoarece în ea stă ganglionul lui Gasser.

La unirea 1/3 externă cu 1/3 mijlocie a acestei feţe, în vecinătatea marginii superioare a osului, se vede o ridicătură osoasă constantă numită eminentia arcuata. Intre eminentia arcuata şi foseta gaseriană se văd 2-3 orificii, dintre care unul din ele este constant şi poartă numele de hiatusul lui Fallope, iar celelalte poartă numele de hiatusurile accesorii.

Prin aceste orificii trec marele şi micul nerv pietros superficial - ramuri din facial - şi micul şi marele nerv pietros profund - ramuri din nervul lui Jacobson, la rîndul lui ram din nervul glosofaringian.

Inaintea eminenţei arcuata, faţa antero-superioară a stîncii

este formată de o lamelă subţire, osoasă numită tegmen timpani, care formează plafonul casei timpanului.

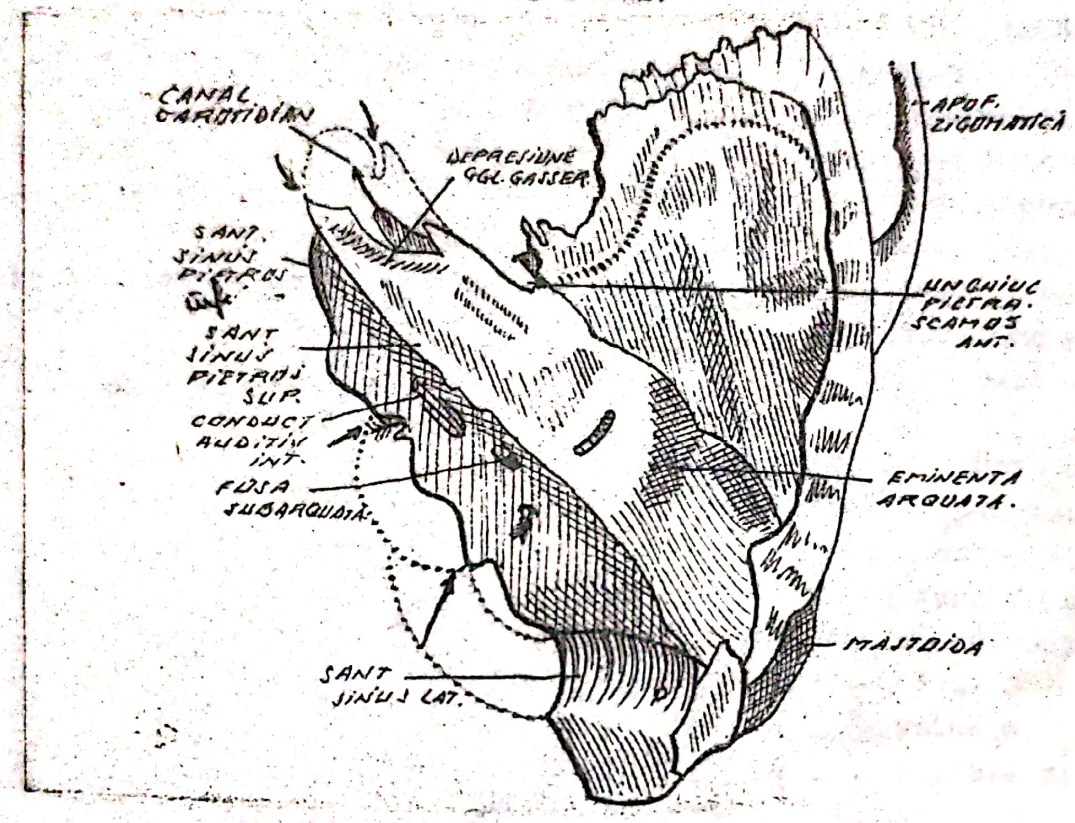

Fig. 41. Vedere endocraniană a unui temporal drept

Faţa postero-superioară sau cerebeloasă, prezintă în part inferioară şi în porţiunea internă, aproape de marginea posterioară, un şanţ, care se termină la nivelul găurii rupte posterioare, prin care trece sinusul venos pietros inferior.

La unirea 1/3 internă cu 1/3 mijlocie, se observă un orificiu numit gaura auditivă internă, prin care trec nervii : facial, auditiv şi intermediarul lui Wriesberg.

La 5-6 mm în afară şi deasupra găurii auditive interne se găseşte o depresiune numită fosa subarcuata, prin care trece o prelungire a durei mater şi cîteva vase. La 1o mm în afara găurii auditive interne se găseşte o altă fosetă, din fundul căreia pleacă un canal numit apeductul vestibulului, prin care trece o prelungire a labirintului membranos numită canalul endolimfatic.

Mai în afară găsim un şanţ larg,numit şanţul sinusului venos lateral,în care stă porţiunea verticală a sinusului venos lateral.

Cele două feţe inferioare sau exocraniene sînt : una anteroinferioară şi alta posteroinferioară.

Faţa antero-inferioară nu este vizibilă pe un temporal întreg ,decît în porţiunea ei internă,unde se formează patul porţiunii cartilaginoase al trompei lui Eustache.

Porţiunea externă,care nu se vede, este mascată de osul timpanal.

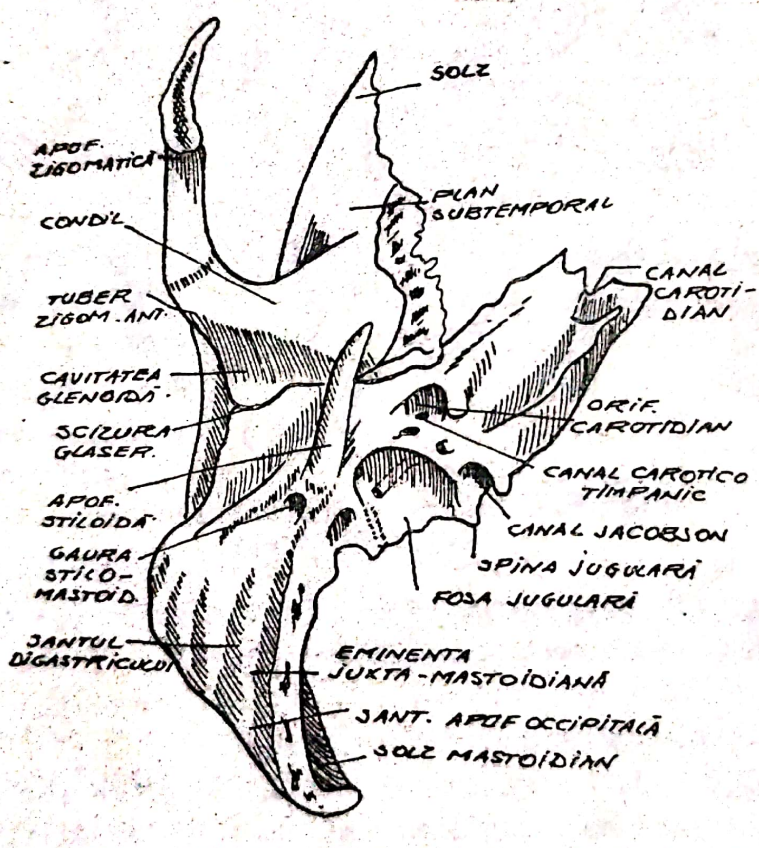

Fig. 42. Temporalul-vedere inferioară

Faţa postero-inferioară,din cauză că prezintă cele mai multe detalii, o împărţim în 3 zone: externă, mijlocie şi internă.

a) zona externă ne prezintă cel mai extern, vîrful mastoidei,pe faţa internă a căreia se găseşte şanţul digastric,în care se inseră burta posterioară a digastricului. Mai intern, se găseşte o apofiză,foarte subţire,numită apofiza stiloidă, pe care se inseră bu-

[illegible] Riolan format din : muşchii stilo-hioidian, stilo-glos şi [illegible] faringian şi din ligamentele stilo-hioidian şi stilo-maxi-lar.

Puţin mai înapoia şi mai în afara bazei apofizei stiloide se găseşte un orificiu numit orificiul stilo-mastoidian prin care trece nervul facial şi artera stilo-mastoidiană. Inainte şi în afara găurii stilo-mastoidiene este un alt orificiu mic prin care trece nervul coarda timpanului. Inapoia apofizei stiloide şi a găurii stilo-mastoidiene, se găseşte o faţetă rugoasă, numită faţeta jugulară care se va articula cu apofiza jugulară a occipitalului.

b) zona mijlocie este ocupată de fosa jugulară în care se va găsi golful venei jugulare interne.

c) zona internă are la partea ei antero-externă un mare orificiu numit orificiul inferior al canalului carotidian. Pe peretele extern al canalului carotidian se găseşte un mic orificiu care este orificiul inferior al canalului carotico-timpanic. Intre fosa jugulară şi canalul carotidian este o creastă pe care se vede de obicei orificiul inferior al canalului timpanic sau canalul lui Jacobson.

Inapoia orificiului inferior al canalului carotidian se găseşte o fosetă numită foseta piramidală sau pietroasă, în care se găseşte ganglionul lui Andersch.

Porţiunea de os situată înăuntrul orificiului inferior al canalului carotidian este rugoasă şi pe o porţiune din ea se inseră muşchiul peristafilin intern, iar restul suprafeţei se articulează cu porţiunea bazilară a occipitalului.

Marginea superioară a stîncii prezintă, în partea ei internă, un şanţ foarte strîmt, pentru nervul oculo-motor extern. Mai în afară prezintă o depresiune formată de rădăcinile nervului trigemen, iar mai extern prezintă o creastă pe care se prinde cortul creierăşului şi apoi un şanţ prin care trece sinusul venos pietros superior.

Marginea inferioară este formată în afară de marginea inferioară a osului timpanal, iar intern de o margine ascuţită care separă partea liberă a feţei antero-inferioară de faţa postero-inferioară.

Marginea anterioară vine în raport, în partea ei internă, cu marea aripă a sfenoidului, de care este despărţită printr-o fantă neregulată, care poartă numele de gaura ruptă anterioară. In partea ei

externă, este formată de marginea anterioară a osului timpanal.

Marginea posterioară prezintă, mergînd dinăuntru în afară, următoarele elemente : mai întîi o suprafaţă rugoasă destinată să se articuleze cu porţiunea bazilară a occipitalului. In afara ei se găseşte foseta piramidală sau pietroasă, în care stă ganglionul lui Andersch, din fundul căreia porneşte apeductul melcului.

In unghiul extern al fosei pietroase se găseşte o mică apofiză numită spina jugulară a temporalului care, pe craniul articulat, răspunde unei spine asemănătoare, situată pe marginea inferioară a occipitalului.

In afara acestei spine se găseşte o incizură numită incizura jugulară a temporalului, care împreună cu incizura jugulară a occipitalului, formează gaura ruptă posterioară prin care trec: vena jugulară internă şi nervii IX, X, XI.

Vîrful stîncii este situat între marea aripă a sfenoidului corpul sfenoidului şi apofiza bazilară a occipitalului. La nivelul lui se găseşte orificiul superior al canalului carotidian.

Baza stîncii este singura parte din stîncă situată superficial. Ea este constituită din partea posterioară a regiunii mastoidiene a temporalului pe care se inseră muşchii : sterno-cleido-mastoidian, splenius şi micul complex.

Solzul temporalului prezintă, pe faţa lui externă, aproape de extremitatea inferioară, o puternică apofiză ce împarte această faţă în trei porţiuni : o porţiune superioară verticală; o porţiune inferioară orizontală; o porţiune posterioară aşezată înapoia conductului auditiv extern, numită porţiunea retromeatică.

Porţiunea verticală a solzului are formă neregulată, circulară şi ne prezintă două feţe : una externă sau exo-craniană şi alta internă sau endo-craniană şi o circumferinţă.

Faţa externă este convexă şi netedă şi pe ea se inseră muşchiul temporal.

Faţa internă vine în raport cu dura mater şi prin intermediul acesteia, cu faţa externa a creierului mare din care cauză prezintă pe ea neregularităţi şi şanţuri formate mai ales de artera meningee mijlocie şi ramurile sale.

Circumferinţa se articulează înainte cu marea aripă a sfenoi-

dului, iar posterior cu parietalul.

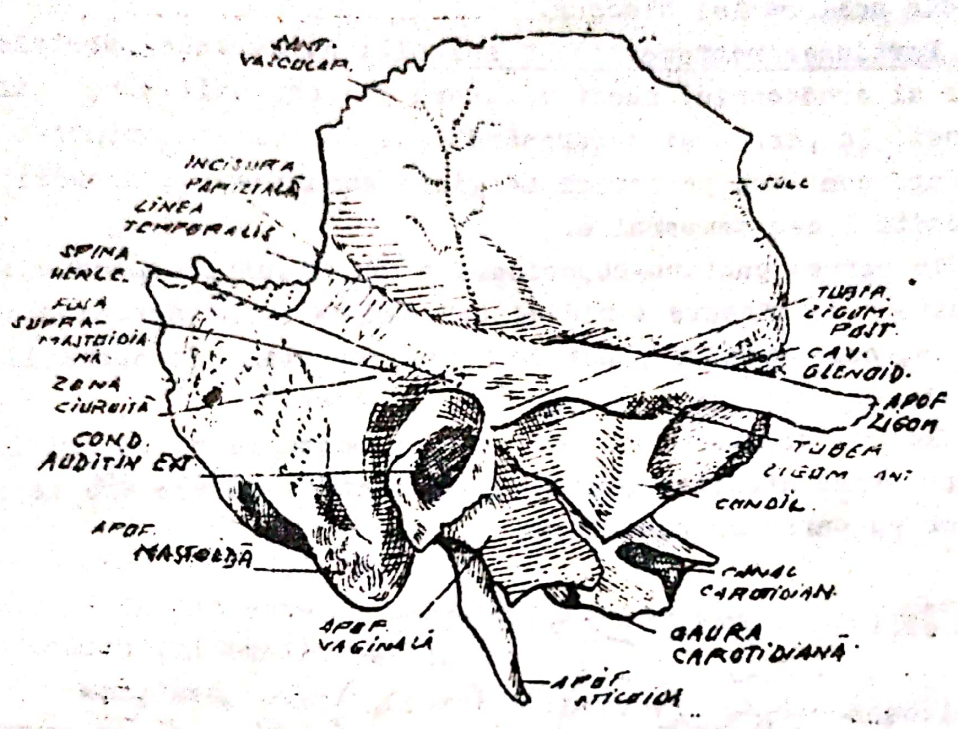

Fig. 43. Temporalul - văzut extern

Porţiunea orizontală are forma unui triunghi cu vîrful intern şi baza extern . Si această porţiune prezintă o faţă superioară - endo-craniană, o faţă inferioară - exo-craniană, o margine anterioară, una internă şi un vîrf.

Faţa superioara vine in raport cu creierul şi este formată, în cea mai mare parte, de tegmen timpani.

Faţa inferioară prezintă, în partea ei anterioară, o suprafaţă triunghiulară, cu vîrful anterior, numită planum subtemporale, separată de porţiunea verticală a solzului printr-o creastă numită creasta temporală (linea temporalis). Posterior acesteia se găseşte condilul temporalului, care se mai numeşte şi rădăcina transversă a arcadei zigomatice, iar mai înapoia condilului se găseşte cavitatea glenoidă a temporalului, destinată să se articuleze cu condilul maxilarului inferior.

Dintre cele două margini ale porţiunii orizontale a solzului, marginea internă este cea mai importantă, deoarece ea este cons-

tituită din scizura lui Glasser.

Porţiunea retromeatică a solzului ce espunde peretelui posterior al conductului auditiv extern şi porţiunii anterioare a mastoidei. In partea ei superioară este delimitată, printr-o creastă, care continuă posterior marginea superioară a arcadei zigomatice, numită linea temporalis.

In partea postero-superioară a orificiului conductului auditiv extern se găseşte o ridicătură numită spina suprameatică a lui Henle, care este un punct de reper important în operaţiile pe mastoidă.

Inapoia acestei spine se vede o fosetă, cu multe orificii, numită zona perforată retromeatică importantă deoarece are raporturi intime cu antrumul mastoidian.

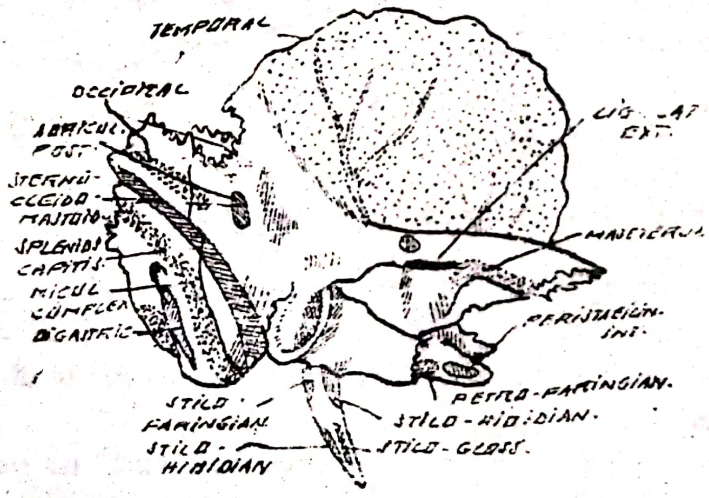

Fig. 44 . Temporalul - inserţii musculare

Apofiza zigomatică ia naştere printr-o bază triunghiulară, la unirea porţiunii verticale cu porţiunea orizontală a solzului şi se termină printr-un vîrf care se va articula cu osul malar. Baza acestei apofize ne prezintă două rădăcini: una longitudinală, care se continuă cu linea temporalis sau creasta supramastoidiană şi una transversală, care mai poartă numele de condilul temporalului.

Osul timpanal (porţiunea timpanică), situat dedesubtul solzului şi înaintea stîncii, cu care se sudează, este de formă patru-

laterã şi prezintă două feţe, 4 unghiuri şi patru margini.

Faţa anterioară este liberă şi concavă. Ea contribuie la mărirea înapoi a cavităţii glenoide a temporalului.

Faţa posterioară, aplicîndu-se pe solzul temporalului, formează un şanţ care, împreună cu porţiunea de solz corespunzătoare, formează pereţii conductului auditiv extern. In fundul acestui conduct se vede un şanţ circular - sulcus timpanicus-în care se inseră membrana timpanului.

Marginea superioară a osului timpanal se articulează înăuntru cu stînca, iar în afară cu solzul, alcătuind scizura lui Glasser.

Marginea inferioară este ascuţită şi prezintă în partea ei mijlocie o expansiune lameliformă numită apofiza vaginală, care întecueşte baza apofizei stiloide.

Marginea externă este rugoasă şi pe ea se prinde cartilagiul conductului auditiv extern-

Marginea internă formează, în porţiunea ei superioară, - cu tegmen timpani, orificiul extern osos al trompei lui Eustache.

--oOo--

STUDIUL CRANIULUI IN GENERAL

Considerînd cutia craniană ca un singur os (ca o singură piesă), îi putem descrie două suprafeţe : una interioară sau endocraniană şi una exterioară sau exocraniană.

Din punct de vedere structural şi morfologic craniu se împarte în două părţi :

- o parte superioară numită boltă (calvaria sau bolta craniului);
- o parte inferioară numită bază (baza craniului).

Limita dintre boltă şi baza craniului este artificială fiind realizată de un plan transversal care trece anterior prin glabelă, posterior prin protuberanţa occipitală externă, iar lateral prin linia temporală superioară de pe parietal.

Acest plan este oblic, înapoi şi în jos, formînd cu orizontala un unghi de 25° deschis anterior.

Dacă în totalitate cutia craniană prezintă două feţe, interioară şi exterioară, atunci şi fiecare din cele două părţi componente, bolta şi baza, vor prezenta tot două feţe.

Bolta va avea :

- o faţă interioară sau endocraniană sau endoboltă;
- o faţă exterioară sau exocraniană - exoboltă;

Baza va avea :

- o faţă interioară sau endocraniană -endobază;
- o faţă exterioară sau exocraniană - exobază.

Bolta craniului (calvaria)

E constituită : înainte de frontal; în porţiunea mijlocie, de cele două parietale ; înapoi de partea cea mai ridicată a solzului occipitalului.

Dacă secţiunea separatorie dintre boltă şi baza craniului trece ceva mai jos, atunci bolta cuprinde şi solzul temporalului.

Endobolta

Privit în totalitate faţa endocraniană a bolţii craniului ne prezintă : pe linia mediană, partea superioară a crestei frontalului, şanţul longitudinal pentru sinusul venos longitudinal

superior care merge crescînd pînă la protuberanţa occipitală internă; el poate fi mai accentuat de partea dreaptă, iar protuberanţa occipitală internă se poate continua cu sinusul venos lateral drept.

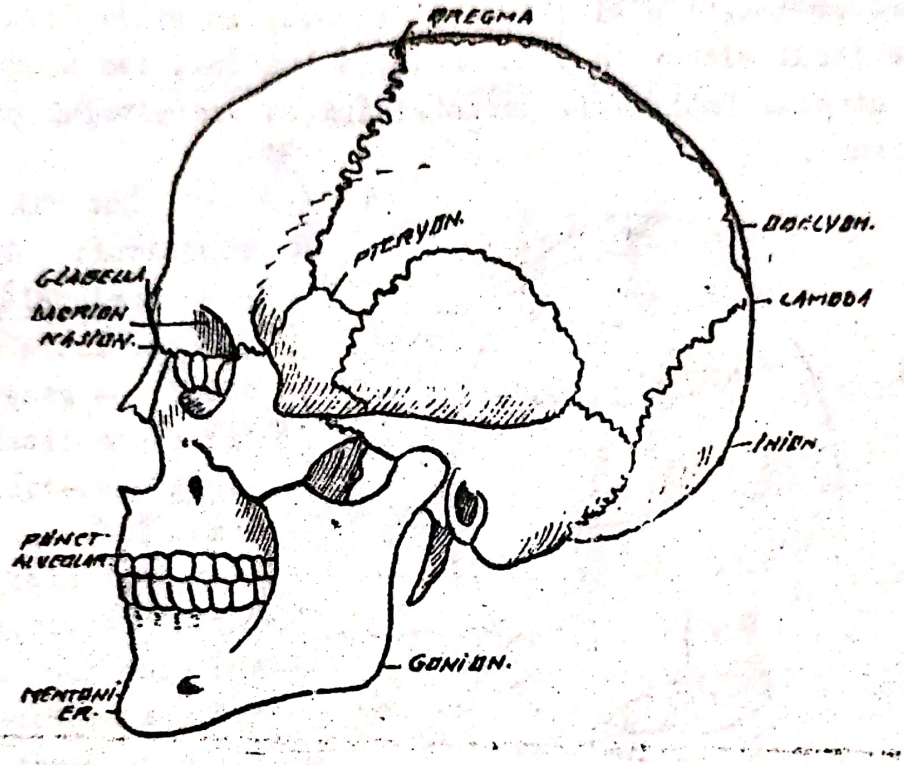

Fig. 45. Capul osos - văzut pe faţa sa laterală stîngă

Pe părţile laterale ale sinusului se pot vedea mici depresiuni determinate de granulaţiile lui Pachioni, şi de asemenea găurile parietale. Mai lateral se găsesc : fosele frontale, sutura coronală, fosele parietale, sutura lambdoidă şi fosele cerebrale ale occipitalului. Pe parietale se pot vedea şanţurile descrise şi determinate de vasele meningee mijlocii, alcătuind aşa-zisa frunză de smochin.

Exobolta

Se întinde, în sens antero-posterior de la bosa frontală mijlocie pînă la protuberanţa occipitală externă; lateral ea este limitată de linia temporală superioară.

Pe linia mediană prezintă : sutura medio-frontală (ce dispare la adult); apoi sutura parietală sau sagitală cu gaura parieta-

lă, apoi partea cea mai ridicată a solzului occipitalului.

Pe linia medio-sagitală, de-a lungul suturii metopice, întîlnim următoarele puncte craniometrice : glabella, ophryon (depresiunea supraglabelară), bregma (la nivelul suturii coronale), apoi pe sutura sagitală şi la nivelul găurilor parietale întîlnim obelionul situat la 5 cm înaintea lambdei, iar apoi lambda situat la nivelul întîlnirii parietalului cu occipitalul şi mai îndărăt inionul.

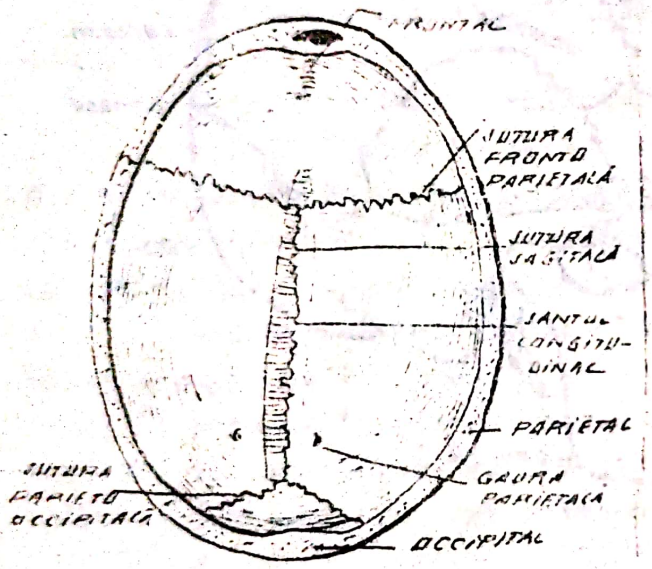

Fig. 46. Bolta craniană - văzută pe faţa sa endocraniană

Lateral prezintă trei ridicături : bosa frontală, bosa parietală şi bosa occipitală. Intre aceste trei ridicături se găsesc două suturi: fronto-parietală sau coronală şi parieto-occipitală sau lambdoidă.

Tot aici vom remarca faptul că părţile laterale ale craniului mai prezintă creasta temporală a frontalului care plecînd de la apofiza orbitară externă, se continuă cu linia temporală superioară de pe parietal şi ajunge îndărăt la unirea dintre parietal, occipital şi temporal, la un punct numit asterion.

Sub linia temporală superioară, pe parietal, se vede linia curbă temporală inferioară care merge îndărăt şi se continuă cu rădăcina longitudinală a zigomei. Sub extremitatea anterioară a acestei linii se găseşte punctul craniometric numit pterion, la locul de întîlnire a celor patru oase: frontal, parietal, temporal şi marea aripă a sfenoidului. La întîlnirea suturii coronale cu linia temporală superioară se află punctul craniometric numit stephanion.

Baza craniului

Endobaza - prezintă o împărţire naturală în 3 zone bine de-

limitată:

a) Zona anterioară este limitată anterior prin planul convențional ce separă bolta de bază, iar posterior, pe linia mediană, de șanțul optic, iar apoi - mergînd în afară - de apofizele clinoide anterioare și marginile posterioare ale micilor aripi ale sfenoidului.

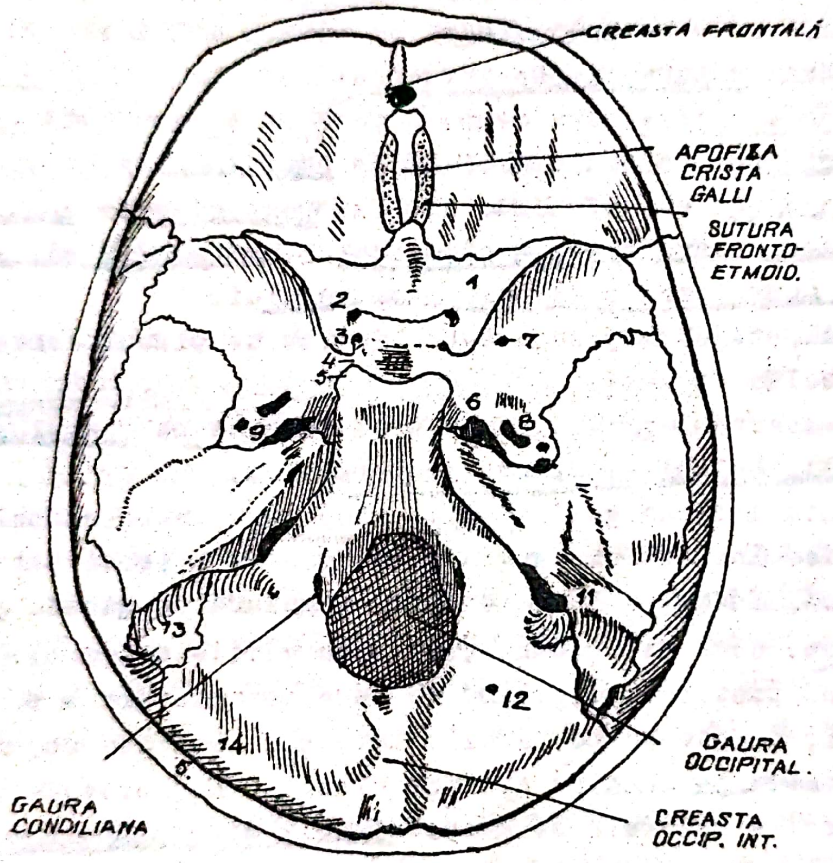

1. MICA ARIPA SFENOIDALĂ
2. GAURA OPTICA
3. 4, 5 APOF. CLINOIDE ANT. MIJ. POST.
6. GAURA RUPT. ANT.
7. MAREA GAURA ROTUNDA
8. GAURA OVALA
9. MICA GAURA ROTUNDĂ
10. SEAUA TURCEASCĂ
11. GAURA RUPTĂ POST.
12. GAURA CONDILIANĂ POST.
13. SANT LAT. 14. PARTE ORIZONTALĂ A SANTULUI LAT.

Fig. 47. Endobaza

Pe linia mediană observăm : creasta frontală, gaura orbă, apofiza crista galli, o creastă mai puțin evidentă de pe linia mediană a jugumului sfenoidal, apoi șanțul optic, dispus transversal.

Pe laturile liniei mediane găsim șanțurile olfactive și în special fanta etmoidală, lîngă apofiza crista gali și gaura etmoidală, legată prin șanțul etmoidal cu conductul orbitar anterior. Mai lateral notăm sutura fronto-etmoidală pe care remarcăm și conductul orbitar intern posterior, iar în afara ei se găsesc bosele orbitare, ce prezintă eminențe mamilare și impresiuni digitale.

Inapoi bosele se articulează cu micile aripi ale sfenoidului, pentru a forma sutura fronto-sfenoidală.

b) Zona mijlocie este reprezentată de o adevărată groapă mărginită anterior și pe linia mediană de șanțul optic și mai în afară de micile aripi ale sfenoidului, iar posterior de marginea superioară a lamei patrulatere a sfenoidului, marginile ei laterale și marginea superioară a stîncii temporalului.

Lateral, etajul mijlociu este limitat de planul convențional ce separă bolta de bază.

Intre aceste limite, groapa este formată de corpul și aripile sfenoidului, solzul și stînca temporalului.

Pe linia mediană găsim șeaua turcească, între șanțul optic și găurile optice înainte și marginea superioară a lamei patrulatere a sfenoidului, îndărăt. In cele patru unghiuri se găsesc patru apofize clinoide, două anterioare, ținînd de micile aripi ale sfenoidului și două posterioare, ținînd de lama patrulateră a sfenoidului.

Uneori, se găsesc pe părțile laterale și spre șanțurile cavernoase, a trele perechi de apofize clinoide mijlocii.

Pe părțile laterale se găsesc fosele sfenotemporale în care vom găsi - pe fața anterioară a stîncii și lîngă vîrful ei - depresiunea lui Gasser pentru ganglionul trigemenului.

In partea anterioară, între cele două aripi ale sfenoidului, se găsește fanta sfenoidală prin care trec : nervii III, IV, VI cranieni, cele 3 ramuri ale nervului oftalmic (frontalul, lacrimalul și nazalul) și vena oftalmică.

Mai îndărăt se găsește gaura mare rotundă prin care trece nervul maxilar superior, gaura ovală prin care trece nervul maxilar inferior și artera mică meningee, gaura mică rotundă și șanțul ei prin care trec vasele meningee mijlocii, hiatusul lui Fallope și hiatusurile accesorii cu șanțurile lor, situate pe fața antero-superioară

a stîncii prin care trec nervii mari şi mici pietroşi superficiali şi profunzi din a şaptea şi a noua pereche de nervi cranieni.

Pe vîrful stîncii, între stîncă şi marea aripă a sfenoidului, se găseşte gaura ruptă anterioară, iar chiar în vîrful stîncii se găseşte orificiul intern al canalului carotidian, continuat de o depresiune spre şanţul sinusului cavernos.

c) Zona posterioară este limitată înainte de marginea superioară a lamei patrulatere a sfenoidului, marginea laterală a lui, marginea superioară a stîncii, iar mai în afară şi înapoi de şanţul sinusului venos lateral şi protuberanţa occipitală internă.

Ea cuprinde : lama posterioară a sfenoidului, faţa posterosuperioară a stîncii, lama bazilară şi fosele cerebeloase ale occipitalului.

Pe linia mediană se găseşte o depresiune - şanţul bazilar - pentru protuberanţa inelară şi trunchiul bazilar; mai îndărăt se găseşte gaura occipitală în care se angajează bulbul cu meningele, arterele vertebrale şi spinale şi ramurile nervului spinal şi o parte din hipoglos.

Posterior găurii occipitale se găseşte creasta occipitală internă pe care se prinde coasa creieraşului şi protuberanţa occipitală internă, unde se întîlnesc formaţiile durei mater care alcătuiesc cortul creieraşului, coasa creieraşului şi coasa creierului, cu spaţii pentru sinusurile venoase care vin aici să alcătuiască teascul lui Herophyle.

In fosele cerebeloase se găseşte şanţul sinusului venos pietros superior, pe marginea superioară a stîncii; pe faţa posterioară a stîncii se observă conductul auditiv intern prin care trec: nervul facial, auditiv şi intermediarul lui Wrisberg.

Puţin mai în afara lui se găseşte apeductul vestibulului pentru o arteriolă şi canalul endolimfatic; urmează apoi gaura condiliană anterioară situată pe marginea internă a condilului occipital prin care trece nervul hipoglos şi gaura condiliană posterioară prin care trece o venă anastomotică.

La limita fosei cerebeloase se găseşte şanţul sinusului venos lateral, porţiunea orizontală, înclinat înăuntru, înainte şi în jos, pe faţa internă a mastoidei, pînă la sutura pietro-mastoidiană

şi gaura ruptă posterioară situată între occipital şi stîncă. La această gaură ajunge extremitatea externă a si usului venos pietros inferior. Prin partea anterioară a acestei găuri trece glosofaringianul, la mijloc pneumogastricul şi spinalul şi mai posterior vena jugulară internă.

Exobaza

Este delimitată de un plan ce trece prin : glabellă, arcadele sprîncenare, apofiza orbitară externă, tuberculul zigomatic, rădăcina longitudinală a zigomei, linia curbă occipitală superioară şi protuberanţa occipitală externă.

La nivelul zigomei se notează, în fosa temporală, creasta sfenotemporală, sub care se găseşte regiunea zigomatică.

Regiunea din exocraniu care este situată sub această limită poartă numele de exobază şi datorită aşezării şi legăturilor sale cu faţa şi gîtul, precum şi datorită complexităţii ei se împarte , pentru uşurinţa studiului, în 3 zone : prin două linii transversale duse : prima prin tuberculii zigomatici (linia bizigomatică) şi a doua prin apofizele mastoide (linia bimastoidiană).

Astfel, cele trei zone vor fi situate:

a) Una situată înaintea liniei bizigomatice, numită zona anterioară sau facială;

b) Una între linia bizigomatică şi bimastoidiană, numită zona mijlocie sau jugulară.

c) Una îndărătul liniei bimastoidiene, numită zona posterioară sau occipitală.

Zona anterioară sau facială, dat fiind că răspunde masivului facial, nu poate fi studiată decît după îndepărtarea acestuia şi cînd se poate vedea că este formată din frontal, etmoid şi sfenoid.

Pe linia medio-sagitală vom observa : spina nazală a frontalului, lama perpendiculară a etmoidului, creasta inferioară a sfenoidului pe care vine să se fixeze vomerul.

In aceeaşi direcţie, însă paramedian, vom întîlni : lama ciuruită a etmoidului şi faţa inferioară a corpului sfenoidului, care iau parte la formarea bolţii foselor nazale.

Lateral de aceasta întîlnim fosa orbitară a frontalului şi masele laterale ale etmoidului. Indărătul orbitei şi în afara apofi-

zelor pterigoide, se găseşte suprafaţa sfenozigomatică ce se întinde lateral pînă la creasta temporală a sfenoidului descrisă la limita bazei (pentru detaliile şi orificiile din acest segment se va revedea frontalul, etmoidul şi sfenoidul).

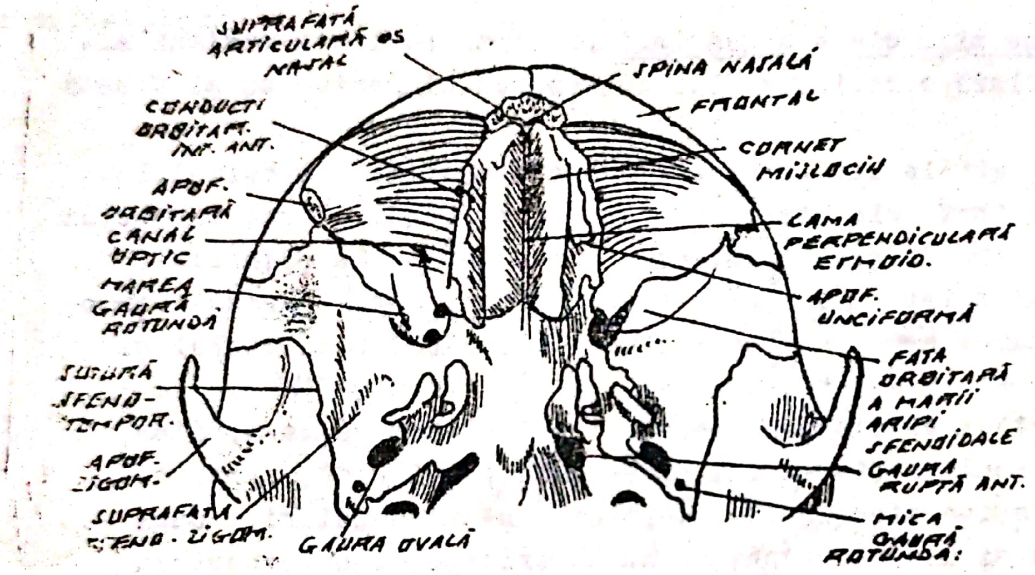

Fig.48. Zona facială a bazei craniului

In această zonă facială a ectobazei se deschid următoarele găuri :

1. Găurile olfactive prin care trec ramurile nervului olfactiv.

2. Fanta etmoidală prin care trece o prelungire a durei mater şi cîteva arteriole.

3. Gaura etmoidală prin care trece nervul nazal intern şi artera etmoidală anterioară.

4. Canalul etmoidal anterior sau canalul orbitar intern anterior prin care trece nervul nazal intern şi artera etmoidală anterioară.

5. Canalul etmoidal poserior sau canalul orbitar intern posterior prin care trece nervul sfenoetmoidal al lui Luschka şi artera etmoidală posterioară.

6. Gaura optică prin care trece nervul optic şi artera oftalmică.

7. Fanta sfenoidală prin care trec nervii : oftalmic, III VI, IV, vena oftalmică şi rădăcina simpatică a ganglionului oftalmic.

8. Orificiul sinusului sfenoidal.

Zona mijlocie sau jugulară prezintă pe linia mediană suprafaţa bazilară a occipitalului, cu tuberculul faringian şi foseta naviculară.

Pe părţile laterale notăm cele 4 apofize : tuberculul zigomatic şi apofizele pterigoide anterior, condilul occipitalului şi apofiza mastoidă posterior, care unite între ele prin linii descriu un patrulater, la formarea căruia iau parte : solzul temporalului şi marea aripă a sfenoidului - anterior, occipitalul şi stînca temporalului-posterior.

Dacă ducem diagonala acestui patrulater de la apofiza mastoidă la apofiza pterigoidă, prin apofiza stiloidă, apofiza vaginală şi spina sfenoidului, căpătăm două triunghiuri : unul anteroextern şi unul posterointern. In triunghiul anteroextern găsim:

1. Orificiul conductului auditiv extern

2- Cavitatea glenoidă delimitată anterior de rădăcina transversă a zigomei şi prezentînd scizura lui Glasser care o împarte în două.

3. Gaura mică rotundă şi gaura ovală. Prin mica gaură rotundă trece artera şi vena meningee mijlocie iar prin gaura ovală trec: nervul maxilar inferior, artera mică meningee şi o venă a găurii ovale. In triunghiul postero-intern găsim :

1. Gaura stilomastoidiană pentru nervul facial, artera şi vena stilomastoidiană.

2. Gaura ruptă posterioară prin care trec: nervii IX, X, XI vena jugulară internă, sinusul venos pietros inferior şi o arteră meningee.

3. Orificiul carotidian prin care trece artera carotidă internă.

4. Intre orificiul carotidian şi fosa jugulară, pe vîrful unei creste care le separă, se vede orificiul inferior al conductului lui Jacobson prin care trece nervul cu acelaşi nume.

5. Pe marginea posterioară a stîncii se observă apeductul melcului prin care trece o arteriolă şi o venulă.

6. Pe marginea anferioară a stîncii se vede orificiul exocranian al trompei lui Eustache şi orificiul conductului muşchiului ciocanului.

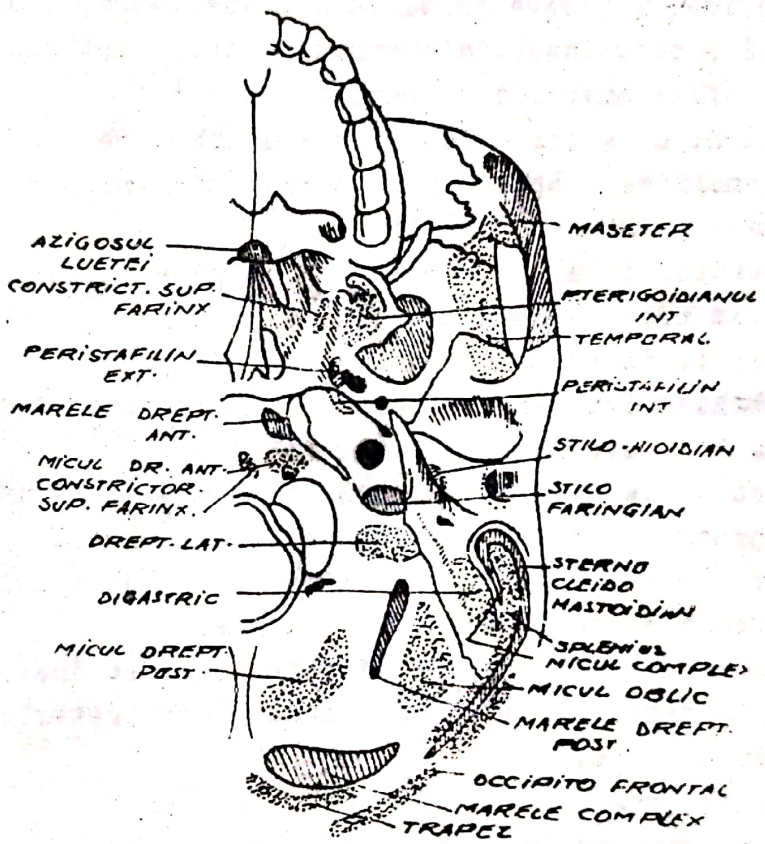

Fig. 49. Inserţii musculare la baza craniului

7. Inaintea condilului occipitalului se găseşte foseta condiliană anterioară, în fundul căreia găsim gaura condiliala anterioară prin care trece nervul marele hipoglos, o arteriolă meningee şi o venulă. La vîrful stîncii găsim gaura ruptă anterioară pentru nervul vidian şi o arteriolă meningee.

8. In partea anterioară a acestei găuri şi la baza aripei pterigoide se vede orificiul posterior al canalului vidian prin care trece nervul vidian cu vasele respective.

9. Intre gaura ruptă anterioară şi orificiul inferior al

canalului carotidian, se găseşte o suprafaţă rugoasă, patrulateră, pe care se inseră muşchiul peristafilin intern şi muşchiul ciocanului.

Zona posterioară sau occipitală prezintă pe linia bimastoidiană condilii occipitalului îndreptaţi cu marele ax înainte şi înăuntru, avînd înapoi foseta condilială posterioară, mai în afară apofiza jugulară pentru inserţia muşchiului drept lateral al gîtului şi în sfîrşit, apofiza mastoidă cu şanţul digastric.

Median, se găseşte gaura occipitală care prezintă două puncte craniometrice : opistion posterior şi bazion anterior, pe linia mediană.

Indărătul ei se vede creasta occipitală externă care ne conduce pînă la protuberanţa occipitală externă.

De la protuberanţă pînă la mastoidă putem urmări linia curbă occipitală superioară pe care se inseră occipitalul, trapezul, spleniusul şi sterno-cleido-mastoidianul.

Linia curbă occipitală inferioară pleacă de la mijlocul crestei occipitale şi se terminâ la apofiza jugulară.

Intre cele două linii se inseră muşchiul marele complex, oblic superior şi pe mastoidă micul complex.

Sub linia curbă occipitală inferioară se inseră muşchii: marele drept posterior al capului, micul drept posterior al capului şi micul oblic al capului.

—oOo—

F A T A

Masivul facial sau faţa osoasă, este situată la partea anterioară şi inferioară a craniului şi este împărţită în două porţiuni numite fălci:

a) falca superioară

b) falca inferioară

Falca superioară este constituită din 13 oase dintre care unul singur este nepereche, iar celelalte sînt perechi. Osul nepereche poartă numele de vomer, iar oasele perechi sînt : maxilarele superioare, malarele, lacrimalele, cornetele inferioare, oasele proprii ale nasului şi palatinele.

Falca inferioară este constituită dintr-un singur os numit mandibulă sau maxilarul inferior.

Maxilarul superior

Maxilarul superior este cel mai important os al fălcii superioare. Este un os pereche,situat în partea centrală a reţii.

In afară de faptul că formează baza de susţinere a dinţilor superiori,mai ia parte la formarea principalelor cavităţi ale feţii ca : fosele nazale, cavităţile orbitare, fosele zigomatice, pterigomaxilare şi bolta palatină.

Avînd o formă patrulateră, uşo turtită dinăuntru în afară , ne permite să-i studiem două feţe : internă şi externă, 4 margini şi 4 unghiuri.

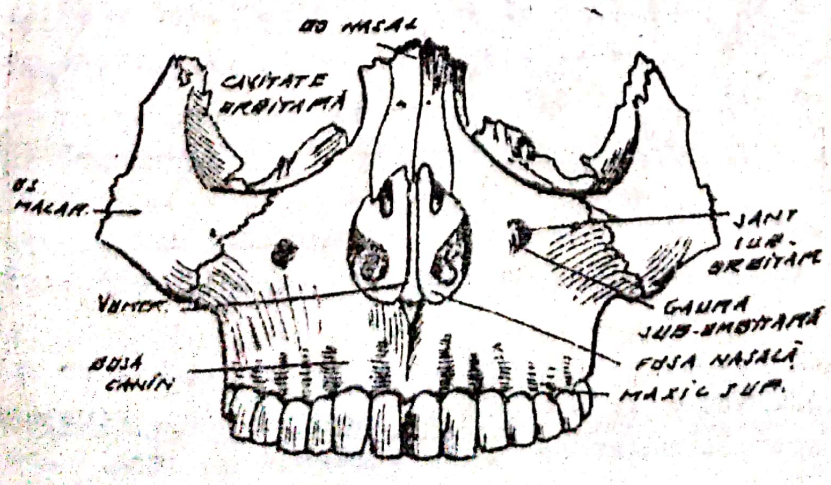

Fig. 50

Masivul facial superior - vedere anterioară

In grosimea lui se găseşte săpată o cavitate care îl ocupă aproape în întregime, numită sinusul maxilar.

Faţa internă este împărţită în două porţiuni de o apofiză orientată orizontal numită apofiza palatină, care porneşte de la nivelul unirii celor 3/4 superioare cu 1/4 inferioară a acestei feţe.

Apofiza palatină are o formă patrulateră şi este turtită de sus în jos. Ea ne prezintă două feţe : superioară şi inferioară

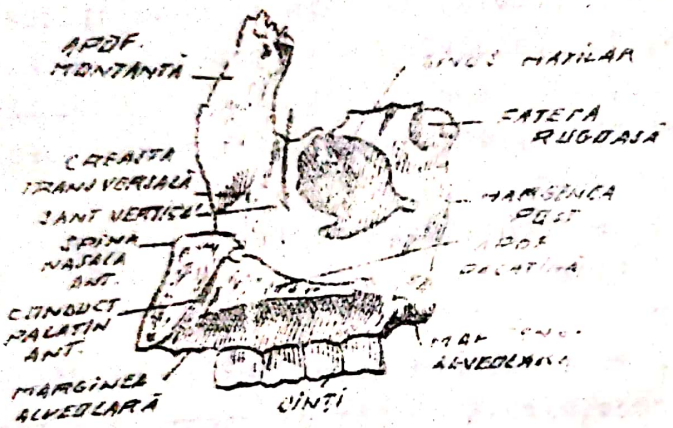

Fig. 51

Faţa interna a maxilarului superior.

şi patru margini :

- faţa superioară este plană şi netedă şi face parte din planşeul foselor nazale ;
- faţa inferioară este mai rugoasă şi ia parte la formarea bolţii palatine;
- marginea externă se confundă cu corpul maxilarului;
- marginea internă se articulează pe linia mediană cu apofiza palatină opusă, iar în porţiunea ei cea mai anterioară prezintă o semispină care, împreună cu semispina de pe cealaltă apofiză palatină formează spina nazală anterioară sau inferioară;
- marginea posterioară se articulează cu porţiunea orizontală a osului palatin;
- marginea anterioară se confundă cu marginea anterioară a maxilarului superior şi ia parte la formarea orificiului anterior al foselor nazale.

Puţin înapoia spinei nazale inferioare, se găseşte un orificiu care, în partea inferioară se transforma într-un şanţ, care împreună cu un şanţ de pe apofiza palatină opusă formează un canal care poar-

tă numele de conductul palatin anterior, prin care trece nervul sfenopalatin intern şi o arteriolă ram din artera sfenopalatină. Porţiunea din faţa internă a maxilarului superior, situată sub apofiza palatină, face parte din bolta palatină.

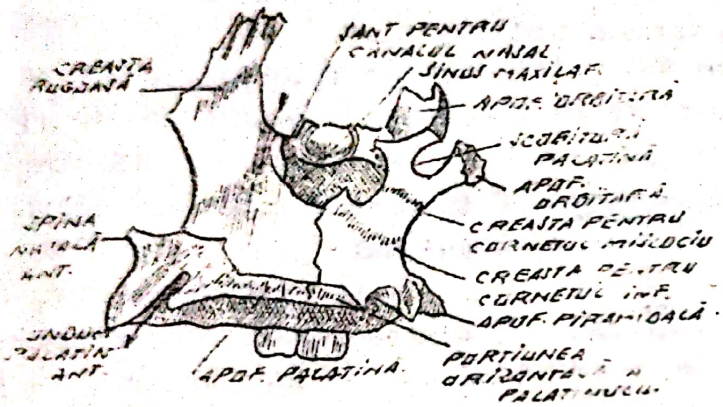

Fig. 52

Faţa internă a maxilarului superior şi palatinului.

Porţiunea situată deasupra apofizei palatine ne prezintă, mergînd dinapoi înainte, următoarele reliefuri :

a) în partea cea mai posterioară, o porţiune rugoasă prin care maxilarul superior se va articula cu porţiunea verticală a palatinului;

- b) înaintea acesteia suprafeţa se găseşte orificiul sinusului maxilar superior, care este destul de mare, însă pe scheletul montat este micşorat de masele laterale ale etmoidului în sus, cornetul inferior mai jos, osul lacrimal înainte şi porţiunea verticală a palatinului înapoi;

c) urmează apoi un şanţ oblic în jos şi înapoi numit şanţul nazal;

d) înaintea acesteia se găseşte faţa internă a unei apofize numită apofiza montană a maxilarului superior. Pe faţa interna a acestei apofize se văd două creste anteroposterioare numite creste turbinale : una inferioară care se articulează cu cornetul inferior şi una superioară, care se articulează cu masele laterale ale etmoidului.

Intre aceste două creste se găseşte o suprafaţă patrulateră care poartă numele de atriu.

Faţa externa a maxilarului superior ne prezintă în partea anterioara şi deasupra incisivilor o depresiune numită foseta mirti-

formă, în care se insera muşchiul cu acelaşi nume.

Această fosetă este delimitată posterior de o ridicatură formata de rădăcina caninului, numită bosa canină.

Inapoia bosei canine, faţa externă a osului este ocupată în întregime de o ridicatură în formă de piramidă triunghiulară numită apofiza piramidală a maxilarului superior.

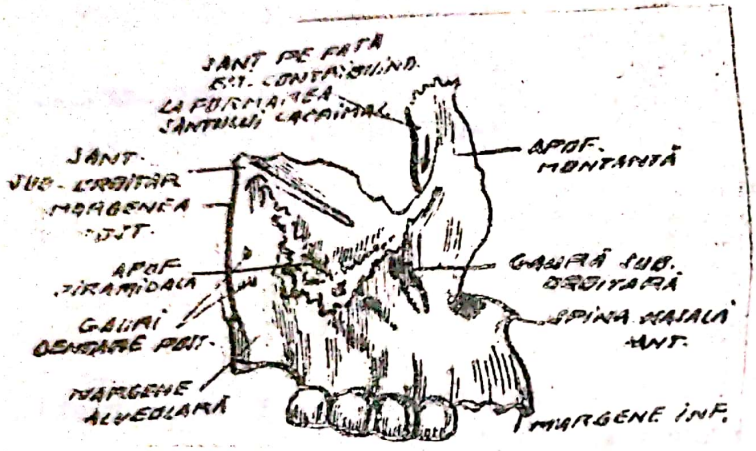

Fig.53. Faţa externa a maxilarului sup.

Apofiza piramidală va prezenta pentru studiu :

- o baza situată intern, care face corp comun cu osul;
- un vîrf truncheat, foarte rugos, ce se articuleaza cu osul malar;
- trei feţe : superioară, anterioară şi posterioară.

Faţa superioara este netedă şi ia parte la formarea planşeului orbitei. Ea prezintă un canal anteroposterior numit canalul suborbitar, prin care trece nervul maxilar superior.

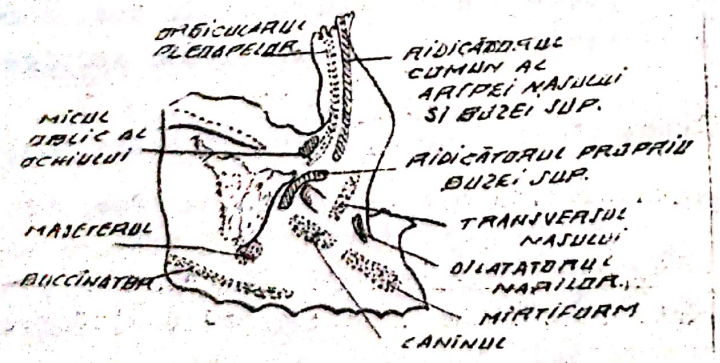

Fig. 54. Maxilarul superior - inserţii musculare.

Faţa anterioară prezintă superior orificiul anterior al canalului suborbitar.

Faţa posterioară face parte din fosa zigomatică şi pe ea se văd mai multe orificii prin care pătrund nervii dentari posteriori.

Cele trei margini ale apofizei piramidale sînt : anterioară, posterioară şi inferioară.

Marginea inferioară se îndreaptă vertical în jos, spre primul molar.

Marginea anterioară constituie porţiunea internă şi inferi-

oară a rebordului orbitar.

Marginea posterioară corespunde marii aripi a sfenoidului, de care este despărţită prin fanta sfeno-maxilară.

Marginile osului maxilar superior sînt : anterioară, posterioară, superioară şi inferioară.

Marginea anterioară este formată, în partea inferioară de marginea anterioară a apofizei palatine care prezintă la acest nivel spina nazală inferioară. In partea mijlocie se găseşte o scobitură numită scobitura sau incizura nazală, iar în partea superioară este formată de marginea anterioară a apofizei montante a maxilarului superior.

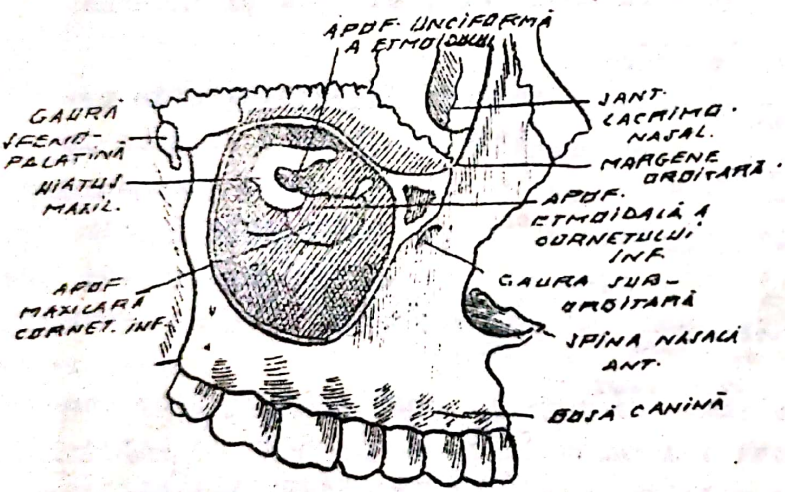

Fig. 55. Osul maxilar

Marginea posterioară numită încă şi tuberozitatea maxilară, constituie peretele anterior al fosei pterigomaxilare şi se articulează cu palatinul formînd cu acesta un canal numit canalul palatin posterior prin care trece nervul palatin anterior.

Marginea superioară este subţire şi neregulată. Pe craniul întreg, această margine limitează înăuntru peretele inferior al orbitei. Această margine se articulează cu lacrimalul, osul planum al etmoidului şi apofiza orbitara a palatinului.

Marginea inferioară mai poartă numele de marginea alveolară deoarece pe ea se găsesc o serie de găuri, în care stau înfipte rădăcinile dinţilor.

Cele patru unghiuri ale maxilarului superior sînt : două superioare şi două inferioare.

Dintre aceste patru unghiuri, cel anterosuperior este important deoarece la nivelul lui se găseşte apofiza montantă a maxilarului superior.

In interiorul maxilarului superior se găseşte o cavitate numită sinusul maxilar sau antrul lui Highmore. Această cavitate are formă de piramidă triunghiulară, cu baza situată intern şi vîrful orientat extern.

Sinusul maxilar este căptuşit de o prelungire a mucoasei pituitare. El se deschide la nivelul meatului mijlociu al foselor nazale.

Malarul

Malarul poartă numele de os zigomatic sau jugal şi este situat în partea cea mai externă a feţei.

Are o formă patrulateră cu două feţe, externă şi internă şi patru margini şi patru unghiuri.

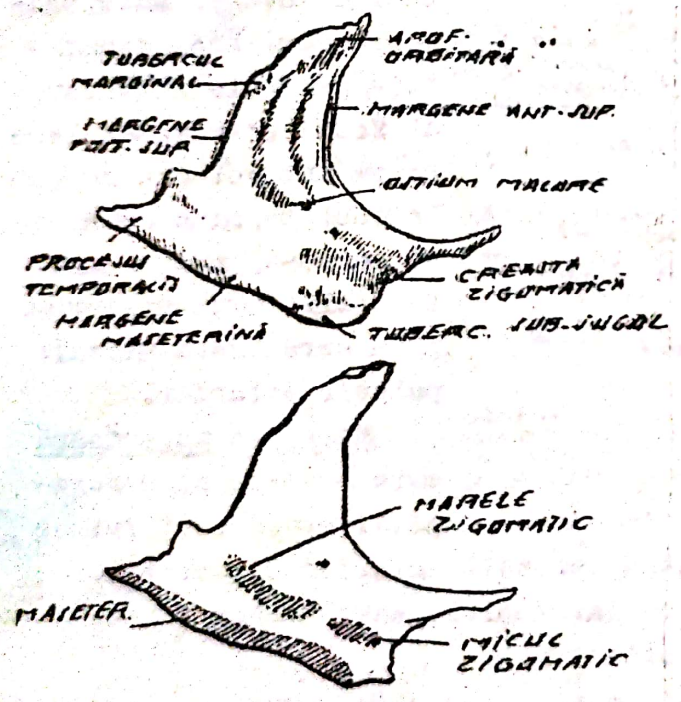

Fig. 56. Malarul, faţa externă şi inserţiile de pe această faţă.

Faţa externă este netedă şi convexă şi vine în raport cu tegumentele de care este despărţită prin cei doi muşchi zigomatici care iau inserţie pe această faţă.

Faţa internă este concavă şi ia parte la formarea fosei temporale şi zigomatice.

Cele patru margini ale malarului sînt : anterosuperioară, anteroinferioară, posterosuperioară şi posteroinferioară.

Marginea anterosuperioară este concavă şi ia parte la formarea rebordului orbitar. De pe ea porneşte posterior o lamă osoasă numită apofiza orbitară, care prin faţa ei superioară formează planşeul orbitei, iar prin faţa inferioară ia parte la formarea fosei temporale.

Marginea posterioară a acestei apofize se articuleaza înainte cu maxilarul superior, iar posterior cu marea aripă a sfenoidului.

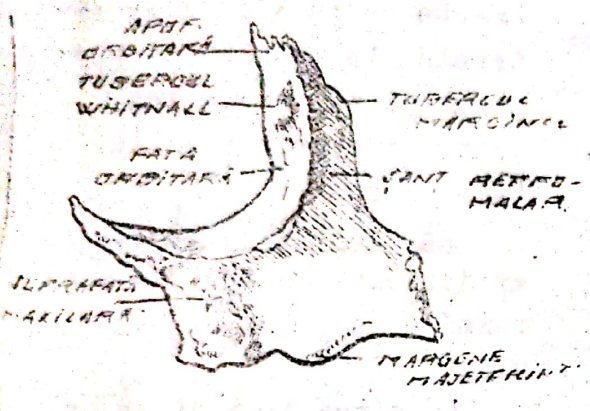

Fig. 57. Malarul - fața internă

Marginea postero-superioară delimitează anterior fosa temporală. De pe această margine se detașează posterior o lamela osoasa numită apofiza marginală.

Marginea anteroinferioară se articulează pe toată întinderea ei cu maxilarul superior.

Marginea postero-inferioară se continuă cu marginea inferioară a arcadei zigomatice.

Osul malar este traversat de un canal în formă de Y numit canalul malar care își are orificiul superior pe fața superioară a apofizei orbitare, iar cele două orificii inferioare se găsesc : unul pe fața externă și unul pe fața internă a osului. Prin acest canal trece ramul tempero-malar din ramul orbitar al nervului maxiliar superior.

Unghiurile malarului sînt în număr de 4: cel superior se articulează cu apofiza orbitară externă a frontalului, cel posterior se articulează cu apofiza zigomatică a temporalului; unghiul anterior și unghiul inferior se confundă cu marginea antero-inferioară pentru a se articula în ansamblu cu vîrful trunchiat al apofizei piramidale a maxilarului superior.

Oasele proprii ale nasului

Oasele proprii ale nasului sînt situate de o parte și de alta a liniei mediane, completînd spațiul cuprins între frontal și cele două apofize montante ale maxilarului superior.

Fiecare dintre ele are o formă patrulateră cu două fețe, patru unghiuri și patru margini.

Fața anterioară este netedă și este acoperită de mușchiul piramidal.

Fața posterioară este concavă și face parte din plafonul fosei nazale.

Marginea superioară se articulează cu marginea anterioară

a frontalului.

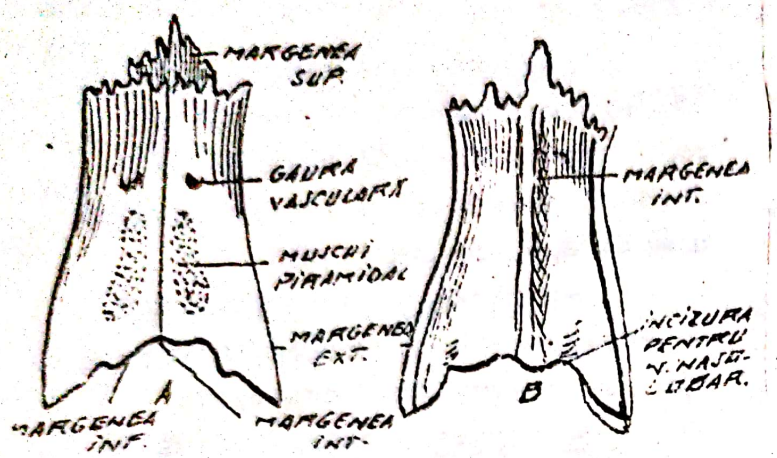

Fig. 58. Oasele proprii ale nasului văzute pe faţa anterioară şi posterioară.

Marginea inferioară se uneşte cu cartilagiile laterale ale nasului şi prezintă pe ea un mic şanţ pentru trecerea nervului nazo-lobar.

Marginea externă se articulează cu apofiza montantă a maxilarului superior.

Marginea internă se articulează cu osul de partea opusă.

Lacrimalul

Lacrimalul este o mică lamelă oasoasă situată în partea anterioară a peretelui intern al orbitei, între frontal, maxilarul superior şi etmoid.

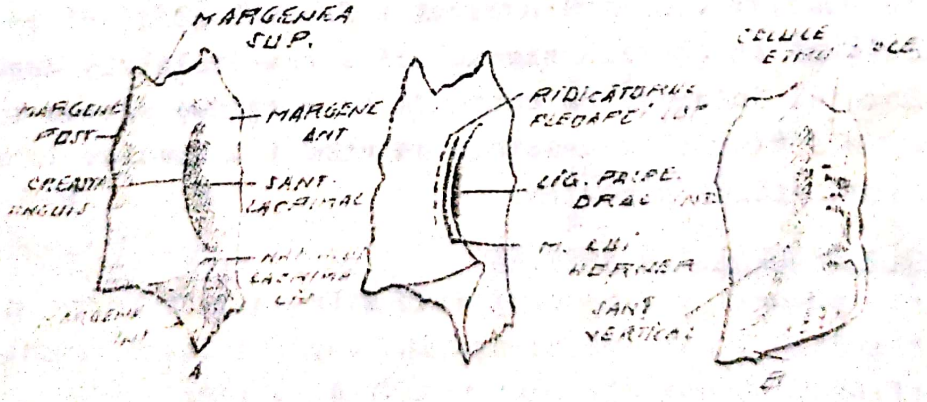

Fig.59. Osul lacrimal : A- faţa externă; B- faţa internă

Având o formă patrulateră i se pot descrie două feţe şi patru margini.

Faţa externă ne prezintă în mijlocul ei o creastă verticală numită creasta lacrimală, pe care se prinde tendonul reflectat al or-

bicularului pleoapelor. Aceastã creastã împarte faţa externã în două porţiuni :

a) o porţiune posterioarã, plană, care se articulează cu etmoidul;

b) o porţiune anterioarã, scobită, care formează împreună cu apofiza montantă a maxilarului superior, şanţul şi canalul lacrimo-nazal.

Faţa internă, plană, vine în raport în partea anterioară cu foselе nazale, iar în partea posterioară cu masele laterale ale etmoidului.

Cele patru margini ale lacrimalului sînt neregulate şi foarte subţiri. Marginea superioară se articulează cu apofiza orbitară internă a frontalului; cea inferioară completează în parte canalul nazal şi coboară uneori pînă la întîlnirea cu cornetul inferior; marginea posterioară se articulează cu osul planum al etmoidului; marginea anterioară se articulează cu apofiza montantă a maxilarului superior.

Palatinul

Osul palatin se găseşte situat înapoia maxilarului superior luînd parte, ca şi acesta, la formarea bolţii palatine, foselor nazale, cavităţilor orbitare şi fosei pterigomaxilare. El se compune din două lame : una verticală şi alta orizontală care se unesc în unghi drept.

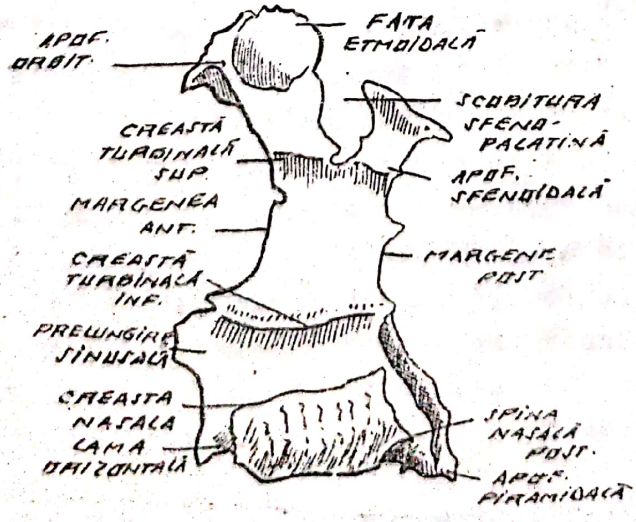

Fig.60. Palatinul - vedere internă

Porţiunea orizontală este o lamă de formă patruletară, mai alungită în sens transversal, decît anteroposterior. Ea ne prezintă două feţe, patru margini şi patru unghiuri.

Faţa superioară este netedă şi face parte din planşeul foselor nazale.

Faţa inferioară formează partea cea mai posterioară a bolţii palatine.

Marginea externă se confundă cu partea inferioară a lamei verticale; marginea internă se articulează pe linia mediană cu cea de partea opusă ; marginea anterioară se articulează cu marginea posterioară a apofizei palatine a maxilarului superior; marginea posterioară, care este foarte subţire, limitează posterior fosele nazale şi pe ea se inseră vălul palatului. Marginea posterioară, pe linia mediană, formează spina nazală posterioară, împreună cu cea de partea opusă.

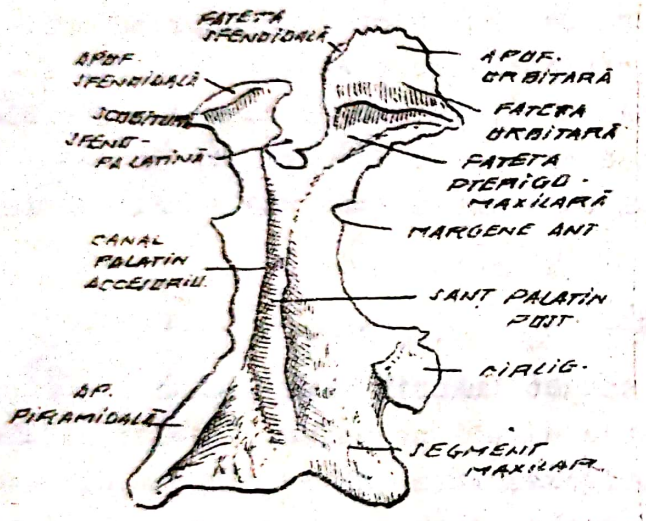

Fig. 61. Palatinul - vedere externă

Porţiunea verticală a palatinului are tot o formă patrulateră cu două feţe şi patru margini.

Faţa internă face parte din peretele extern al foselor nazale şi are pe ea două creste antero-posterioare: una superioară care se articulează cu cornetul mijlociu şi una inferioară care se articulează cu cornetul inferior. Spaţiul dintre ele face parte din meatul mijlociu, iar cel de sub creasta inferioară, face parte din meatul inferior.

Faţa externă prezintă, în partea ei anterioară şi posterioară, câte o suprafaţa rugoasă care se vor articula : prima cu maxilarul superior, iar a doua cu apofiza pterigoidă. Porţiunea din faţa externă dintre cele două suprafeţe rugoase este netedă şi formează, în partea ei superioară, fundul fosei pterigo-maxilare; în partea inferioară, împreună cu un şanţ asemănător de pe tuberozitatea maxilarului superior, formează un conduct numit canalul palatin posterior.

Marginea anterioară, subţire, se articulează cu maxilarul superior şi închide partea posterioară a orificiului sinusului maxi-

iar.

Marginea posterioară se articulează cu faţa internă a apofizei pterigoide.

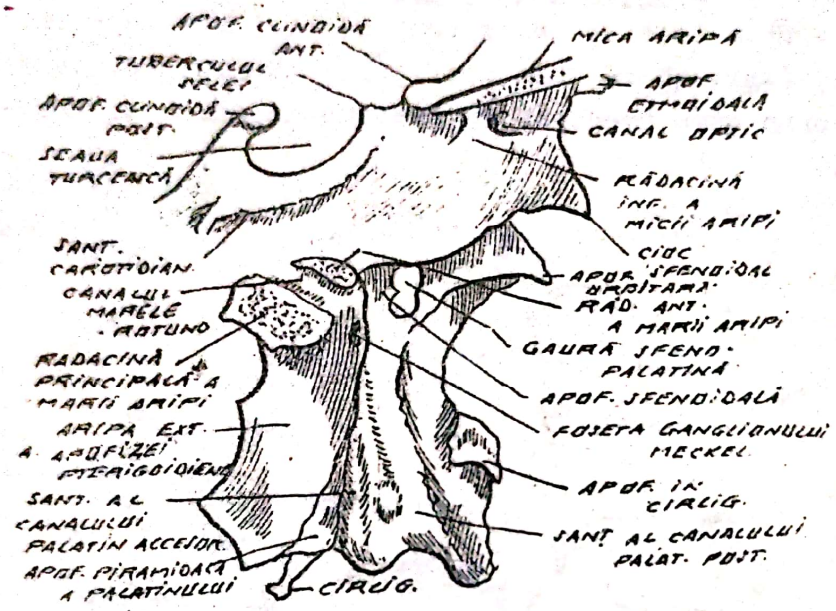

Fig. 62. Conexiunile palatinului cu sfenoidul

Marginea inferioară prezintă în partea ei posterioară o proeminenţă voluminoasă, numită apofiza piramidală a palatinului, care formează fundul fosei pterigoidiene, insinuîndu-se între cele două aripi pterigoidiene. Ea are o direcţie îndărat şi în afară. Inainte şi în josul apofizei piramidale, se găsesc 2-3 orificii numite orificiile palatine accesorii.

Marginea superioară prezintă, în partea ei mijlocie, un şanţ (o incizură) numit şanţul palatin, care este transformat într-un canal de corpul sfenoidului, care se găseşte deasupra, numit canalul sfeno-palatin şi care face să comunice fosa pterigomaxilară cu fosele nazale.

In partea anterioară a şanţului palatin, marginea superioară prezintă o puternică apofiză numită apofiza orbitară, care ia parte la formarea cavităţii orbitare şi a fosei pterigo-maxilare, prin faţa externă, iar prin faţa ei internă se articulează cu maxilarul superior

masele laterale ale etmoidului şi cu corpul sfenoidului.

In partea posterioară a şanţului palatin se mai găseşte o pro. eminenţă numită <u>apofiza sfenoidală</u> , care ia parte la formarea foselor nazale, prin faţa ei inferioară şi care formează, prin faţa ei superioară, împreună cu baza apofizelor pterigoide, canalul pterigo-palatin prin care trec vasele pterigo-palatine şi nervii pterigo-palatini.

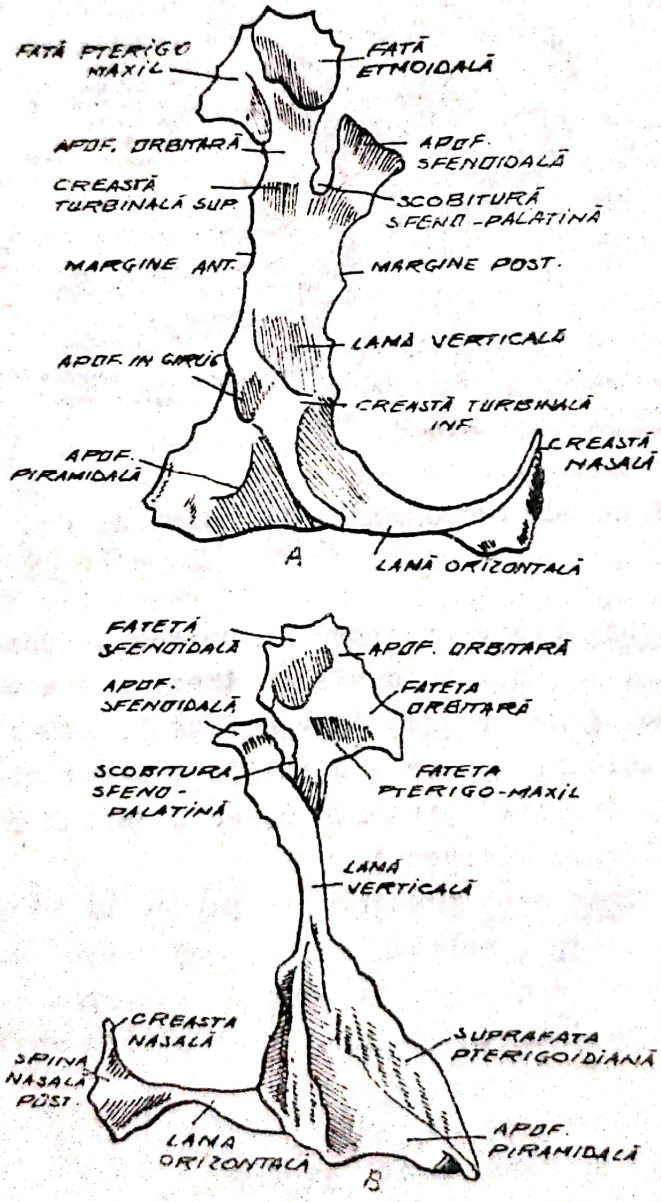

Fig. 63. Marginile palatinului : A- vedere anterioară,
B- vedere posterioară

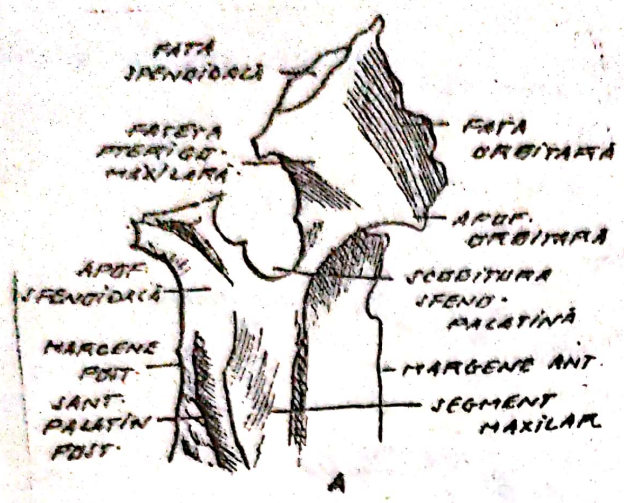

Fig. 64

Marginea superioară văzută din afară

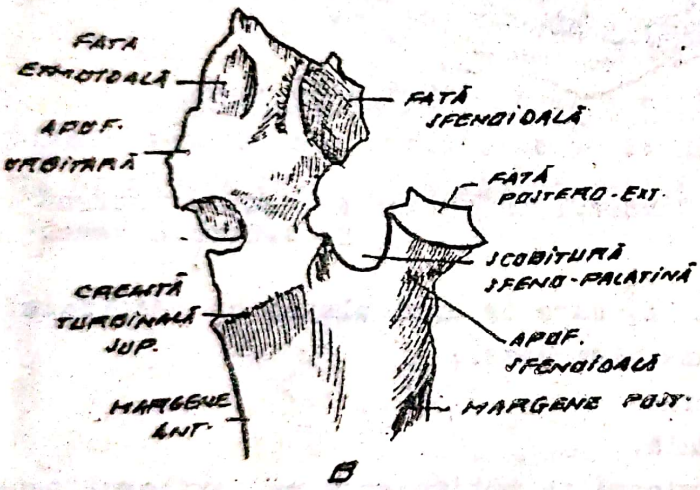

Fig.65

Marginea superioară a palatinului văzută dinăuntru

Cornetul inferior

Cornetul inferior se găseşte situat în partea inferioară a feţei externe a foselor nazale.

Având o formă ovalară, îi putem descrie două feţe, două margini şi două extremităţi.

Faţa internă este convexă şi priveşte spre septul nazal.

Faţa externă, concavă, formează împreună cu peretele extern al foselor nazale - meatul inferior.

Marginea inferioară este liberă în fosele nazale.

Marginea superioară fixată la peretele extern al foselor nazale, prezintă pe ea trei apofize :

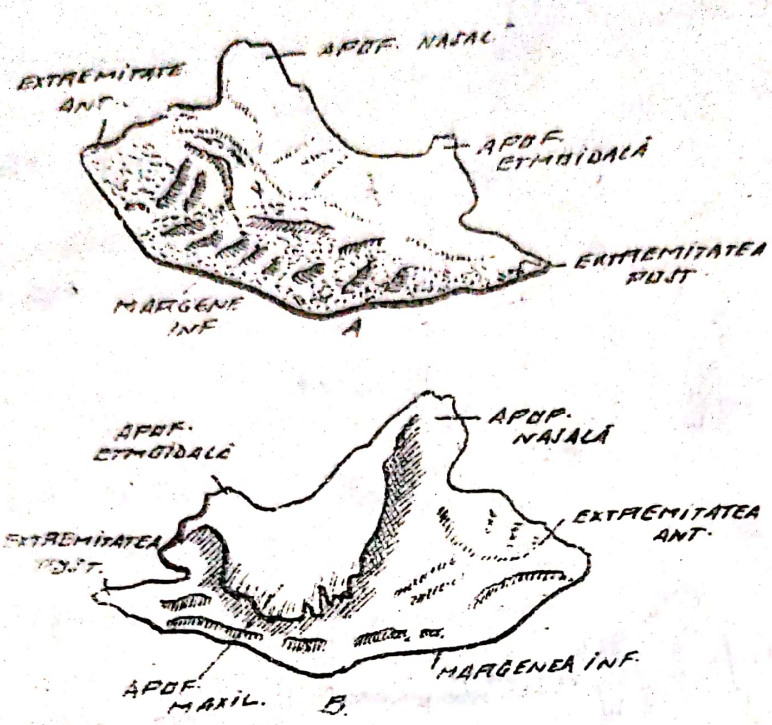

Fig. 66. Cornetul inferior: A- vedere internă
B- vedere externă

a) apofiza lacrimală, care se articulează cu lacrimalul luînd parte la formarea canalului nazal;

b) apofiza maxilară;

c) apofiza etmoidală.

Extremitatea anterioară se articulează cu maxilarul superior.

Extremitatea posterioară, mai ascuţită, se articulează cu palatinul.

Vomerul

Vomerul este un os median şi nepereche situat în partea posterioară a septului nazal. Are formă patrulateră cu două feţe, patru margini şi patru unghiuri.

Cele două feţe laterale ale lui, sînt căptuşite de mucoasa pituitară.

Marginea superioară prezintă un şanţ anteroposterior şi se articulează cu creasta de pe faţa inferioară a corpului sfenoidului, formînd cu aceasta canalul sfenovomerian.

Tipul de articulaţie ce se realizează la acest nivel se nu-

meşte schindilează.

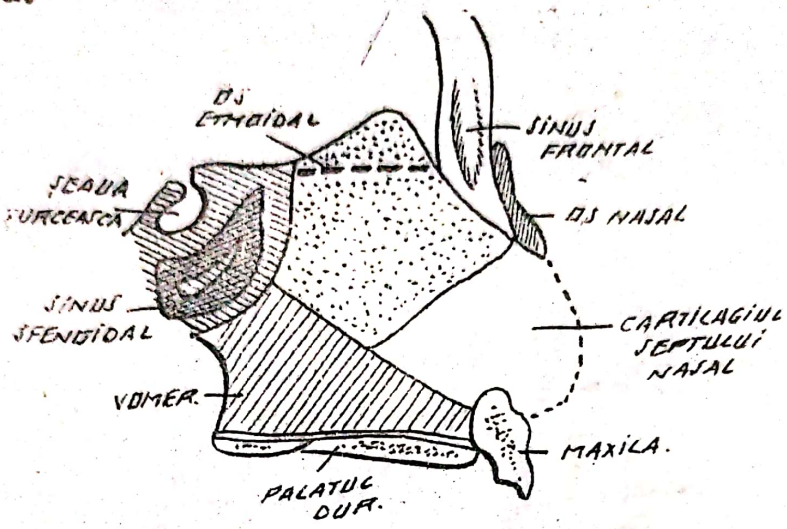

Fig.67. Peretele septal al foselor nazale

Marginea inferioară se articulează pe linia mediana cu marginile interne ale apofizelor palatine ale maxilarului superior şi cu apofizele orizontale ale palatinului.

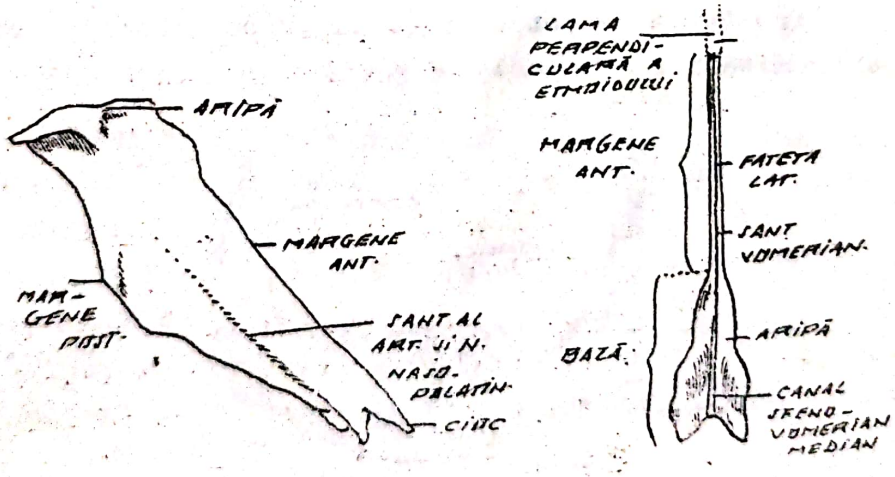

Fig. 68. Vomerul: A- vedere laterală;
B- vedere superioară

Marginea anterioară se articuleaza în partea superioară cu lama perpendiculară a etmoidului, iar în partea inferioară cu cartilagiul septului nazal.

Marginea posterioară este liberă şi desparte deschizătura posterioară a celor două foze nazale.

Maxilarul inferior
(Mandibula)

Maxilarul inferior este situat la partea inferioară a feţei şi formează el singur - la om - scheletul fălcii inferioare.

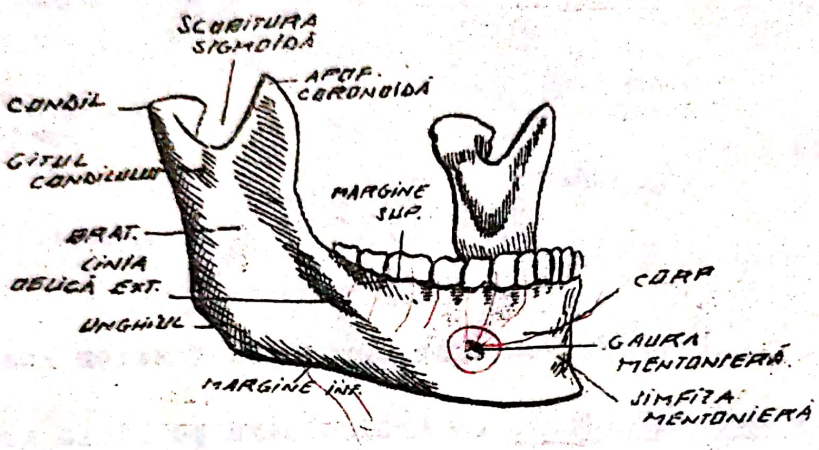

Fig.69. Faţa externă a mandibulei

Are formă de potcoavă şi îi putem descrie : un corp şi două extremităţi sau ramuri.

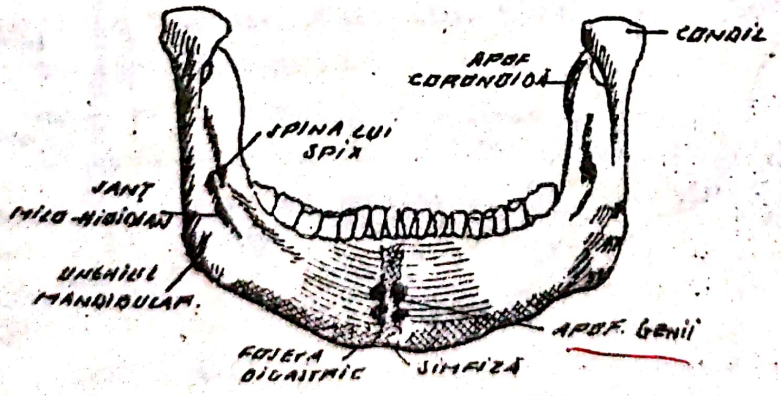

Fig. 70. Faţa posterioară a mandibulei

Corpul mandibulei. Avînd formă de potcoavă cu concavitatea îndreptată îndărat şi fiind turtit în sens antero-posterior, ne prezintă două feţe şi două margini.

Faţa anterioară ne prezintă, pe linia mediană, o creastă verticală numită simfiza mentonieră, care este locul unde s-a făcut

sutura celor două jumătăţi ale osului.

Din partea inferioară a acestei creste, pornesc două linii proeminente, oblice în sus şi în afară, numite liniile oblice externe ale maxilarului inferior, pe care se inseră muşchii: triunghiularul buzelor, pătratul bărbiei şi pielosul gîtului.

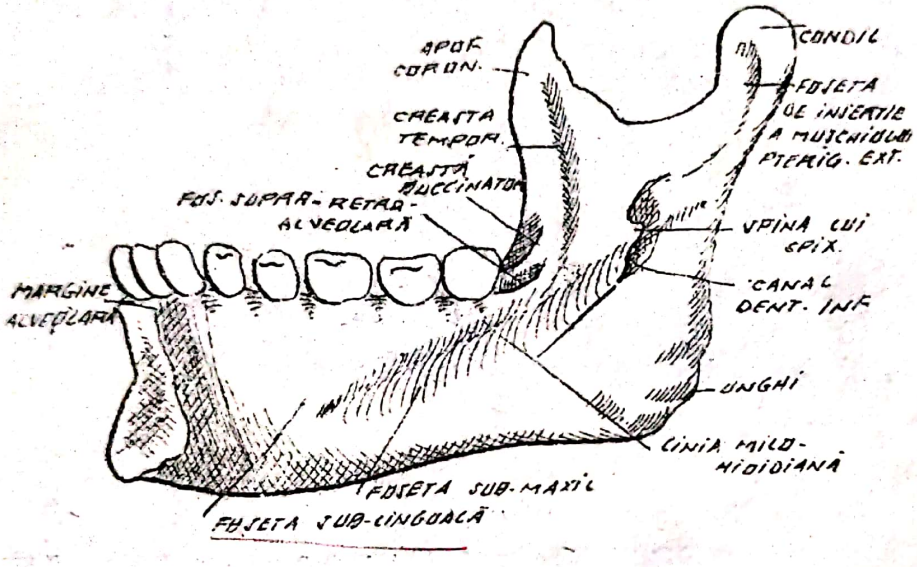

Fig.71. Faţa internă a mandibulei

Puţin deasupra lor, într-un punct care corespunde celui de al doilea premolar, se găseşte un orificiu numit gaura mentonieră prin care iese buchetul mentonier.

Faţa posterioară ne prezintă pe linia mediană, patru ridicaturi numite apofize genii.

Pe apofizele genii superioare se prind muşchii genio-gloşi.

Pe apofizele genii inferioare se prind muşchii genio-hioidieni.

Si pe această faţă găsim două linii oblice interne care străbat în diagonală cele două jumătăţi ale acestei feţe, avînd o direcţie în sus şi în afara. Aceste linii poartă numele de linii milo-hioidiene, deoarece pe ele se prind muşchii milo-hioidieni. Deasupra lor, de o parte şi de alta a apofizelor genii, se găseşte cîte o fosetă numită foseta sublinguală.

Dedesubtul lor, cam la nivelul ultimilor molari, se găsesc alte două fosete, una într-o parte şi alta în partea opusă, numite

fosetele submaxilare în care stau glandele submaxilare.

Marginea superioară se mai numeşte şi margine alveolară deoarece la nivelul ei se găsesc o serie de fosete, numite fosete alveolare în care stau rădăcinile dinţilor inferiori.

Marginea inferioară prezintă,de fiecare parte a simfizei mentoniere,o depresiune ovalară numită foseta digastrică, în care se prinde burta anterioară a muşchiului digastric.

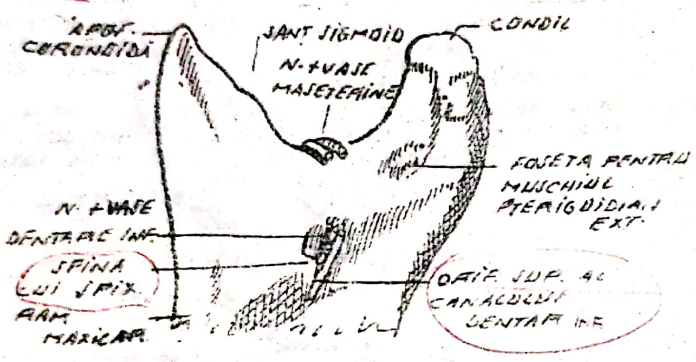

Fig. 72. Marginea superioară a ramurei mandibulei

Ramurile mandibulei

Ramurile maxilarului inferior au o formă patrulateră şi fiind turtite în sens transversal li se pot descrie: două feţe, patru unghiuri şi patru margini.

Faţa externă ne prezintă în partea ei inferioară o serie de rugozităţi pentru inserţia inferioară a maseterului.

Faţa internă ne prezintă în centrul ei un orificiu numit orificiul superior al canalului dentar, în care se angajează nervul dentar inferior şi vasele cu acelaşi nume.

Înaintea şi în josul acestui orificiu se găseşte o spină osoasă numită spina lui Spix şi un jgheab pentru nervii şi arterele milo-hioidiene.

În partea inferioară a acestei feţe, se găsesc rugozităţi pentru inserţia muşchiului pterigoidian intern.

Marginea anterioară a ramurii mandibulei este oblică în jos şi înainte, iar în partea ei inferioară se bifurcă, cele două linii de bifurcaţie continuîndu-se cu liniile oblice interne şi externe.

Marginea posterioară are formă de S italic şi vine în raport

cu glanda parotidă.

Marginea inferioară se continuă cu marginea inferioară a corpului osului. La unirea acestei margini cu marginea posterioară, se găseşte unghiul maxilarului inferior numit gonion.

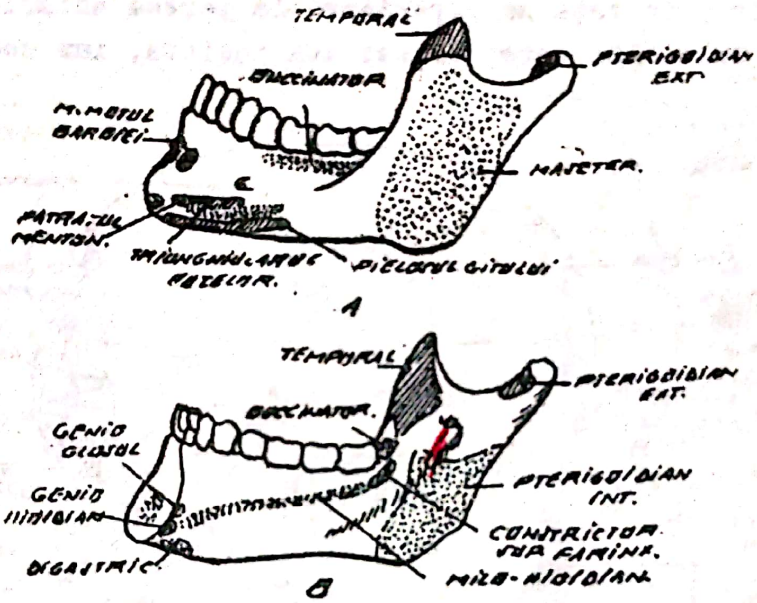

Fig. 73. Inserţiile musculare pe mandibulă;
A- pe faţa externă; B- pe faţa internă

Marginea superioară prezintă în mijlocul ei un şanţ numit şanţul sigmoid sau incizura sigmoidiană, delimitat înainte şi îndărăt de două apofize puternice: una anterioară numită apofiza coronoidă şi una posterioară numită condil.

Incizura sigmoidă face să comunice loja maseterină cu fosa zigomatică şi prin ea trec vasele maseterine şi nervul maseterin.

Apofiza coronoidă are formă triunghiulară şi pe ea se prinde tendonul muşchiului temporal.

Condilul mandibulei este alungit în sens transversal, uşor oblic, cu axul mare îndreptat înainte şi în afară şi este unit de restul ramurii printr-o porţiune mai mică numita gîtul condilului mandibulei. El se va articula cu cavitatea glenoidă.

FAŢA IN GENERAL

Dacă privim oasele feţei unite între ele, vedem că alcătuiesc un masiv numit masivul facial, de formă prismatică triunghiulară, alipit prin faţa sa superioară la partea anterioară a bazei craniului. Celelalte feţe privesc una înainte, iar cealaltă în jos şi îndărăt.

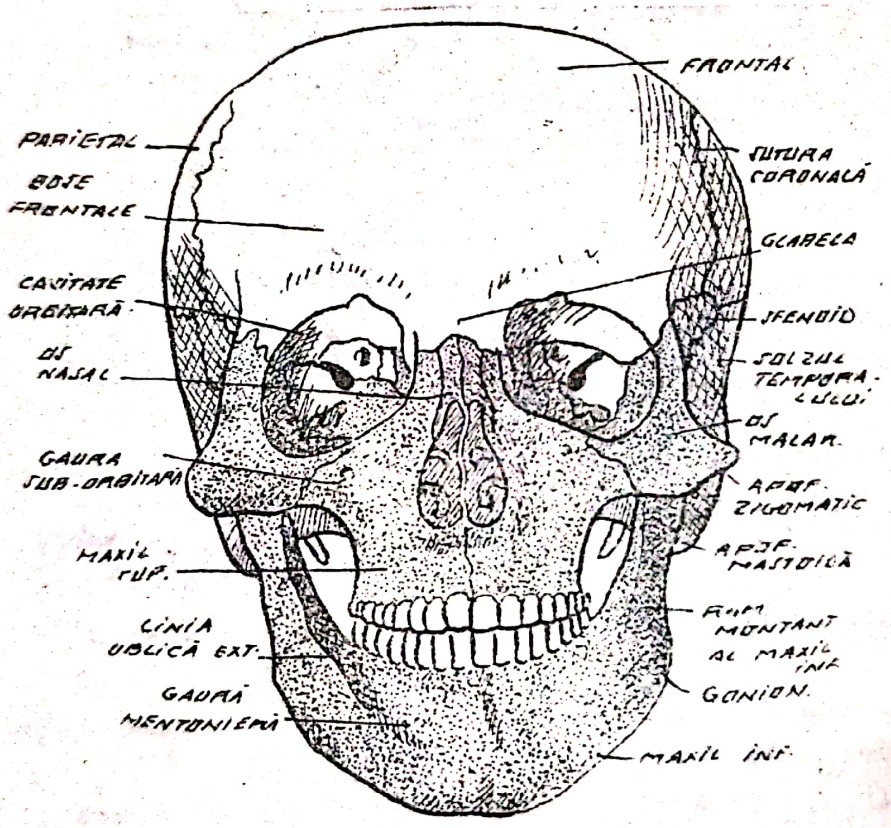

Fig. 74. Scheletul craniului şi feţii: vedere anterioară. Oasele feţii sînt punctate.

Bazele situate lateral şi simetric sînt constituite de oasele malare la care se adaugă feţele externe ale ramurilor mandibulei şi porţiunea posterioară a marginii alveolare a maxilarului superior. Pe aceste baze găsim: scobitura sigmoidă a mandibulei, delimitată în sus de zigomă; la unirea malarului cu apofiza orbitară externa a frontalului, se formează sutura fronto-malară; la unirea malarului cu zigoma se formează sutura tempore-malară; la unirea cu maxilarul

superior se formează sutura maxilo-malară. Pe faţa externă a malarului se găseşte gaura malară.

Faţa anterioară se întinde de la un plan superior, care ar trece în sus prin suturile fronto-malare, pînă la un plan dus prin marginea inferioară a mandibulei.

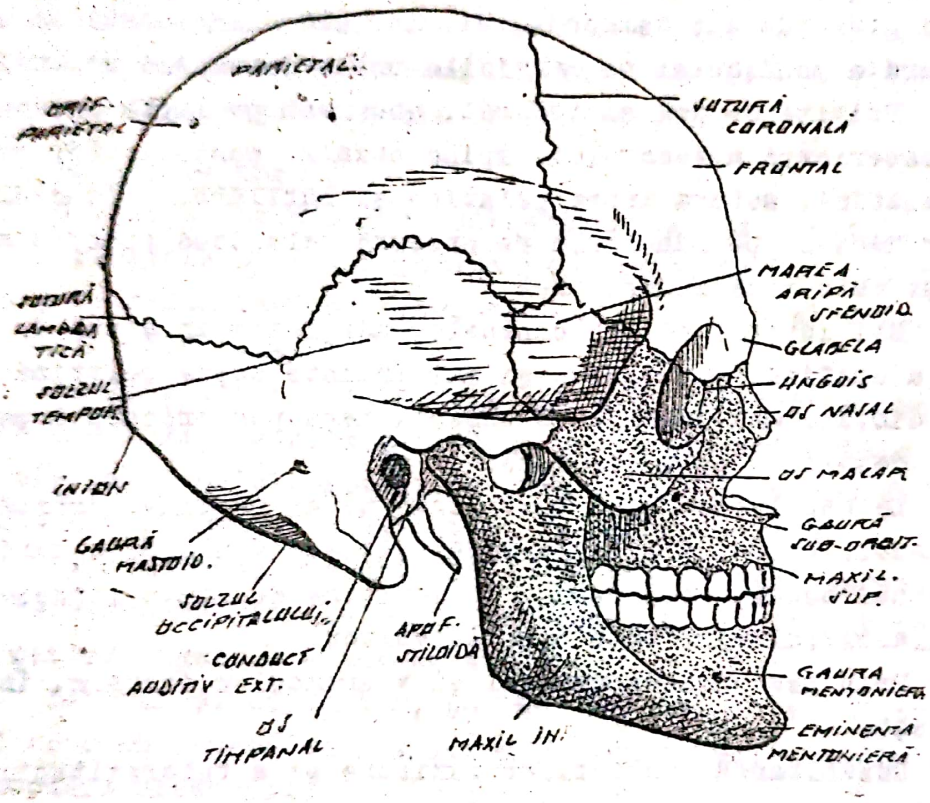

Fig. 75. Scheletul craniului şi feţii: vedere laterală dreaptă. Oasele feţii sînt punctate.

Ea reprezintă deci faţa propriu-zisă şi notăm: în sus articulaţia fronto-nazală şi punctul craniometric nazion. Apoi urmărim unirea dintre cele două oase nazale, deschiderea anterioară descrisă de oasele nazale şi maxilare superioare, marginea anterioară a vomerului, sutura mediană a maxilarului superior avînd la partea superioară spina nazală anterioară (punctul spinal), iar mai jos, pe mandibulă, simfiza mentonieră şi punctul craniometric mentonier.

Faţa superioară răspunde bazei craniului, de la articulaţia nazo-frontală pînă la punctul unde extremitatea posterioară a

vomerului se articulează cu sfenoidul. De remarcat sutura vomero-etmoidală şi sfeno-vomeriană, iar mai în afara fosele nazale şi planşeul orbitelor.

Faţa posterioară sau mai bine zis postero-inferioară, este încadrată: înapoi, de o linie convenţională trecînd prin cele două cavităţi glenoide ale temporalului, în rest e încadrată de marginea inferioară a mandibulei şi marginile posterioare ale ramurilor sale.

Privită de jos şi îndărăt, observăm pe linia mediană marginea posterioară a vomerului, spina nazală posterioară, sutura medio-palatină, sutura între palatine şi maxilare, conductul palatin anterior median; pe mandibulă se observă cele două apofize geni superioare şi cele două inferioare.

Mai lateral se văd choanele, mărginite în afară de aripa internă a apofizei pterigoide şi mai înainte bolta palatină cu alveolele şi dinţii; Mai înainte se observa faţa posterioară a mandibulei cu toate detaliile deja descrise.

La copil este bine dezvoltată numai regiunea orbitară; regiunea nazală este puţin dezvoltată; lipsesc sinusurile maxilare, iar regiunea bucală este redusă în înălţime deoarece lipsesc dinţii, iar maxilarul inferior este slab dezvoltat.

Prin dezvoltarea nasului şi a arcadelor dentare, înălţimea feţei creşte.

Dezvoltarea sinusurilor maxilare şi a tuberozităţii maxilare împinge îndărăt apofizele pterigoide care devin verticale.

La bătrîni, căderea dinţilor şi reducerea marginilor alveolare, modifică din nou faţa care pierde în înălţime, iar bărbia avansează înainte şi în sus, spre nas.

Cavităţile feţei

Oasele feţei formează la un loc masivul facial în care putem descrie o serie de cavităţi ce adăposteso organe (ochiul), sau segmente din aparatele: olfactiv, respirator şi masticator, la delimitarea cărora contribuie mai multe oase faciale. Unele cavităţi sînt unice şi mediane (cavitatea bucală), iar altele sînt laterale şi simetrice (cavităţile nazale şi orbitare).

Cavitatea bucală

Cavitatea bucală este situată median şi prezintă pe schelet numai peretele superior (bolta palatină), iar pe laturi şi mai înainte este delimitată de mandibulă şi marginile alveolelor dentare ale celor două maxilare.

In totalitate, bolta palatină este formată de apofizele palatine ale maxilarului superior şi apofizele orizontale şi piramidale ale palatinului. Apofizele sînt unite între ele printr-o sutură crucială (o sutură sagitală şi una transversală).

Extremitatea posterioară a suturii sagitale prezintă spina nazală posterioară, iar la partea anterioară, orificiul palatin anterior pentru organele sfeno-palatine.

Lateral şi posterior, pe lama orizontală a palatinului se observă conductul palatin posterior pentru nervul palatin anterior şi conductele accesorii.

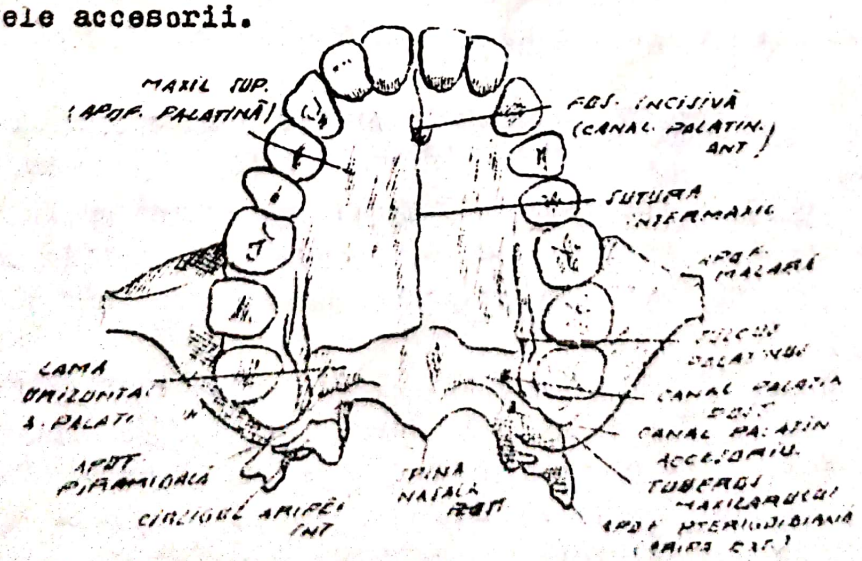

Fig. 76. Bolta palatină

Linia mediană a bolţii palatine poate deveni uneori proeminentă şi fusiformă, luînd denumirea de torus palatinus. La extremitatea anterioară,lîngă incisivii mediani, se pot găsi la copii semnele suturii osului intermaxilar (incisiv).

α Fosele nazale

Culoarul aerifer situat sub baza craniului, deasupra cavităţii bucale, între orbite şi sinusurile maxilare, este împărţit în două porţiuni simetrice de un perete median, formîndu-se astfel cele două gropi nazale.

Pentru uşurinţa înţelegerii vom descrie unei gropi nazale patru pereţi :

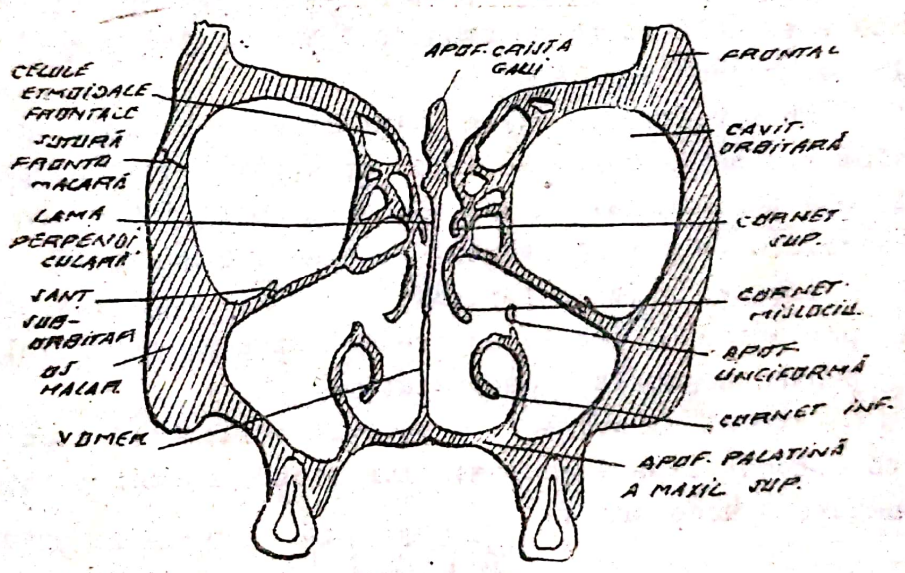

Fig.77. Secţiune frontală prin orbite şi fosele nazale.

- peretele inferior (planşeul), alcătuind şi bolta cavităţii bucale, ne este cunoscut ca fiind format de apofiza palatină a maxilarului superior şi lama orizontală a palatinului, cu sutura crucială;

- peretele superior (bolta), se prezintă ca un culoar lung şi strîmt, concav în jos, el este format de faţa postero-inferioară a oaselor nasului, de partea laterală a spinei nazale a frontalului şi articulaţia nazo-frontală, deasupra căreia se găsesc sinusurile frontale, de lama orizontală (ciuruită) a etmoidului care se continuă

lateral cu masele laterale ale etmoidului şi posterior cu sfenoidul, de faţa inferioară a corpului sfenoidului, între aripile interne ale apofizelor pterigoide în afară şi vomer înăuntru, apofiza sfenoidală a palatinului. Aceasta formează îndărăt conductul pterigopalatin pentru nervul cu acelaşi nume care, din fosa pterigo-maxilară trece spre extremitatea posterioară a choanelor.

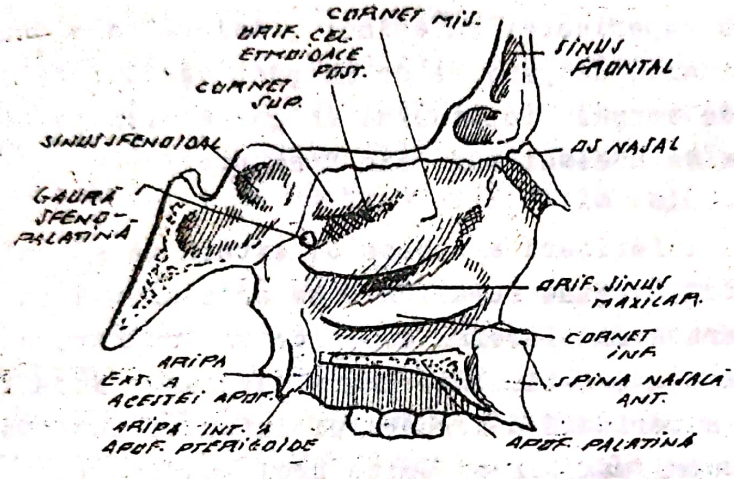

Fig. 78. Peretele extern al foselor nazale

- peretele intern (septul) este format de lama verticală a etmoidului şi vomer, iar în unghiul anterior dintre aceste două oase se găseşte cartilagiul septului nazal;

- peretele extern este înclinat de sus în jos şi dinăuntru în afară.

La constituirea lui iau parte : maxilarul superior, sfenoidul, palatinul, lacrimalul, etmoidul şi cornetul inferior.

Maxilarul superior ia parte, prin faţa sa internă, la formarea acestui perete, prin segmentul său suprapalatin.

Aripa internă a apofizei pterigoide formează partea cea mai posterioară a peretelui nazal extern şi marginea externă a choanelor.

Lacrimalul ocupă spaţiul dindărătul maxilarului superior şi împreună cu masa laterală a etmoidului astupă superior hiatusul dintre maxilarul superior şi aripa internă a apofizei pterigoide. In partea antero-inferioară el transformă şanţul lacrimo-nazal de pe maxilarul superior într-un canal.

Portiunea verticală a palatinului, îndreptată oblic în sus

şi îndărăt, se articulează cu marginea posterioară a maxilarului superior şi marginea anterioară a apofizei pterigoide, acoperind spaţiul dintre aceste două oase şi participînd prin faţa externă, la formarea fundului fosei pterigomaxilare; mai ia parte şi la formarea peretelui sinusului maxilar superior. Impreună cu maxilarul, formează şi canalul palatin posterior pentru nervii palatini anteriori.

La partea superioară, palatinul prezintă cele două apofize: sfenoidală şi orbitară, despărţite de un şanţ (şanţul palatin) care este transformat de corpul sfenoidului în gaura sfenopalatină, pe unde trec organele cu acelaşi nume din fosa pterigo-maxilară către fosele nazale.

În partea inferioară a peretelui extern se găseşte cornetul inferior, a cărui margine superioară se articulează cu creasta turbinală inferioară a maxilarului superior şi îndărăt, cu creasta turbinală inferioara a palatinului. Intre maxilarul superior şi palatin, marginea superioară a cornetului inferior închide partea inferioară a sinusului maxilar şi emite trei apofize :

(a) apofiza lacrimală, care împreună cu lacrimalul şi maxilarul superior ia parte la formarea canalului lacrimo-nazal;

(b) apofiza maxilară, care închide partea inferioară a sinusului;

(c) apofiza etmoidală care se articulează cu apofiza unciformă a etmoidului.

Masele laterale ale etmoidului iau parte la formarea peretelui extern deasupra cornetului inferior, între lacrimal, maxilar palatin şi sfenoid.

Faţa anterioară a maselor laterale se uneşte cu lacrimalul şi apofiza montantă a maxilarului superior; faţa superioară se articulează cu faţa inferioară a frontalului ; faţa posterioară cu sfenoidul; faţa inferioară, cu faţa internă a maxilarului superior deasupra orificiului sinusului maxilar şi de asemenea cu apofiza orbitară a palatinului.

Faţa externă ia parte la formarea peretelui intern al orbitei (os planum), iar de pe faţa internă se desprind cornetele superior şi mijlociu şi apofiza unciformă. Deci, fiecare cornet prezintă o margine superioară aderentă (primele două la etmoid, iar

cornetul inferior la maxilarul superior şi la palatin), o margine inferioară liberă, o faţă internă convexă şi o faţă externă concavă, care delimitează împreună cu peretele extern cele trei meaturi.

In aceste meaturi se deschid canalele sinusurilor şi celulelor-oaselor respective.

Astfel, îndărătul meatului superior se deschide sinusul sfenoidal, iar submucos orificiul sfeno-palatin; tot aici se deschid orificiile celulelor etmoidale posterioare.

In meatul mijlociu se deschide sinusul maxilar superior şi deasupra acestuia se găseşte orificiul infundibulului pentru sinusul frontal; îndărăt se deschid orificiile celulelor etmoidale anterioare.

In meatul inferior se deschide canalul lacrimo-nazal, care vine de la sacul lacrimal, situat în unghiul intern al ochiului. Din şanţul lacrimal, el se îndreaptă oblic în jos, îndărăt şi înainte, iar după un traiect de 1o-2o mm se deschide în meatul inferior.

Deschiderea anterioară a foselor nazale pe schelet, este formată din maxilarul superior şi oasele nazale; la baza deschiderii inter-maxilare se găseşte spina nazală anterioara.

Deschiderea posterioară (choanele) are formă patrulateră, cu un sept median (marginea posterioară a vomerului), delimitată în sus de sfenoid, în jos de lama orizontală a palatinului şi în afară de aripa internă a apofizei pterigoide.

Cavităţile orbitare (orbita)

Cavitatea orbitară este, ca şi cea nazală, mixtă întrucît la formarea sa iau parte atît oasele craniene cît şi cele faciale.

Este aşezată în arara gropilor nazale, deasupra maxilarelor superioare, dedesubtul bazei craniului.

In totalitate, cavitatea orbitară poate fi asemănată cu o piramidă patrunghiulară cu baza rotunjită îndreptata înainte şi în afară şi cu vîrful înăuntru, astfel că, axele prelungite înapoi s-ar întîlni la nivelul lamei patrulatere, îndăratul şeiei turceşti.

Orbita prezintă patru pereţi :

Peretele superior (bolta), este constituită de faţa orizontală a frontalului înainte şi micile aripi ale sfenoidului îndărat.

Peretele inferior (planşeul) este format înainte şi înăuntru de faţa superioară a apofizei piramidale a maxilarului superior iar înainte şi în afară de apofiza orbitară a malarului.

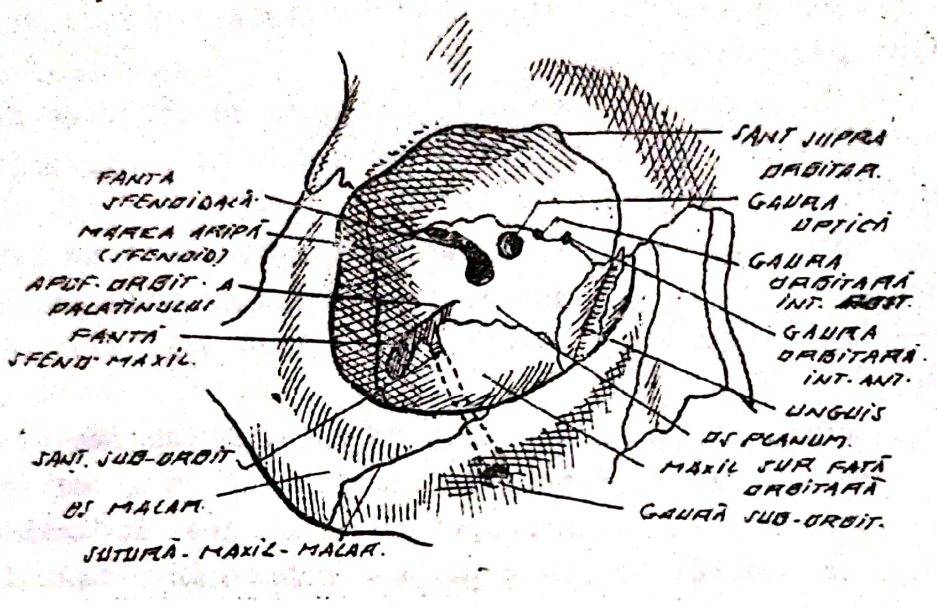

Fig- 79. Pereţii osoşi ai orbitei:
partea dreaptă, vedere anterioară

Peretele intern prezintă anterior apofiza ridicătoare a maxilarului superior, osul lacrimal, osul planum al etmoidului şi corpul sfenoidului (segmentul prealar).

Peretele extern este format anterior de apofiza orbitară a malarului, apofiza orbitară a frontaluluiş foseta lacrimală a frontalului, iar mai îndarat de marea aripă a sfenoidului.

Dimensiunile orbitei sînt :

- 42,5o mm profunzime;
- 4o mm lărgimea bazei;
- 25 mm intervalul dintre orbite.

De notat la orbită,şanţul supraorbitar,la unirea unei 1/3 interne cu 2/3 externe a marginii superioare. In partea supero-antero-internă se găseşte gropiţa trochleară pentru scripetele de reflexie a muşchiului mare oblic, iar în partea externă şi anterioară, foseta lacrimală.

Pe peretele inferior se găseşte şanţul suborbitar care devine canal suborbitar şi se deschide la 0,5 cm sub marginea orbitară inferioară.

Pe peretele intern, la nivelul maxilarului şi lacrimalului se afla şanţul lacrimo-nazal, mărginit de două creţe lacrimale pentru inserţia tendoanelor muşchiului orbicular al pleoapelor.

In partea profundă a marginii supero-externe şi la vîrf, se găseşte fanta sfenoidală, în formă de virgulă, cu coada în afară şi înainte.

Pe marginea supero-internă se găsesc orificiul orbitar intern anterior pentru artera etmoidală anterioară şi nervul nazal intern şi orificiul canalului orbitar intern posterior pentru artera etmoidală posterioară şi nervul sfeno-etmoidal al lui Luschka.

La vîrf se găseşte canalul optic pe unde trece nervul optic şi artera oftalmică.

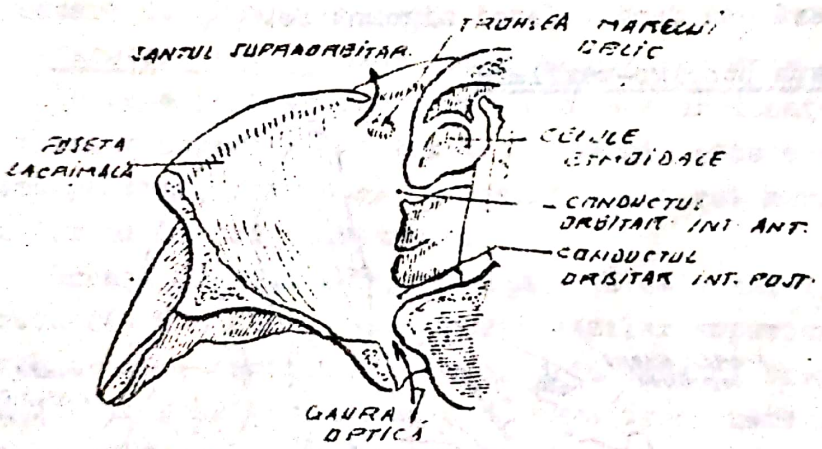

Fig. 80. Peretele superior al orbitei

Marginea infero-externă prezintă fanta sfeno-maxilară care duce spre groapa pterigo-maxilară, pe unde trec : nervul maxilar superior precum şi nişte vene.

Groapa pterigoidă

Este aşezată îndărătul apofizei pterigoide, în unghiul ce-l formează cele două aripi şi apofiza piramidală a palatinului (la partea inferioară).

Pe marginea internă şi la extremitatea ei superioară se găseşte foseta naviculară pentru inserţia peristafilinului extern, pînă lîngă gaura ovală a sfenoidului.

In groapa pterigoidă se inseră muşchiul pterigoidian intern.

Groapa zigomatică este un spaţiu delimitat de faţa externă a apofizei pterigoide şi faţa internă a mandibulei.

In sus este limitată de arcada zigomatică şi de suprafaţa marii aripi a sfenoidului care se întinde în afara bazei pterigoidei pînă la creasta sfenotemporală.

Pereţii osoşi sînt reprezentaţi prin faţa internă a malarului şi a ramurei maxilarului inferior în afară, iar înăuntru prin tuberozitatea maxilarului superior înainte şi faţa externă a pterigoidei îndărăt, între care se află o fantă care ne conduce în groapa pterigomaxilară sau fundul fosei zigomatice.

Groapa pterigo-maxilară

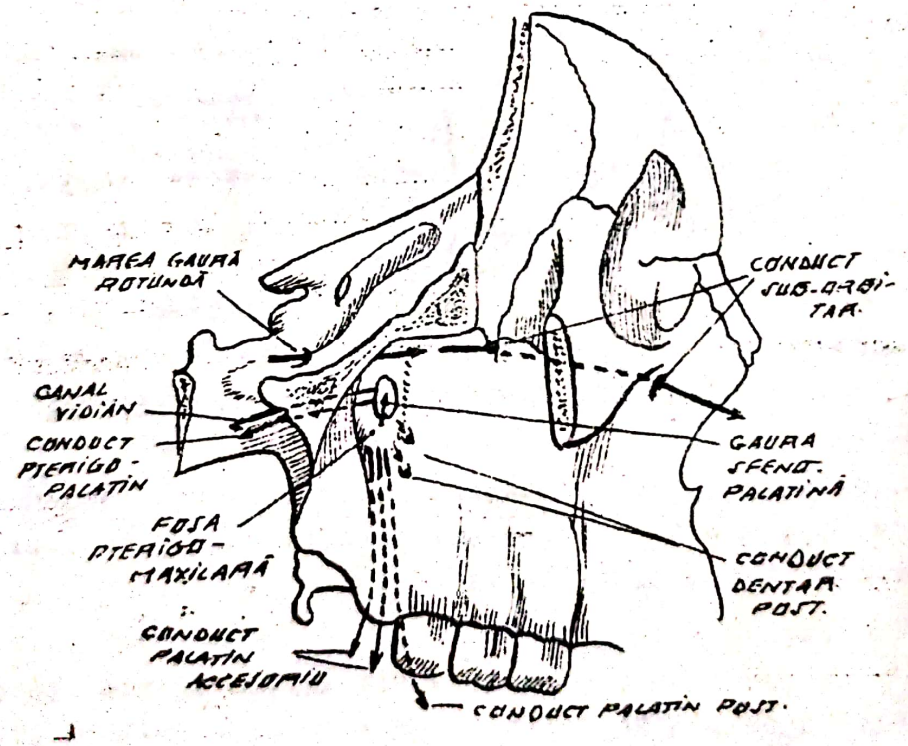

Fig. 81. Fosa pterigo-maxilară

Groapa pterigo-maxilară este situată între deschiderea triunghiulară, cu vîrful în jos, dată prin despărţirea tuberozităţii maxilarului superior de marginea anterioară a apofizei pterigoide. Înăuntru este închisă de lama verticală a palatinului.

Este considerată ca o dependinţă a fosei zigomatice sau - de unii autori, care dau numele de fosă pterigo-maxilară întregii fose zigomatice - ca o cavitate profundă a acesteia.

O considerăm de forma unei piramide patrunghiulare cu baza în sus (alcătuită de marea aripa a sfenoidului la inserţia ei pe corp), şi vîrful în jos format de întîlnirea tuberozităţii maxilarului superior cu apofiza pterigoidă.

Peretele anterior este format de tuberozitatea maxilarului.

Peretele posterior este format de faţa anterioară a apofizei pterigoide.

Peretele intern este format de faţa externă a palatinului care o separă de groapa nazală.

Peretele extern este liber şi deschis spre groapa zigomatică

In fosa pterigo-maxilară se găsesc următoarele elemente: nervul maxilar superior, pe traiectul căruia este situat ganglionul sfeno-palatin; porţiunea terminală a arterei maxilare interne cu ultimile ei ramuri colaterale.

Groapa pterigo-maxilară comunică cu craniul prin gaura mare rotundă prin care trece nervul maxilar superior, care apoi trece sub orbită; comunică cu nasul prin canalul sfeno-palatin şi prin conductul pterigo-palatin prin care trece nervul faringian a lui Bock şi artera pterigo-palatină; comunică cu fosa zigomatică prin baza apofizei pterigoide, prin canalul vidian, iar cu bolta palatină comunică prin canalul palatin posterior şi accesor.

Punctele craniometrice ale feţii

Le vom aminti pe cele care au interes practic:

- punctul nazion, la articulaţia oaselor nazale cu frontalul ;

- punctul spinal (subnazal) situat la unirea maxilarelor superioare, pe linia mediana, sub orificiul narinelor;

- punctul alveolar situat pe marginea alveolară a maxilarului superior;

- punctul mentonier, este punctul cel mai inferior al simfizei mentoniere;

- gonionul, este vîrful unghiului posterior al mandibulei;

- punctul glenoidian, se găseşte în centrul cavităţii articulare temporale;

- punctul malar, se găseşte pe faţa externă a malarului.

Cu ajutorul unor aparate speciale: compas, rigle, metru, se pot măsura distanţele dintre diferite puncte situate pe craniul osos - puncte craniometrice, sau în craniu îmbrăcat de părţile moi - cefalo-metrice.

Diametrele cele mai uzitate sînt :

- diametrul transvers maxim;

- diametrul antero-posterior maxim (de la glabelă la punctul posterior cel mai proeminent;

- circumferinţa maximă a craniului (peste arcada sprîncenară şi punctul cel mai îndepărtat occipital), luat cu metrul de pînză;

- cu ajutorul acestor date se calculează indicile craniometric sau cefalo-metric. Astfel vom avea - după formula clasică - cranii cu indice pînă la 75 în grupa dolico-cefalică şi cranii cu indice 83 şi mai mare - în grupa brahi-cefalică.

$$\text{indice} = \frac{\text{D.T. x 100}}{\text{D.A.P.}}$$

In plus se mai poate face măsurarea unghiurilor cu ajutorul goniometrului, măsurarea capacităţii craniului prin bile de plumb turnate în craniu. Se mai pot stabili indici faciali, orbitari, nazali, mandibulari.

Osul hioid

Osul hioid sau aparatul hioidian este situat în regiunea gîtului şi formează scheletul limbii; este legat la distanţă de temporal prin apofiza stiloidă şi ligamente, precum şi de stern prin muşchi.

El are forma unui U cu concavitatea îndreptată înapoi şi este paralel cu mandibula.

Este format dintr-un corp aşezat median şi patru prelungiri : două laterale sau coarnele hioidului şi două mici - coarnele stiloidiene, care sînt separate la copil şi unite într-un os unic la adult.

Corpul aşezat transversal - ne prezintă :

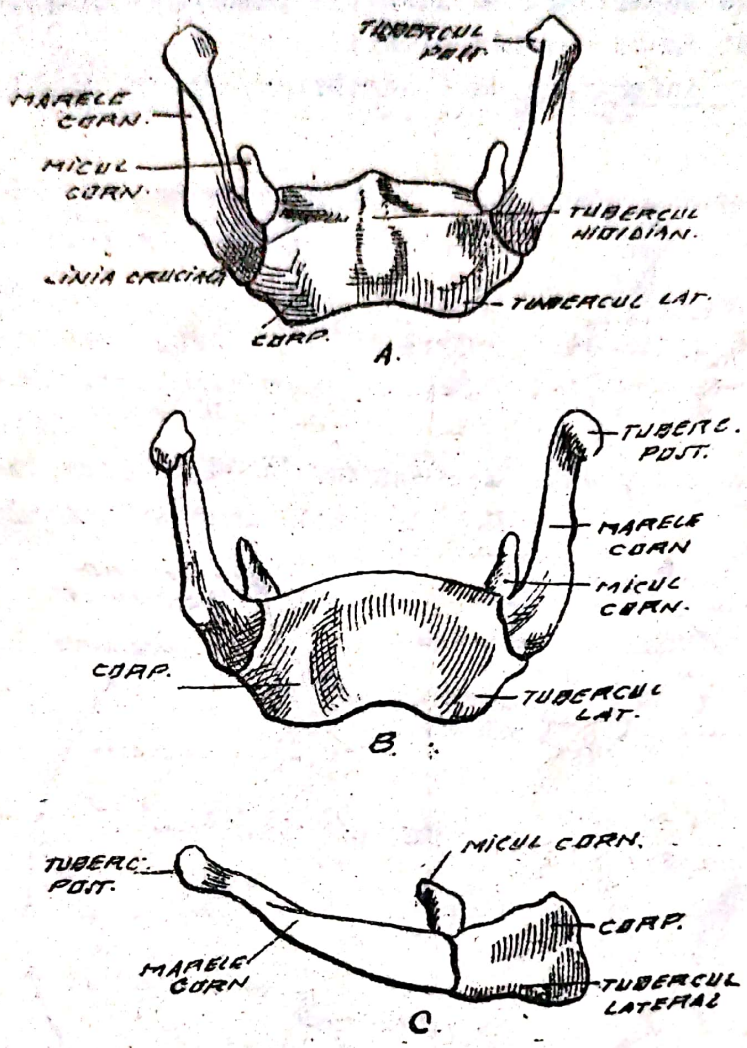

Fig. 82. Osul hioid. A- vedere anterioară
B- vedere posterioară
C- vedere laterală

Faţa anterioară convexă, despărţită printr-o creastă transversală în două segmente: unul superior şi unul inferior. O creastă verticală mediană, împarte aceste suprafeţe în cîte două părţi simetrice, dînd 4 feţişoare articulare.

Faţa posterioară, scobită, răspunde membranei tirohioidiene de care este separată prin bursa lui Boyer.

Marginea superioară dă inserţie membranei hioglosiene aşezată orizontal între muşchii limbii.

Marginea inferioară dă inserţie muşchilor tirohioidieni.

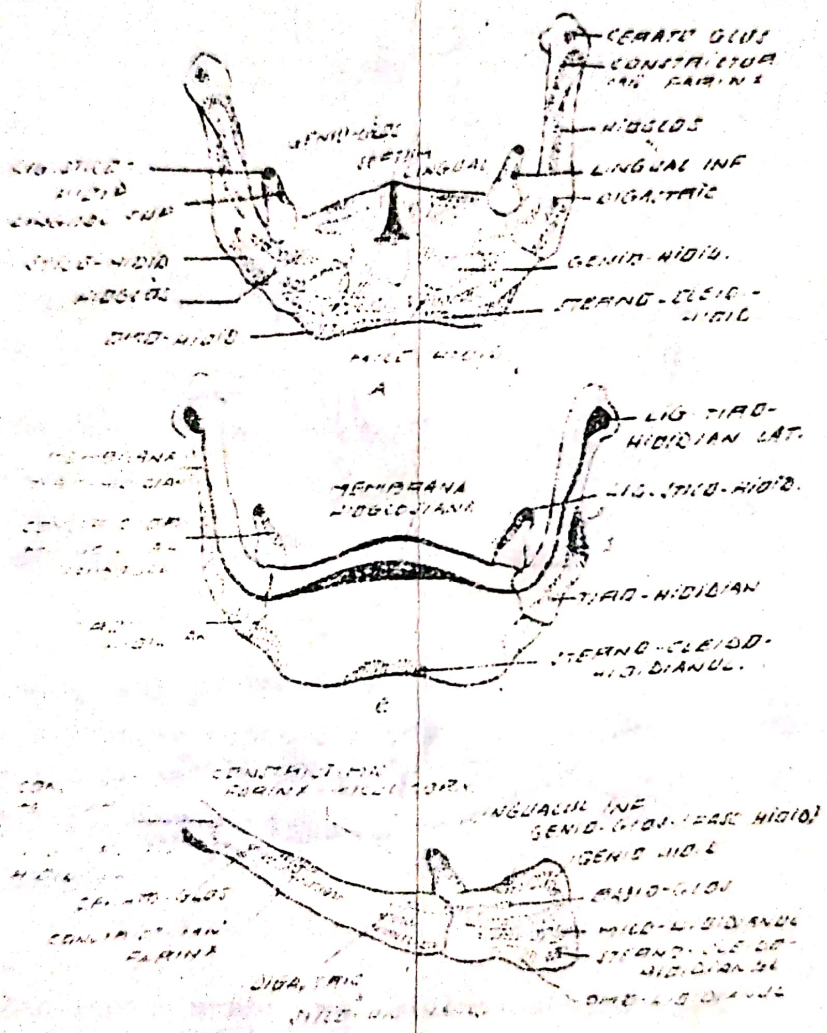

Fig. 83. Inserţiile musculare pe feţele: anterioară posterioară şi laterale ale osului hioid

Extremităţile se prelungesc îndărăt şi în afară cu marile coarne, care prezintă o faţă superioară pentru inserţia muşchiului hioglos şi mai în afară, constrictorul mijlociu al faringelui; o faţă inferioară pentru inserţia membranei tirohioidiene, o margine internă, una externă, o bază şi un vârf.

0,5 / 10 20 1

(3) MUSCHII CAPULUI SI AI GITULUI

Muşchii capului se împart în două grupe : muşchii masticatori şi muşchii pieloşi (muşchii mimicii).

(6) — Muşchii masticatori sînt muşchii care acţioneaza asupra mandibulei realizînd masticaţia. Se împart după acţiune în: ridicători ai mandibulei, coborîtori ai mandibulei, propulsori, retractori şi diductori.

✳ Muşchii ridicători ai mandibulei sînt : temporalul, maseterul şi pterigoidianul intern (fig. 84).

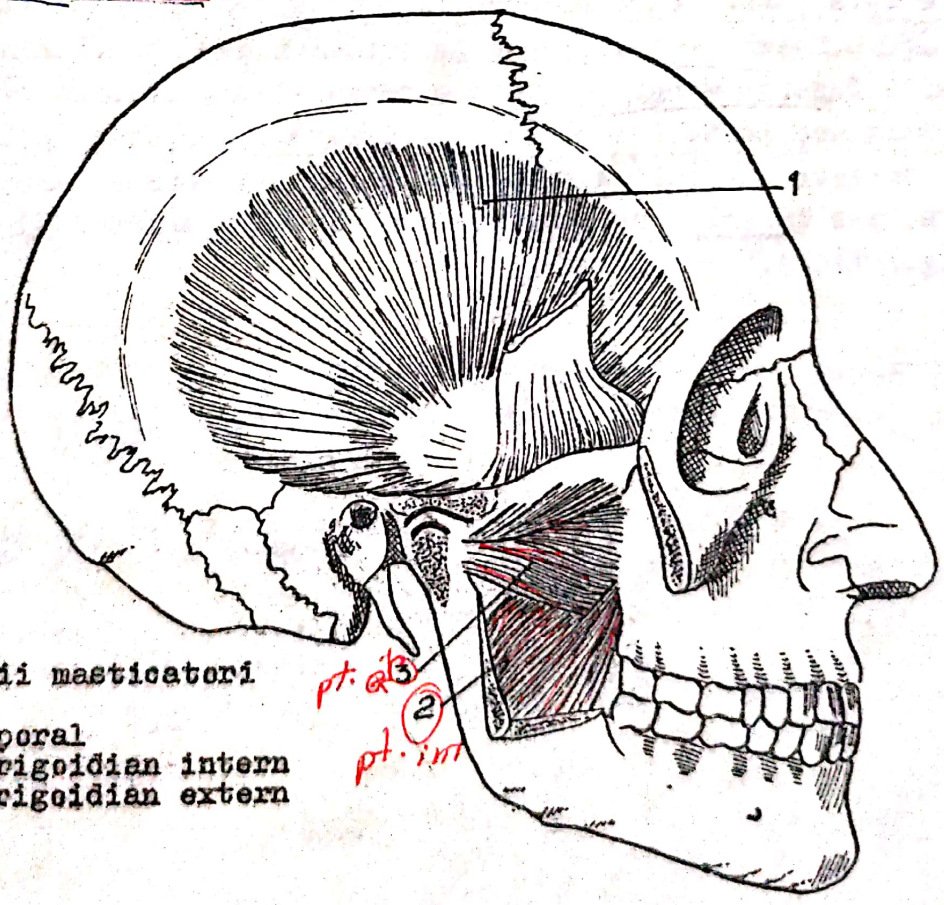

Fig. 84 Muşchii masticatori

1. Muşchiul temporal
2. Muşchiul pterigoidian intern
3. Muşchiul pterigoidian extern

1. Muşchiul temporal (m.temporalis), se inseră prin baza sa pe linia curbă temporală inferioară a parietalului, pe fosa temporală, pe faţa profundă a aponevrozei temporale şi prin fasciculul jugal, pe faţa internă a arcadei zigomatice. Fibrele sale, converg inferior, cele anterioare aproape vertical, cele mijlocii oblic în jos şi înainte, iar cele posterioare aproape orizontal, se ataşează unei aponevroze intramusculare care se continuă cu un tendon terminal şi se inseră pe vîrful, marginile şi faţa internă a apofizei coronoide a mandibulei.

✳ Este inervat de cei trei nervi temporali profunzi: anterior, mijlociu şi posterior, ramuri din nervul maxilar inferior.

Ca acţiune, temporalul ridică mandibula, iar prin fasciculele sale posterioare o trage înapoi, fiind un retractor al ei.

✳ Muşchiul temporal este acoperit de o aponevroză rezistentă numită fascia temporală (fascia temporalis), care se inseră în sus pe marginea postero-superioară a malarului, apofiza orbitară externă, creasta laterală a frontalului şi linia curbă temporală superioară, iar inferior, pe marginea superioară a arcadei zigomatice (fig. 85).

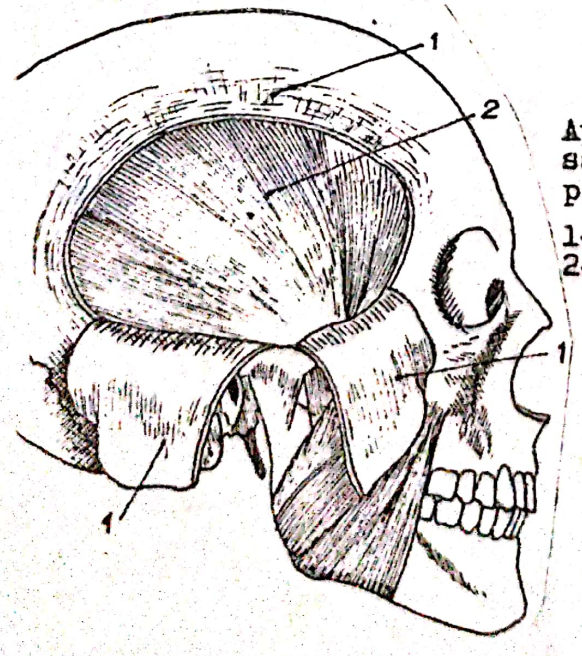

Fig. 85

Aponevroza temporală şi secţionarea sa pentru a evidenţia muşchiul temporal.

1- aponevroza temporală secţionată
2- muşchiul temporal

Unică în segmentul superior, fascia temporală se dedublează în jumătatea ei inferioară în două lame ce merg să se prindă pe cele două buze internă şi externă ale marginii superioare a arcadei zigomatice. Intre lame se găseşte în strat adipos şi trece o venă zigomato-orbitară (fig. 86).

Fig. 86

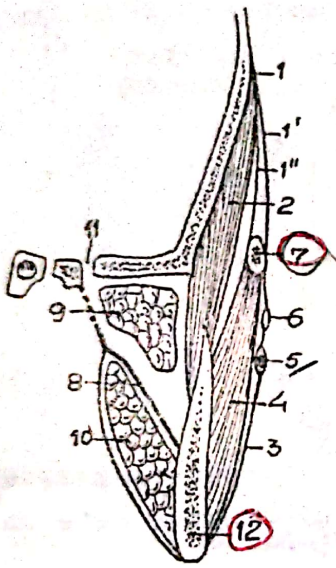

Aponevrozele temporală, maseterină şi interpterigoidiană.

1- aponevroza temporală cu 1' lama superficială şi 1" lama profundă
2- muşchiul temporal
3- aponevroza maseterină
4- muşchiul maseter
5- canalul lui Stenon
6- artera transversală a feţii
7- arcada zigomatică
8- aponevroza interpterigoidiană
9- muşchiul pterigoidian extern
10-muşchiul pterigoidian intern
11-orificiul oval
12-mandibula

2. Muşchiul maseter (m.maseter (fig. 87) este un muşchi puternic, de formă patrulateră, situat pe faţa externă a ramurii ascendente a mandibulei. Este format din două fascicole: unul superficial şi altul profund.

a) Fasciculul superficial (antero-extern) se inseră pe 2/3 anterioare a marginii inferioare a arcadei zigomatice şi pe malar, dirijîndu-se apoi în jos şi înapoi, pentru a se termina pe unghiul mandibulei şi pe partea inferioară a feţei externe a ramurii ascendente a mandibulei.

b) Fasciculul profund (postero-intern) se inseră pe marginea inferioară şi pe faţa internă a arcadei zigomatice, în jumătatea ei posterioară, se îndreaptă oblic în jos şi înainte, pătrunde sub fasciculul superficial şi se termină pe faţa externă a ramurii ascendente a mandibulei, de la zona de inserţie a fasciculului superficial

până la baza apofizei coronoide.

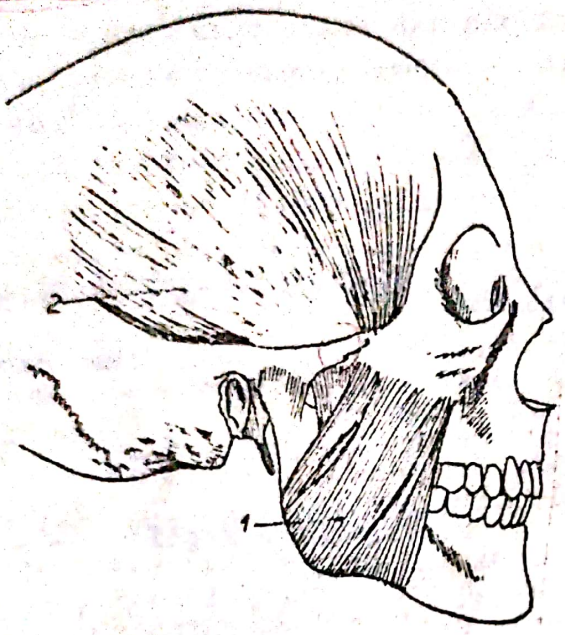

Fig. 87

Mușchii maseter și temporal
1- mușchiul maseter
2- mușchiul temporal

Este inervat de nervul maseterin, ram din temporo-maseterin al maxilarului inferior, iar ca acțiune, mușchiul maseter este un ridicător al mandibulei.

Fața externă a acestui mușchi este acoperită de aponevroza maseterină, o fascie subțire dar rezistentă, cu o dedublare pentru prelungirea anterioară a glandei parotide și canalul lui Stenon.

* 3. Mușchiul pterigoidian intern (medial) - m.pterygoideus medialis (fig. 88) este situat pe partea internă a mandibulei; se inseră superior pe toată groapa pterigoidă, adică pe fețele aripilor care privesc groapa și pe fundul gropii (sub foseta scafoidă) și pe apofiza piramidală a palatinului. De aici, fibrele se îndreaptă oblic în jos, înapoi și înafară și se fixează pe partea inferioară a reței interne a ramurei ascendente și pe fața internă a unghiului mandibulei, formînd un rel de chingă sub acest unghi, cu fibrele maseterului.

Este inervat de nervul pterigoidian din maxilarul inferior.

Ca acțiune, pterigoidianul intern este un ridicator al mandibulei și accesor un diductor, imprimînd mișcări de lateralitate.

Mușchii propulsori ai maxilarului inferior. Mușchii propul-

sori principali sînt cei 2 pterigoidieni externi, cînd se contractă simultan, iar mușchi propulsor accesoriu este pterigoidianul intern.

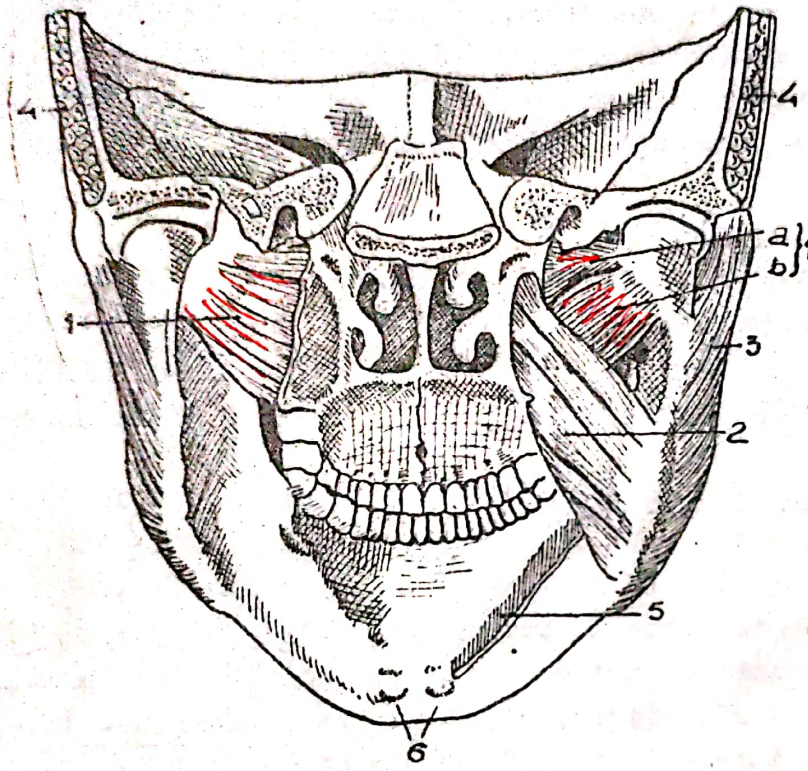

Fig. 88

Mușchii pterigoidieni

1- m.pterigoidian extern cu : a) fasciculul sfenoidal, b) fasciculul pterigoidian,
2- m.pterigoidian intern
3- m.maseter
4- m.temporal
5- m.milo-hioidian
6- apofizele genii

Mușchiul pterigoidian extern (lateral) - m.pterygoideus lateralis (fig. 88) - ia naștere la baza craniului prin 2 fascicule : unul superior sau sfenoidal și unul inferior sau pterigoidian.

a) Fasciculul sfenoidal se inseră pe fața externă a marii aripi a sfenoidului, dedesubtul crestei sfeno-temporale, iar b) fasciculul pterigoidian, pe fața externă a aripii externe a apofizei pterigoide și pe apofiza piramidală a palatinului. De aici fibrele se îndreaptă orizontal pentru cel superior, oblic ascendent pentru cel inferior și se prind printr-un tendon unic pe foseta antero-internă a colului condilului mandibulei ca și pe capsula și meniscul interarticular.

Mușchiul pterigoidian extern este inervat de un filet din temporo-bucal, ram din maxilarul inferior.

Ca acțiune : contracție simultană a celor 2 mușchi pterigoidieni externi determină mișcarea de proiecție înainte a maxila-

rului inferior de aşa manieră,încît arcada dentară inferioară se plasează înaintea arcadei superioare. Cînd se contractă de o singură parte,condilul mandibulei se mişcă înainte şi înăuntru, iar celălalt condil rămîne imobil şi mandibula execută,în jurul acestuia din urmă, o mişcare de rptaţie ce are drept efect ducerea bărbiei de partea opusă. Din contracţiile alternative ale pterigoidianului extern, cînd la dreapta cînd la stînga,rezultă mişcarea de diducţie sau lateralitate a mandibulei.

* Aponevroze pterigoidiene * foarte important.

Fiecare muşchi pterigoidian este înconjurat de o fină aponevroză de înveliş. Pe de altă parte s-au descris şi alte formaţiuni conjunctivo-vasculare,printre care citäm: -aponevroza interpterigoidiană; -aponevroza pterigo-tempero-maxilară; -lama vasculară a lui Hovelaque şi Virenque.

Aponevroza interpterigoidiană.Cei doi muşchi pterigoidieni sînt separaţi unul de altul prin aponevroza interpterigoidiană, o lamă fibroasă, patrulateră, orientată dinainte îndărăt,de sus în jos şi dinauntru înafară. Schematic, îi putem distinge 4 margini şi 2 feţe. Marginea ei superioară se prinde pe baza craniului (de la scizura lui Glasser la spina sfenoidului şi gaura ovală).Marginea inferioară se fixează pe faţa internă a mandibulei,de la spina lui Spix pînă la inserţia pterigoidianului intern; marginea anterioară se prinde pe marginea posterioară a aripii externe a aparatului pterigoidian,iar marginea ei posterioara,liberă,se îndreaptă de la spina sfenoidului pînă la marginea posterioară a ramurei mandibulei. Aceasta ultimă margine a aponevrozei interpterigoidiene,întăritä şi de ligamentul sfeno-maxilar,delimitează cu colul mandibulei buzunarul retro-condilian a lui Juvara,prin care se angajează vasele maxilare interne şi nervul auriculo-temporal (fig.89).

Faţa externă a fasciei răspunde pterigoidianului lateral şi ramului ascendent al mandibulei,iar faţa internă priveşte spre pterigoidianul intern şi faringe. Aponevroza interpterigoidiana nu are aceeaşi grosime pe toată întinderea sa: astfel,partea ei posterioară prezintă ligamentul sfeno-maxilar,iar porţiunea anterioară mai prezintă o îngroşare numită ligamentul pterigo-spinos a lui Civinini, întins între spina sfenoidului şi spina lui Civinini.

In afara aponevrozei interpterigoidiene, s-a desprins de că-

tre Hovelaque şi Virenque o lamă fibroasă, inserată ca şi ea, superior pe marea aripă a sfenoidului şi fixată înainte pe partea superioară a aripii externe pterigoidiene. Este aponevroza pterigo-temporo-maxilară, a cărei margine superioară liberă şi îngroşată constituie ligamentul nenumit al lui Hyrtl, ligament ce delimitează cu baza craniului porus crotaphitico-buccinatorius.

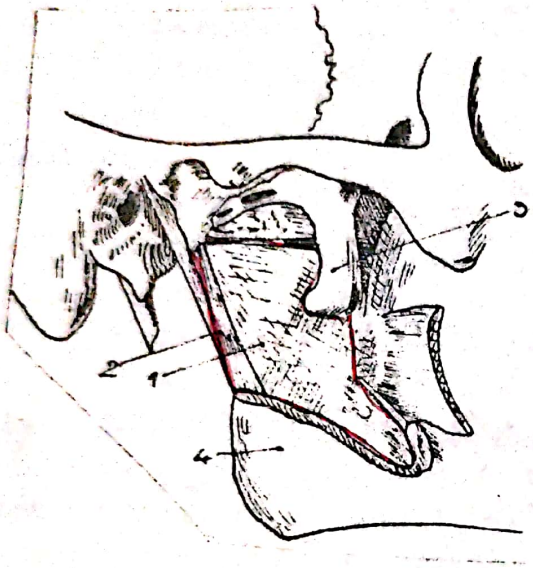

Fig.89
Aponevroza interpterigoidiană
1- aponevroza interpterigoidiană
2- marginea posterioară a aponevrozei interpterigoidiene reprezentată de ligamentul sfeno-maxilar
3- apofiza pterigoidă
4- mandibula

Tot între pterigoidieni se mai desprinde şi o lamă vasculară cu prelungiri aşezate de-a lungul arterei maxilare interne şi a ramurilor ei, pe care ea trimite ramificaţii.

Muşchii coborîtori ai mandibulei

Acţiunea principală o are burta anterioară a muşchiului digastric, iar accesor sînt muşchii: milo-hioidieni, genio-hioidieni şi pielosul gîtului. Toţi aceşti muşchi vor fi descrişi la muşchii regiunii antero-laterale a gîtului.

Muşchii retropulsori ai mandibulei sînt :

Muşchiul digastric prin burta sa posterioară

Muşchiul temporal prin fasciculele sale posterioare care au o direcţie aproape orizontală.

Muşchii diductori ai mandibulei

Mişcarea de diducţie sau de lateralitate este determinată de muşchiul pterigoidian extern şi mai puţin de contracţia unilaterală şi alternantă a pterigoidianului intern.

Separă Corpul

MUSCHII PIELOSI AI CAPULUI (fig.90)

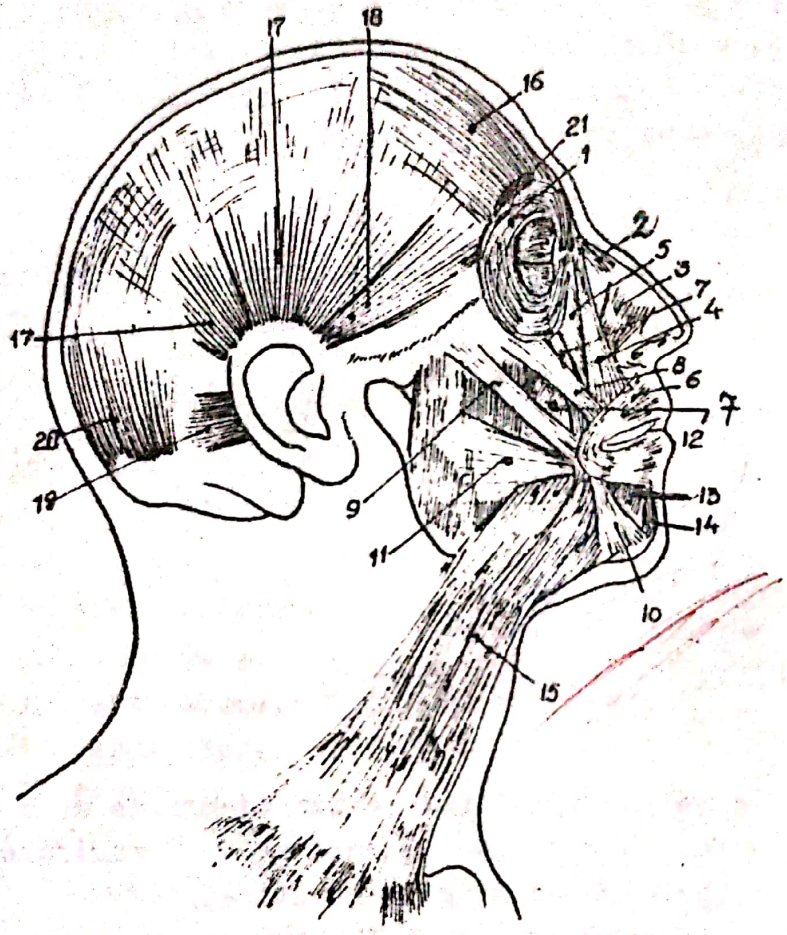

Fig. 90 . Muşchii pieloşi ai capului şi gîtului

1- orbicularul pleoapelor
2- m.piramidal al nasului
3- m.transvers al nasului
4- ridicătorul comun al aripii nasului şi buzei superioare
5- ridicătorul propriu al buzei superioare,
6- orbicularul buzelor
7- canin
8- micul zigomatic
9- marele zigomatic
10-triunghiularul buzelor
11-m.rizorius a lui SANTORINI
12-buccinator
13- pătratul bărbiei
14- muşchiul moţul bărbiei
15- muşchiul pielos al gîtului
16- muşchiul frontal
17- muşchiul auricular superior
18- muşchiul auricular anterior
19- muşchiul auricular posterior
20- muşchiul occipital
21- muşchiul sprîncenar

Muşchii pieloşi ai capului sînt numiţi astfel datorită conexiunilor lor intime cu pielea, una din cele două inserţii fiind obligatoriu cutanată. Datorită rolului lor în exprimarea diferitelor stări psihice, au fost numiţi şi muşchi ai mimicii. In general ei prezintă trei caractere comune principale :

- au o inserţie mobilă cutanată;
- sînt grupaţi în jurul orificiilor feţii, contribuind la închiderea sau deschiderea lor ;
- sînt inervaţi de nervul facial.

Din punct de vedere descriptiv, muşchii pieloşi se repartizează în :

1. Muşchi pieloşi ai craniului
2. Muşchi pieloşi ai pleoapelor şi sprîncenelor
3. Muşchii nasului
4. Muşchii buzelor la care poate fi ataşat şi pielosul gîtului.

✳ Muşchii pieloşi ai craniului sînt următorii :

1. Occipitalul, un muşchi subţire, patrulater, situat în partea posterioară a capului. Se inseră pe cele 2/3 externe a liniei curbe occipitale superioare, ca şi pe partea corespunzătoare a bazei apofizei mastoide; de aici, fibrele sale se îndreaptă înainte şi se termină pe marginea posterioară a aponevrozei epicraniene. Este inervat de ramul auricular posterior a nervului facial.

Ca acţiune, trage îndărăt aponevroza epicraniană, iar prin fasciculele sale externe - care se inseră pe conca pavilionului urechii - trage pavilionul înapoi şi-l apropie de craniu.

2. Frontalul, dispus la fel ca şi muşchiul occipital, dar la partea anterioară a craniului, continuă înainte marginea anterioară a aponevrozei epicraniene pe care îşi ia inserţia sa posterioară. Inserţia anterioară se face prin fasciculele mediale, intersprîncenare, pe faţa profundă a pielii, unde se încrucişează cu fibrele piramidalului iar prin fasciculele externe se încrucişează cu fibrele orbicularului şi sprîncenosului şi se prinde pe faţa profundă a dermului. Este inervat de facial, prin ramul tempero-facial. Cînd se contractă singur, trage înainte aponevroza epicraniană şi odată cu ea pielea ; cînd aponevroza este imobilizată de occipital, atunci fron-

talul ridică pielea din regiunea sprîncenelor şi a glabelei şi determină pliuri transversale pe frunte (considerat muşchiul atenţiei). Muşchii frontali sînt uniţi pe linia mediană formînd un plan muscular unic, în timp ce occipitalii sînt distincţi între ei, şi sînt separaţi printr-o prelungire a aponevrozei epicraniene. Frontalul şi occipitalul sînt uniţi unul cu altul printr-o puternică aponevroză - aponevroza epicraniană - ceea ce a determinat pe unii anatomişti să-i considere ca formînd în ansamblul lor, un muşchi unic, de formă digastrică - muşchiul occipito-frontal (fig. 91).

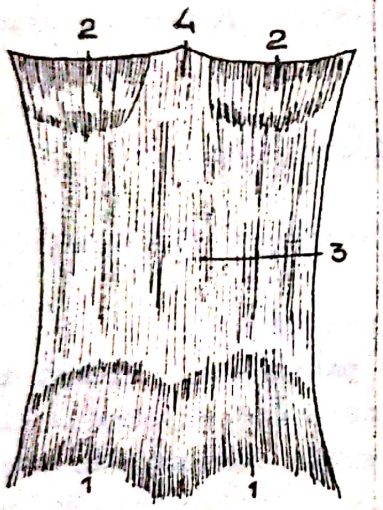

Fig. 91

Muşchiul occipito-frontal (schemă)

1- m.frontal
2- m.occipital
3- aponevroza epicraniană
4- prelungirea aponevrozei epicraniene între cei doi muşchi occipitali

Aponevroza epicraniană (galea aponevrotica), de fapt tendonul intermediar al muşchiului occipito-frontal, este o lamă fibroasă care acoperă convexitatea craniului. Din marginea ei posterioară, porneşte pe linia mediană, aşa cum am menţionat mai sus, o prelungire ce se inseră pe protuberanţa occipitală externă. Lateral, aponevroza epicraniană dă inserţie muşchilor auriculari superiori şi anteriori şi se prelungeşte pe sub ei, pînă la mastoidă, conductul auditiv extern şi în ţesutul subcutanat al regiunii maseterine.

Faţa ei profundă vine în raport cu pericraniul, pe care alunecă prin intermediul unui ţesut celular lax, iar faţa superficială a aponevrozei epicraniene este solidarizată dermului prin fasciculle conjunctive, care traversează panicolul adipos. Aceasta explică de ce contracţia muşchiului frontal sau a occipitalului antrenează totodată mişcarea pielii păroase a capului.

Tot în cadrul muşchilor pieloşi ai craniului, pot fi descrişi şi muşchii motori ai pavilionului urechii : unii intrinseci, care aparţin în întregime pavilionului şi vor fi studiaţi cu urechea externă, alţii extrinseci sau muşchii auriculari. Aceştia din urmă, în număr de 3: anterior, superior şi posterior la om sînt rudimentari şi se întind de la pavilionul urechii la regiunile vecine.

Sînt inervaţi de nervul facial, iar ca acţiune sînt dilatatori ai conductului auditiv extern şi orientatori ai pavilionului.

Muşchii pleoapelor şi sprîncenelor

In jurul orificiului palpebral întîlnim doi muşchi pieloşi: orbicularul pleoapelor şi sprîncenosul (fig. 92).

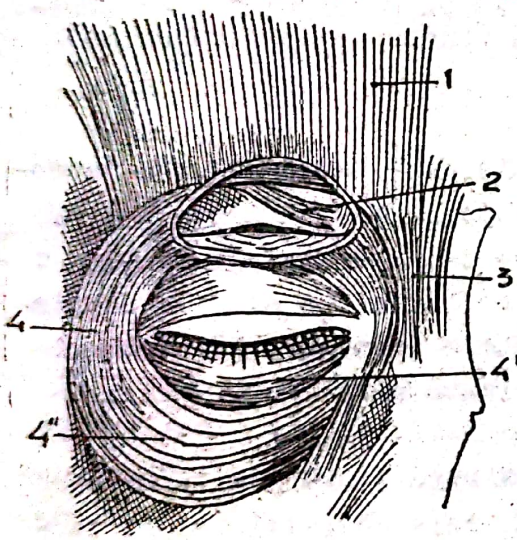

Fig. 92

Muşchii pleoapelor şi sprîncenelor

1- M.frontal
2- M.sprîncenos
3- M.piramidal
4- M.orbicular al pleoapelor cu :
4'-porţiunea palpebrală
4"-porţiunea orbitară

Orbicularul pleoapelor (muşchiul orbicularis oculi) este un muşchi larg, ce înconjură orificiul palpebral dar, întinzîndu-se în lături şi pe orbită, i se descriu trei porţiuni :

a) porţiunea orbitară (externă) = pars orbitalis
b) porţiunea palpebrală (internă) = pars palpebralis
c) porţiunea lacrimală (M.lui Horner) = pars lacrimalis

Inserţiile orbicularului se fac în unghiul intern al ochiului, prin tendonul orbicularului (fig. 93) care se împarte în două ramuri:

- tendonul direct care se prinde pe buza anterioară a şanţului lacrimal, deci pe apofiza ascendentă a maxilarului superior ;

2- **tendonul reflectat** se fixează îndărătul sacului lacrimal, pe creasta osului lacrimal. In afara sacului, tendoanele sînt unite, dar după un scurt traiect se despart într-un fascicol superior şi unul inferior, care se termină pe bandeletele tarse.

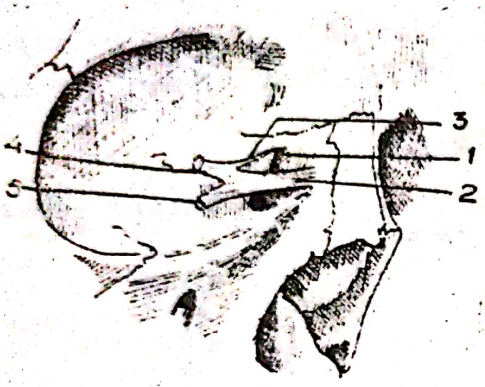

Fig. 93

Tendoanele de inserţie ale orbicularului pleoapelor.

1- şanţul lacrimo-nazal
2- tendonul direct al orbicularului
3- tendonul reflectat
4 şi 5- ramura superioară şi inferioară a tendonului orbicularului.

De pe tendonul unic şi de pe cele două fascicule ale tendonului, pleacă în afară fibrele musculare principale. La acestea se mai adaugă fibrele orbitare superioare ce iau inserţia pe partea superioară a apofizei ascendente a maxilarului şi pe apofiza orbitară internă a frontalului, şi fibre orbitare inferioare, de pe maxilarul superior la nivelul marginei anterioare a canalului lacrimonazal.

Fibrele descriu cîte o semicurbă superioară sau inferioară, palpebrală sau orbitară, se încrucişează unele cu altele şi se termină pe faţa profundă a pielii, din partea externă a comisurii palpebrale. Se mai găsesc şi unele fascicule ce pleacă de pe sacul lacrimal, şi de asemenea un muşchi posterior situat în spatele sacului lacrimal - muşchiul lui Horner - care se prinde pe creasta osului lacrimal, împreună cu tendonul reflectat. De aici, se îndreaptă în afară, spre comisura internă a pleoapei, unde se divide şi se termină pe faţa profundă a pielii, la nivelul sau puţin îndărătul punctelor lacrimale (fig. 94).

Orbicularul pleoapelor este inervat de filetele palpebrale ale facialului (temporo-facial). Ca acţiune, partea palpebrală şi orbitară produc prin contracţia lor, închiderea orificiului palpebral. In acelaşi timp, determină o mobilizare a lacrimilor pe care le

dirijează spre unghiul intern al orbitei, unde le comprimă şi le obligă să intre prin punctele lacrimale deschise prin contracţia muşchiului lui Horner.

Fig. 94

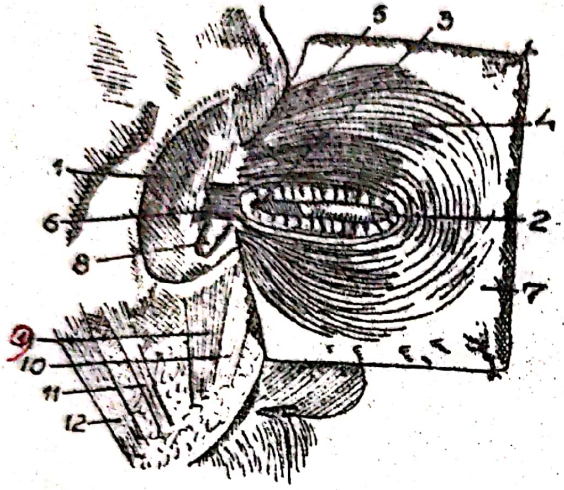

Muşchiul sprîncenos şi orbicularul pleoapelor privit pe faţa lor profundă.

1- orbita
2- fanta palpebrală
3- tuberculul lacrimal
4- muşchiul orbicular al pleoapelor,
5- muşchiul sprîncenos
6- M.lui Horner aplicat pe tendonul reflectat al orbicularului
7- lambou cutanat
8- sacul lacrimal
9 - ridicatorul propriu al buzei sup.
10- M.ridicător comun al buzei superioare şi aripii nasului
11- M.mic zigomatic
12- M.mare zigomatic

Sprîncenosul (M. corrugator supercilli) este un muşchi lat, lung de 3-4 cm, aşezat deasupra arcadei sprîncenare. Se inseră pe partea internă a arcadei sprîncenare, de unde se îndreaptă oblic în sus şi în afară şi la nivelul găurii supraorbitare se răsfiră în fascicule care se prind pe faţa profundă a dermului sprîncenei, încrucişîndu-se cu fibrele frontalului şi orbicularului.

Este inervat de filetele palpebrale ale temporo-facialului.

Ca acţiune, sprîncenosul trage în jos şi înăuntru pielea sprîncenei, determinînd apariţia ridurilor verticale şi exprimînd prin aceasta durerea, mînia, nerăbdarea.

Muşchii nasului (fig. 95) sînt în număr de 4 :

1.Piramidalul (m.procerus),un muşchi mic,alungit,situat bilateral, ce se inseră inferior pe oasele nazale şi pe cartilagiile laterale ale nasului, iar în sus, se încrucişează cu fibrele frontalului şi se inseră pe faţa profundă a pielii din regiunea intersprîncenară. Ca acţiune trage în jos pielea din regiunea glabelei, determinînd

oute transversale.

2. Transversul nasului (m.compresor naris).

Fig. 95

Muşchii nasului

1- M. piramidal
2- M. transvers
3- M. dilatator al narinelor
4- M. mirtiform

Muşchiul transvers al nasului se inseră prin intermediul unei aponevroze pe dosul nasului, de aici se dirijează în jos şi în arară spre şanţul nazo-genian, unde fibrele sale se împart în două grupe : unele anterioare, se opreso pe faţa profundă a tegumentului regiunii, altele posterioare se continuă cu muşchiul mirtiform, înserîndu-se pe foseta mirtiformă.

Ca acţiune, fasciculul anterior trage în sus pielea piramidei nazale, determinînd apariţia unor cute verticale, iar fasciculul posterior turteşte aripa nasului, micşorînd orificiul narinei.

Dilatatorul nărilor (M.dilatator naris) este un muşchi mic, atrofiat, situat pe partea inferioară a aripei nasului. Se fixează în spate pe marginea posterioară a cartilagiului aripei nasului şi pe maxilarul superior, de unde se îndreaptă în jos şi înainte, terminîndu-se pe faţa profundă a pielii marginei laterale a narinei. El trage în afară aripa nasului, fiind deci un dilatator al narinelor.

Mirtiformul (M.depresor septi) este situat îndărătul buzei superioare, dedesubtul nărilor. Se înseră pe foseta mirtiformă şi pe bosa canină, iar de aici fibrele sale se îndreaptă în sus fixîndu-se pe faţa profundă a pielii subcloasonului şi pe marginea posterioa-

ră a cartilagiului aripei nasului ; fasciculele externe ale mirtiformului se continuă cu fibrele transversului nasului. Ca acţiune, mirtiformul trage în afară aripa nasului, deci este un dilatator al narinelor.

Toţi muşchii piramidei nazale sînt inervaţi de ramul terminal superior al nervului facial (tempero-facial).

Muşchii buzelor se împart în două grupe :

1. Muşchi constrictori reprezentaţi prin orbiculari şi compresorul buzelor.

2. Muşchi dilatatori reprezentaţi prin 10 muşchi divergenţi, la care se adaugă şi muşchiul pielosul gîtului. (fig. 96).

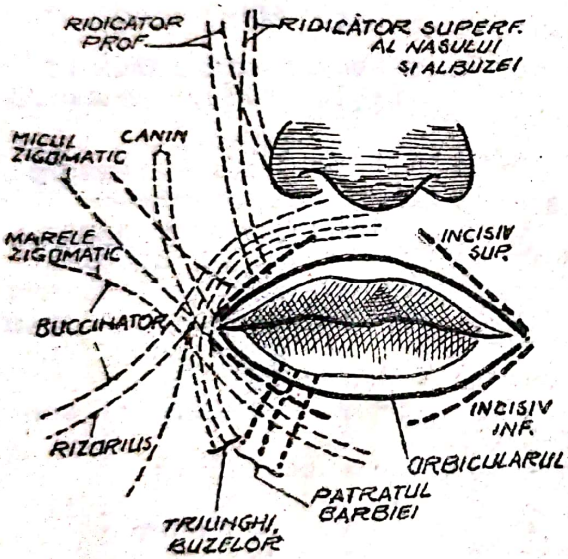

Fig. 96 . Orbicularul buzelor şi dilatatorii.(schemă)

1. Orbicularul buzelor, este un muşchi cu fibrele dispuse concentric în grosimea buzelor, în jurul orificiului bucal, şi i se pot descrie 2 părţi :

a) orbicularul extern cu 2 categorii de fibre:

- fibre intrinseci sau proprii, reprezentate prin 2 muşchi incisivi superiori, care se inseră pe marginea externă a gropiţelor mirtiforme şi se îndreaptă oblic în jos şi lateral către comisura buzelor; 2 muşchi incisivi inferiori care se prind pe ridicăturile canine ale mandibulei şi se îndreaptă oblic în sus şi lateral, prinzîndu-se pe pielea comisurilor, unde se încrucişează cu fibrele incisivilor superiori.

-fibrele extrinseci sînt fibre care de la nivelul comisurilor pătrund către buza superioară din muşchiul triunghiular al buzelor şi din fasciculele ascendente ale buccinatorului, iar înspre buza inferioară, din fasciculele muşchiului canin şi fasciculele inferioare (descendente ale buccinatorului).

b) orbicularul intern este format din fascicule curbe care

ocură buza superioară şi inferioară, se încrucişează la nivelul comisurilor şi se prind pe rața profundă a pielii şi mucoasei.

2. Compresorul buzelor este un muşchi constrictor format din fibre scurte întinse" de la piele la mucoasă, printre fasciculele orbicularului intern.Este inervat de facial. Are rol în sugere, comprimă şi subţie buzele. Se mai numeşte şi musculus osculatorius (muşchiul sărutului).

Muşchii dilatatori ai gurii se întind de la diferitele regiuni ale feţii şi ale gîtului spre buze. După aşezarea lor pot fi împărţiţi în muşchi profunzi şi muşchi superficiali.

a) Muşchii profunzi : (fig. 97)

Fig. 97

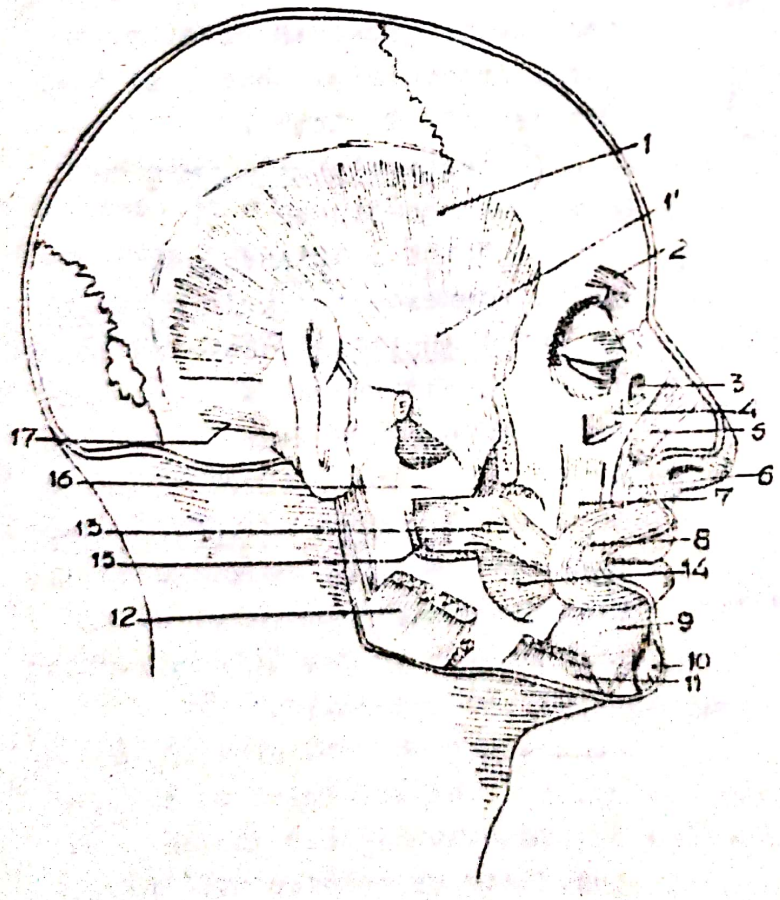

Muşchii craniului şi feţii (pătura profundă)

1- M.temporal
1' tendonul m.temporal
2- M.sprîncenos
3- M.ridicător comun al aripii nasului şi buzei superioare
4- M.ridicător propriu al buzei superioare.
5- M.transvers al nasului.
6- M.mirtiform
7- M.canin
8- M. orbicular al buzelor.
9- M.pătrat al bărbiei
10-M.moţul bărbiei
11-M.triunghiularul buzelor
12-M.maseter
13-Canalul lui Stenon
14-M.buccinator
15-M.constrictor superior al faringelui
16-ligamentul pterigomaxilar sau aponevroza buccinatofaringiană.
17-M.auricular posterior.

1. M.canin (m.levator anguli oris) se înseră pe groapa canină,

se îndreaptă în jos şi lateral şi se prinde pe faţa profundă a pielii comisurii şi buzei superioare. Este un ridicător al comisurii şi al buzei superioare.

2. Muşchiul buccinator (m.buccinator) este un muşchi lat, dreptunghiular, se înseră posterior pe marginea alveolară a mandibulei şi maxilarului superior, la nivelul ultimilor trei molari şi pe ligamentul pterigomaxilar (aponevroza buccinato-faringiană). Fibrele se îndreaptă spre comisură unele direct, altele oblic ascendente şi descendente. Ele se încrucişează în vecinătatea comisurii şi se fixează pe faţa profundă a pielii acesteia şi a 1/3 externe a buzelor, pentru a lua parte şi la formarea orbicularului extern. Este învelit într-o aponevroză numită aponevroza buccinatorie. Faţa lui internă este aderentă de mucoasa bucală, pe care o trage în timpul contracţiei, ferind-o de a fi prinsă între dinţi. Pe faţa externă se găseşte bula grăsoasă a lui Bichat, iar canalul lui Stenon şi nervul bucal îl străbat în drumul lor spre mucoasă. Ca acţiune buccinatorul trage în afară şi îndărăt comisura bucală.

3. Muşchiul pătratul bărbiei (m.depressor labii inferioris) este un muşchi patrulater, situat în grosimea buzei inferioare. Se înseră pe 1/3 anterioară a liniei oblice externe a mandibulei şi de aici se îndreaptă în sus şi înăuntru şi se termină pe pielea buzei inferioare. Ca acţiune, trage în jos şi răstoarnă în afară buza inferioară.

4. Muşchiul moţul bărbiei (m.mentalis) este un muşchi simetric situat în spaţiul cuprins între cei doi pătraţi ai bărbiei. Se înseră pe ridicăturile alveolare ale incisivilor şi caninilor, sub gingie, iar fasciculele sale se îndreaptă în jos şi se prind pe faţa profundă a pielii bărbiei. Ridică pielea mentonului, formînd nişte mici gropiţe.

b. Muşchii superficiali

1. Muşchiul ridicător comun al aripei nasului şi al buzei superioare (m.levator labii superioris alaeque nasi) se înseră pe faţa externă a apofizei urcătoare a maxilarului superior, începînd sub orbicularul pleoapelor, se îndreaptă în jos şi lateral şi se prinde pe marginea posterioară a aripei nasului şi a buzei superioare. Trage în sus buza superioară şi aripa nasului.

2. Muşchiul ridicător propriu al buzei superioare (m.levator labii superioris) se înseră sub ridicătorul comun, pe marginea inferioară a orbitei. Se îndreaptă oblic în jos şi medial şi se termină pe faţa profundă a pielii buzei superioare. Acţiunea i-o arată însăşi numele.

3. Muşchiul marele zigomatic (m.zygomaticus major) se înseră pe faţa externă a osului malar, aproape de unghiul posterior şi se îndreaptă oblic înăuntru şi în jos, pentru a se fixa pe faţa profundă a pielii comisurii bucale. Trage în sus şi în afară comisura bucală.

4. Muşchiul micul zigomatic (m.zygomaticus minor) se înseră pe partea mijlocie a feţei externe a malarului, înaintea marelui zigomatic şi apoi pe faţa profundă a tegumentului buzei superioare. Trage în sus şi în afară porţiunea mijlocie a buzei superioare.

5. Muşchiul rizorius a lui Santorini (m.risorius), este un muşchi triunghiular, subţire, inconstant. Se înseră pe aponevroza maseterină printr-o bază mai lată, apoi se îndreaptă înainte şi se prinde pe pielea comisurii. Ca acţiune trage în afară şi în spate comisura labială, dînd aspectul de rîs al gurii.

6. Muşchiul triunghiularul buzelor (m.depressor anguli oris) se înseră pe jumătatea anterioară a liniei oblice externe a mandibulei, sub pătratul bărbiei; se îndreaptă în sus şi se termină pe pielea comisurii şi a buzei inferioare. Duce comisura buzelor în jos şi în afară.

7. Muşchiul pielosul gîtului (m.platysma) este un muşchi foarte larg, subţire, patrulater, ce acoperă regiunea anterolaterală a gîtului şi partea inferioară a feţii, întinzîndu-se de la torace la maxilarul inferior şi obraz (fig. 98).

Se înseră inferior pe faţa profundă a pielii, de la nivelul regiunii subclaviculare, acromiale şi deltoidiene; fasciculele sale se îndreaptă oblic în sus şi înăuntru şi se prind pe pielea regiunii mentoniere, pe marginea inferioară a mandibulei, pe linia oblică externă şi direct la comisură, în afara fibrelor triunghiularului buzelor.

Muşchiul pielos este situat într-o dedublare a fasciei superficialis şi acoperă vena jugulară externă. Ca acţiune trage în jos pielea bărbiei, coboară comisura buzelor şi formează pliuri pe pielea

gîtului, prin aceasta concurînd la expresia pasiunilor triste, mîniei, spaimei, suferinţei. Este şi un coborîtor al mandibulei.

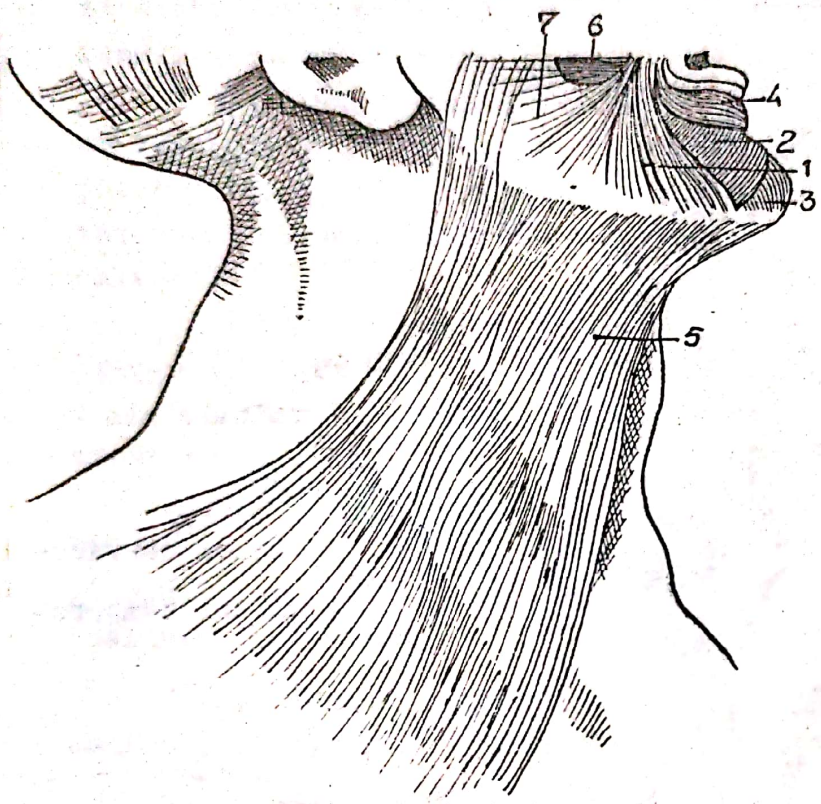

Fig. 98

Muşchii buzelor şi pielosul gîtului.

1-M.triunghiular al buzelor
2-M.pătratul bărbiei
3-M.moţul bărbiei
4-M.orbicular
5-M.pielosul gîtului

Toţi muşchii pieloşi ai capului descrişi mai sus sînt inervaţi motor de cele două ramuri terminale, temporo şi cervico-faciale ale nervului facial.(fig. 99).

Muşchii gîtului şi anexele lor

După modul cum sînt plasaţi înaintea sau în spatele coloanei vertebrale muşchii gîtului se împart în două categorii :

1 - muşchii regiunii anterioare şi

2 - muşchii regiunii posterioare sau ai cefii ce au legătură cu muşchii posteriori ai trunchiului.

A. MUSCHII REGIUNII ANTERIOARE A GITULUI (25)

Se repartizează în 6 grupe :

- grupul profund median (prevertebral)
- grupul profund lateral
- grupul subhioidian

- grupul suprahioidian
- grupul antero-lateral
- grupul superficial sau supraaponevrotic.

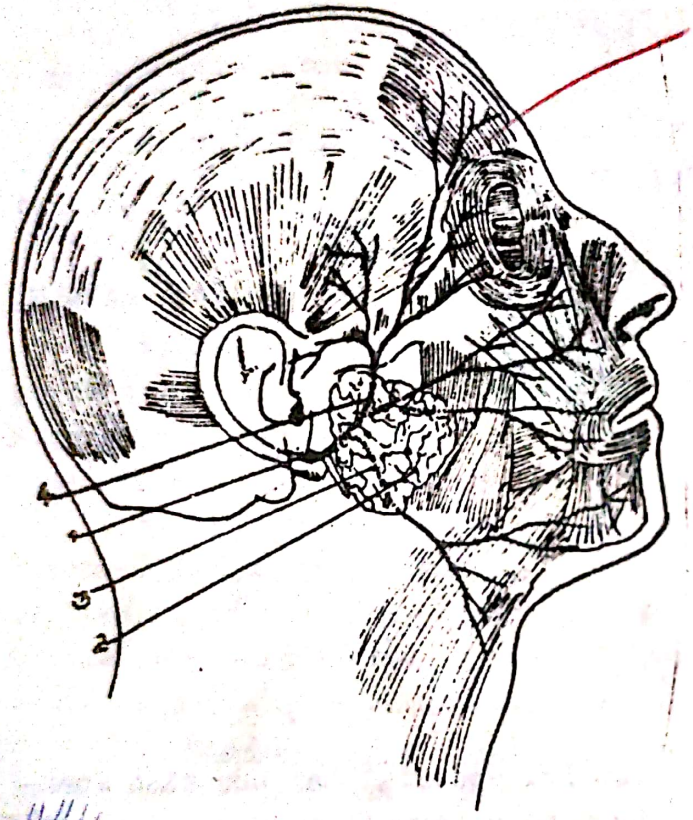

Fig. 99

Ramurile terminale ale facialului

1- nervul facial
2- glanda parotidă
3- ramul terminal cervico-facial
4- ramul terminal temporo-facial.

P.M

I. Grupul muscular profund median cuprinde cei trei mușchi prevertebrali situați pe fața anterioară a coloanei cervicale(fig 100)

1) Marele drept anterior al capului (m.longus capitis) se inseră inferior pe tuberculii anterieri ai apofizelor transverse a vertebrelor 3, 4, 5, 6 cervicale, iar superior, pe apofiza bazilară a occipitalului.

2) Micul drept anterior al capului (m.rectus capitis anterior) situat mai profund în spatele precedentului,se inseră pe apofiza transversă a atlasului și pe porțiunea din masele laterale din vecinătate,iar prin extremitatea superioară,pe fața inferioară a apofizei bazilare a occipitalului.

3) Lungul gîtului (m.longus colli) are forma unui triunghi

cu baza intern, fiind f.rmat din trei fascicule :

a) baza are un fascicul muscular longitudinal inserat inferior pe faţa anterioară a corpului primelor trei vertebre dorsale şi ultimilor trei cervicale, iar superior se termină pe faţa anterioară a corpului celei de a 2, 3, 4 vertebre cervicale;

b) latura infero-externă a acestui muşchi este formată de un fascicul oblic ascendent ce se prinde pe faţa anterioară a corpului primelor trei vertebre dorsale, iar superior pe tuberculii anterior ai apofizelor transverse ale vertebrelor 4, 5, 6 cervicale;

c) latura supero-externă este formată dintr-un fascicul oblic descendent care de la tuberculii anteriori ai apofizelor transverse a vertebrelor 3, 4, 5 cervicale, merge să se fixeze pe tuberculul anterior al atlasului.

Aceşti muşchi prevertebrali sînt inervaţi de ramuri din plexul cervical profund, iar acţiunea lor este de flexie a capului şi gîtului, imprimînd în acelaşi timp o uşoară mişcare de r.taţie şi înclinare laterală.

II. Grupul muscular profund lateral este format din muşchii scaleni, intertransversarii gîtului şi dreptul lateral.

1. Muşchii scaleni situaţi în afara muşchilor prevertebrali, sînt în număr de 3 : anterior, mijlociu şi posterior (fig.lol).

Scalenul anterior (m.scalenus anterior) ia naştere prin extremitatea sa superioară pe tuberculii anteriori ai apofizelor transverse a vertebrelor cervicale, 3, 4, 5, 6 iar inferior se termină printr-un tendon pe tuberculul lui Lisfranc, de pe faţa superioară a primei coaste.

Scalenul mijlociu (m.scalenus medius) plasat în afara şi în spatele precedentului, se inseră în sus pe tuberculii anteriori ai apofizelor transverse a vertebrelor 2, 3, 4, 5, 6 cervicale şi este acolat, fuzionat cu cel anterior, în partea sa superioară. Inferior se termină pe faţa superioară a primei coaste, dar îndărătul şanţului arterei subclaviculare, încît între cei doi scaleni (anterior şi mijlociu) este un spaţiu în care trec artera subclaviculară şi ramurile plexului brahial.

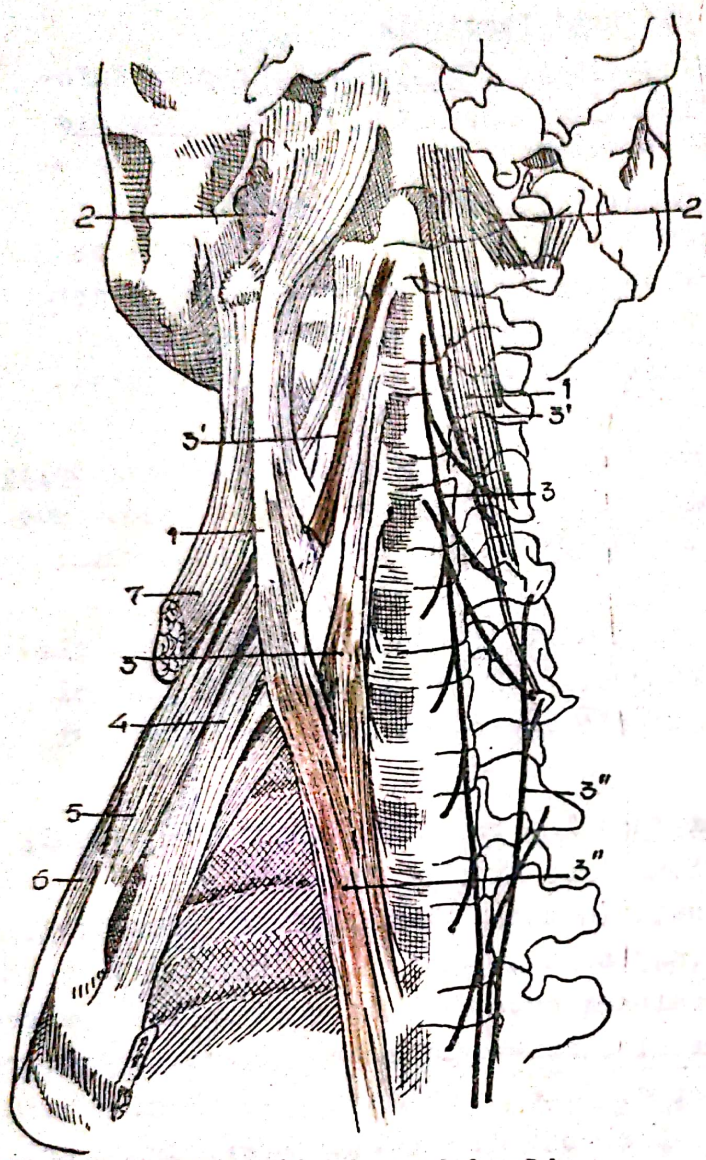

Fig. 100 . Muşchii prevertebrali şi scaleni.

1- marele drept anterior al capului
2- micul drept anterior al capului
3- lungul gîtului (porţiune longitudinală, 3' porţiune oblic descendentă, 3" porţiune oblic ascendentă,
4- scalen anterior
5- scalen mijlociu
6- scalen posterior
7- angularul omoplatului

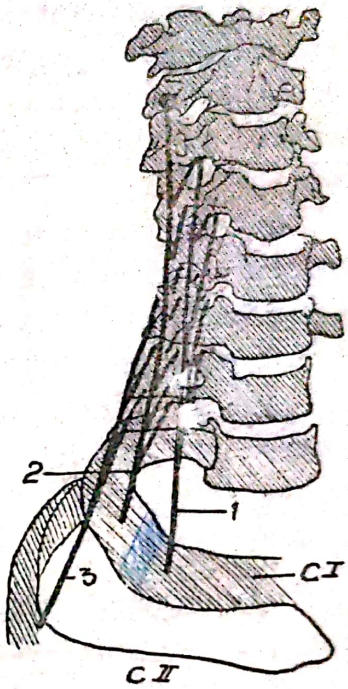

Fig. 101 . Schema muşchilor scaleni.

1- scalenul anterior
2- scalenul mijlociu
3- scalenul posterior

Scalenul posterior (m.scalenus posterior) se inseră în sus pe tuberculii posteriori ai apofizelor transverse a vertebrelor 4, 5, 6 cervicale, iar distal pe faţa supero-externă a celei de a doua coastă.

Muşchii scaleni sînt inervaţi de ramuri care provin din nervii cervicali şi plexul brahial (neuromer C_4-C_8 şi T_1.)

Acţiunea scalenilor este multiplă. Cînd punctul fix e pe coloana cervicală, ei ridică primele două coaste şi sînt inspiratori; dacă punctul fix este pe coaste, scalenii înclină capul şi gîtul de partea respectivă, imprimînd totodată o mişcare de rotaţie spre partea opusă.

2. Muşchii intertransversari ai gîtului (mm.intertransversarii cervicis,(fig. 1o2) reprezentaţi prin mici lame musculare patrulatere, sînt în număr de doi-unul anterior şi altul posterior, pentru fiecare spaţiu intertransversar.

Ei se inseră în sus pe marginea inferioară a apofizei transverse suprajacente, iar inferior, pe cele două buze ale şanţului apofizei transverse, delimitînd între ei un spaţiu triunghiular, prin care trec ramurile anterioare ale nervilor cervicali, artera vertebrală şi nervul vertebral. Sînt inervaţi de nervii cervicali la ieşirea lor din orificiul de conjugare, iar ca acţiune, înclină de partea lor coloana cervicală; cînd se contractă în acelaşi timp, transformă ansamblul vertebrelor cervicale într-o coloană rigidă.

3. Muşchiul drept lateral (m.rectus capitis lateralis) (fig.1o2) reprezintă de fapt primul intertransversar al gîtului, întins între apofiza transversă a atlasului şi apofiza jugulară a occipitalului. Este inervat de un filet provenit din ramul anterior al primului nerv cervical, iar acţiunea lui e aceeaşi ca şi a intertransversarilor.

III. Grupul muşchilor subhioidieni

In număr de 4, muşchii subhioidieni sînt aşezaţi înaintea viscerelor gîtului fiind dispuşi pe două planuri : omo-hioidianul şi sterno-cleido-hioidianul pe un plan superficial, sternotiroidianul şi tiro-hioidianul pe un plan profund. De obicei numele acestor muşchi arată şi inserţia lor (fig. 1o3).

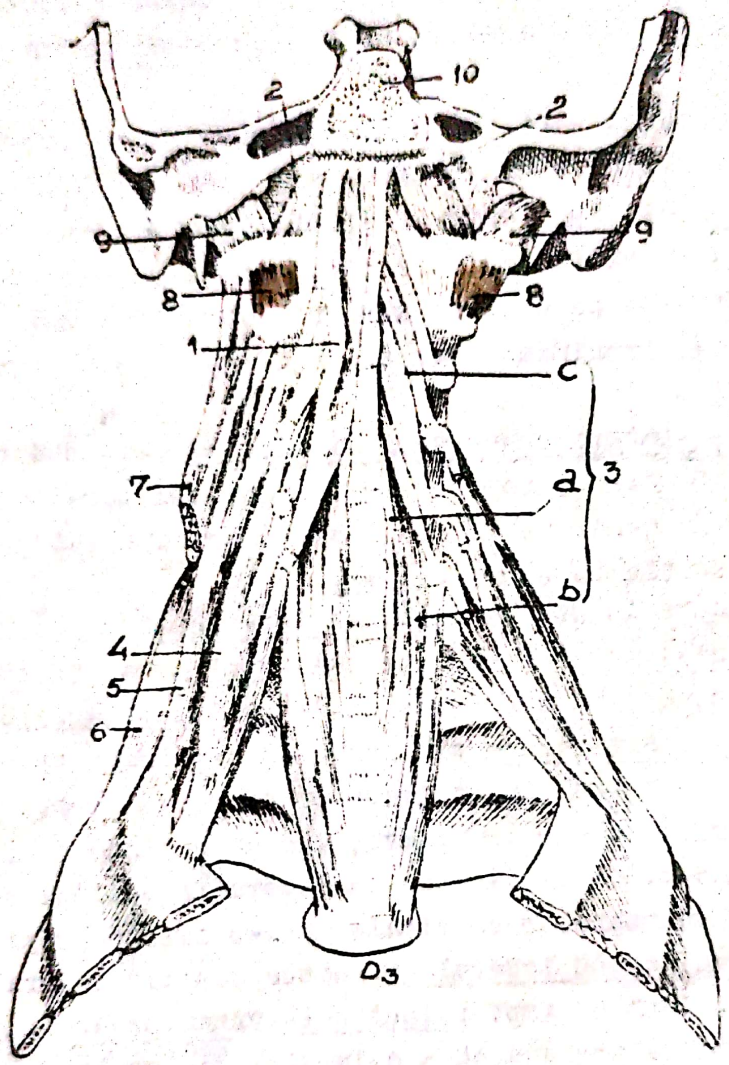

Fig. 102

Grupul muscular profund median (prevertebral) şi profund lateral (scalen).

1- M.marele drept anterior al capului
2- M.micul drept anterior al capului
3- M.lungul gîtului cu cele 3 fascicole a)longitudinal, b)oblic ascendent şi c) oblic descendent
4- M.scalen anterior
5- M.scalen mijlociu
6- M.scalen posterior
7- M.angular al omoplatului
8- M.intertransversari anteriori
9- M.drept lateral al capului
10-partea bazilară a osului occipital

Scanned with OKEN Scanner

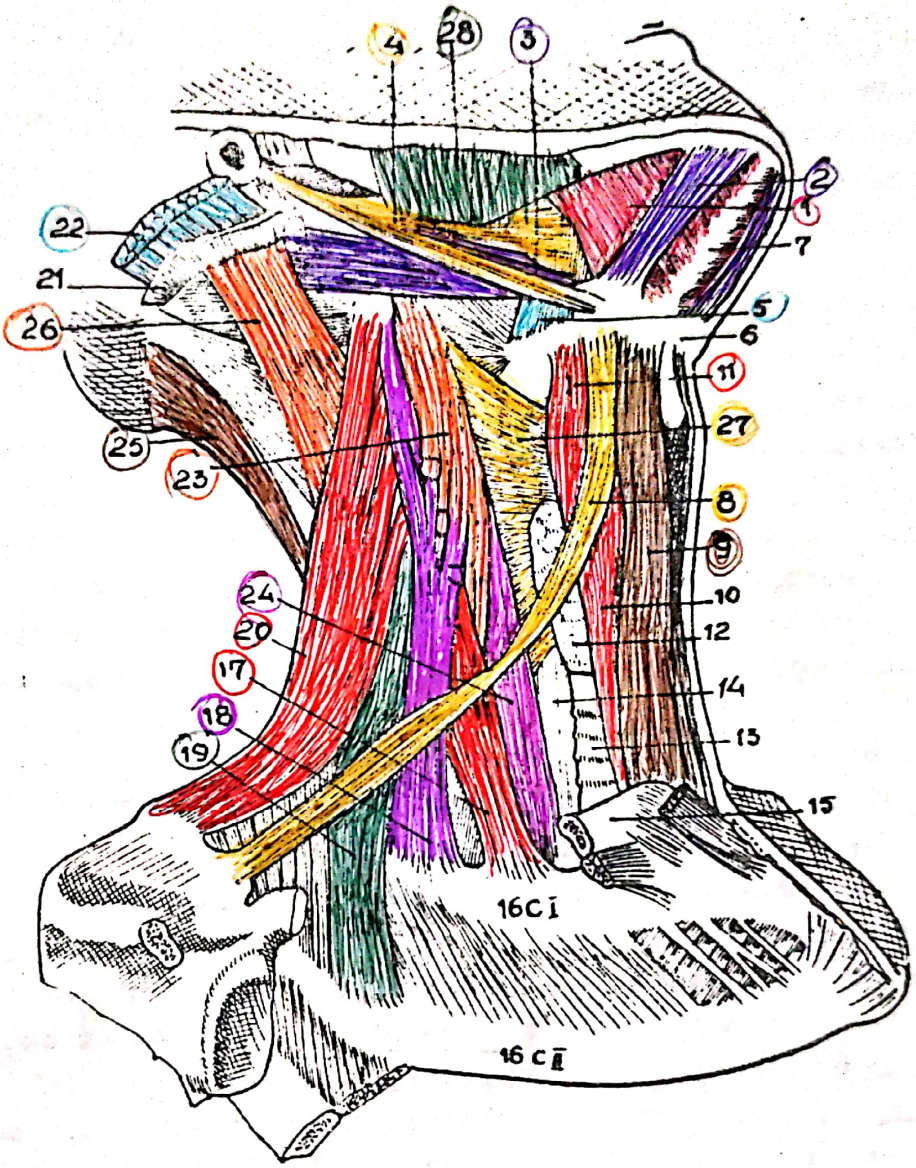

Fig. 103 . Muşchii regiunii anterioare a gîtului

1- M.milo-hioidian
2- M.digastric (burta anterioară)
3- M.digastric (burta posterioară)
4- M.stilo-hioidian
5- M.hio-glos
6- osul hioid
7- linia albă suprahioidiană
8- M.omo-hioidian
9- M.sterno-cleido-hioidian
10-M.sterno-tiroidian
11-M.tiro-hioidian
12-glanda tiroidă
13-traheea
14-esofagul
15-clavicula
16- coasta I şi a II-a
17- M.scalen anterior
18- M.scalen mijlociu
19- M.scalen posterior
20- M.angular
21- M.splenius capitis
22- M.sterno-cleido-mastoidian
23- M.marele drept ant.al capului
24- M.lungul gîtului
25- M.marele complex
26- M.micul complex
27- M.constrictor inf.al faringelui
28- M.maseter

1. Omo-hioidianul (m.omohyoideus) este un muşchi digastric alcătuit din două pîntece (segmente): unul posterior, altul anterior reunite printr-un tendon intermediar. Pîntecele posterior se inseră pe marginea superioară a omoplatului, intern de scobitura coracoidă, iar pîntecele anterior se termină pe marginea inferioară a osului hioid.

2. Sterno-cleido-hioidianul (m.sternohyoideus) îşi are originea pe faţa posterioară a manubriului sternal şi a extremităţii interne a claviculei iar prin celălalt capăt se fixează pe marginea inferioară a hioidului, înăuntrul inserţiei omo-hioidianului.

3. Sterno-tiroidianul (m.sternothyreoideus) situat îndărătul sterno-cleido-hioidianului, se inseră inferior pe faţa posterioară a manubriului sternal, precum şi pe primul cartilaj costal, iar superior, pe tuberculii tiroidieni de pe faţa antero-externă a cartilagiului tiroid şi pe creasta (linia oblică) ce-i reuneşte.

4. Tirohioidianul (m.thyrohyoideus) continuă pe sterno-tiroidian, pînă la hioid. El se inseră pe tuberculii cartilagiului tiroid şi creasta fibroasă dintre ei, iar superior, pe marginea inferioară a corpului şi a marelui corn a osului hioid.

Fiecare din aceşti muşchi subhioidieni, este învelit de o teacă proprie : aceste teci mai mult celuloase decît fibroase sînt o dependinţă a aponevrozei cervicale mijlocii. Toţi aceşti muşchi subhioidieni sînt inervaţi de ansa hipoglosului, cu excepţia tirohioidianului care primeşte un filet direct din trunchiul nervului hipoglos. Acţiunea muşchilor subhioidieni, luaţi în bloc, este aceea de a coborî osul hioid : primii doi au o acţiune directă asupra acestui os, iar ceilalţi doi prin intermediul laringelui. Acţionînd asupra hioidului, toţi aceşti muşchi ajută şi la coborîrea maxilarului inferior.

IV. Grupul muşchilor suprahioidieni

In număr de 4, muşchii suprahioidieni (fig.103) sînt dispuşi pe 3 planuri :

I - planul superficial constituit de muşchiul stilo-hioidian şi digastric;

II - planul mijlociu constituit de muşchiul milo-hioidian;

III - planul profund constituit din muşchiul genio-hioidian.

1. Stilo-hioidianul (m.stylohyoideus) se inseră pe apofiza stiloidă a temporalului şi se termină printr-o lamă tendinoasă pe faţa anterioară a corpului osului hioid. Puţin înainte de hioid, el se dedubleazâ formînd o butonieră prin care trece tendonul intermediar al digastricului.

2. Digastricul (m.digastricus) este constituit din 2 segmente cărnoase (burta post. şi burta ant.) reunite între ele printr-un tendon intermediar. Burta posterioară (venter posterior) se prinde pe şanţul digastric de pe faţa internă a apofizei mastoide; de aici merge în jos şi înainte şi se continuă cu un tendon care, după ce traverseazâ butoniera făcută de stilohioidian, formează burta anterioară (venter anterior) ce merge să se fixeze pe foseta digastrică a marginei inf. a mandibulei.

Tendonul intermediar este ataşat osului hioid, prin numeroase fibre tendinoase: unele merg să se fixeze pe hioid, altele se îndreaptă spre linia mediană, se încrucişează cu cele de partea opusă şi se confundă deasupra hioidului cu aponevroza cervicală superficială, pe care ele o întăresc, constituind expansiunea tendinoasă a digastricului, numită şi aponevroza interdigastrică (fig. 104).

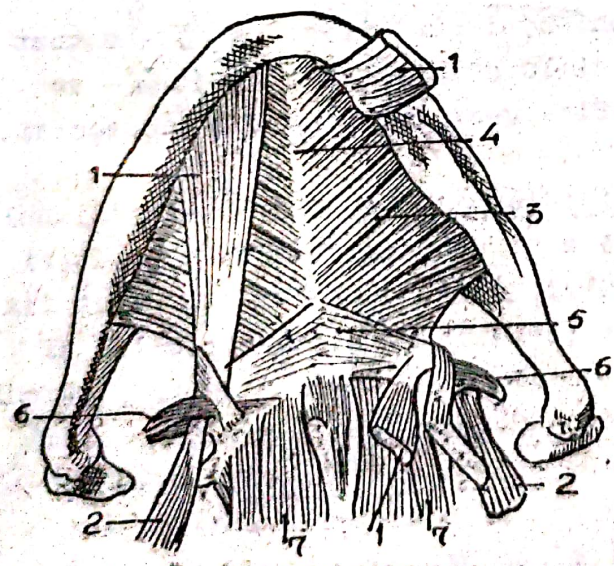

Fig. 104

Muşchi suprahioidieni
Burta ant.a m.digastric stg. a fost secţionată şi cele 2 lambouri musculare rabatate.

1- M.digastric (burta ant.)
2- M.digastric (burta post.)
3- M.milo-hioidian
4- rafeul m.milohioidian (linia albă suprahioidiană)
5- expansiunea tendinoasă a digastricului
6- M.stilohioidian
7- M.subhioidieni

3. Milo-hioidianul (m.mylohyoideus) este un muşchi lat, care se ataşează superior pe linia oblică internă a corpului mandibulei.

De acolo fibrele sale se îndreaptă oblic în jos şi înăuntru, spre linia mediană şi se inseră: cele anterioare şi mijlocii, pe un rafeu tendinos median, care merge de la simfiza mentonieră la osul hioid (linia albă suprahioidiană sau rafeul hio-mentonier), în timp ce fibrele posterioare se terminá pe faţa anterioará a corpului hioidului (fig. 105).

Fig. 105

Muşchiul milohioidian

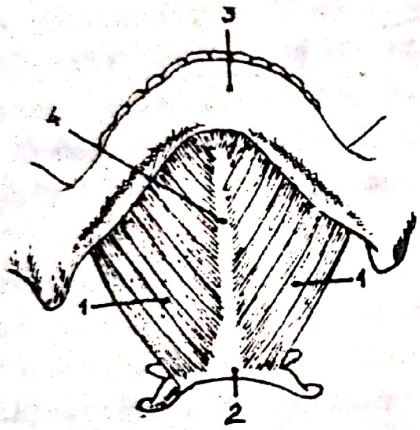

1- M.milohioidian,
2- osul hioid
3- mandibula
4- rafeul hio-mentonier

4. Genio-hioidianul (m.geniohyoideus) (fig. 106) - situat deasupra precedentului, la dreapta şi la stînga linie mediane - se inseră printr-o extremitate pe apofiza geni inferioará a mandibulei, iar terminal pe hioid.

Acţiunea muşchilor suprahioidieni. Muşchii genio-hioidianul, milo-hioidianul şi burta anterioará a digastricului sînt coborîtori ai mandibulei sau ridicători ai osului hioid, după cum iau punct fix pe unul din aceste două oase. Burta posterioará a digastricului şi stilo-hioidianul sînt ridicători ai hioidului. Muşchii suprahioidieni sînt inervaţi după cum urmează : burta posterioará a digastricului şi muşchiul stilo-hioidian de facial ; burta anterioará a digastricului şi milo-hioidianul de ramul mandibular al trigemenului, iar muşchiul genio-hioidianu de nervul hipoglos.

V. Grupul antero-lateral

Este format de un singur muşchi sterno-cleido-mastoidianul (m.sterno-cleido-mastoideus) (fig. 107).

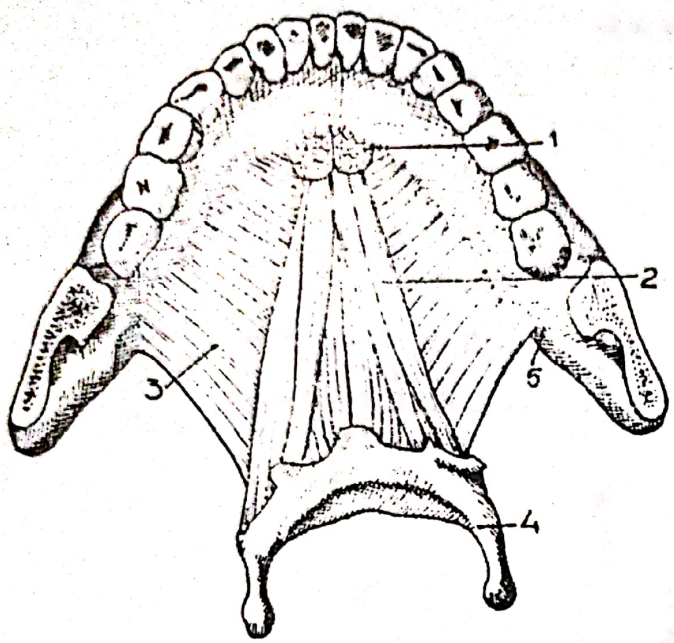

Fig. 106

Musculatura planşeului bucal

1- M.genioglos
2- M.geniohioidian
3- M.milohioidian
4- osul hioid
5- şanţul milohioidian al mandibulei

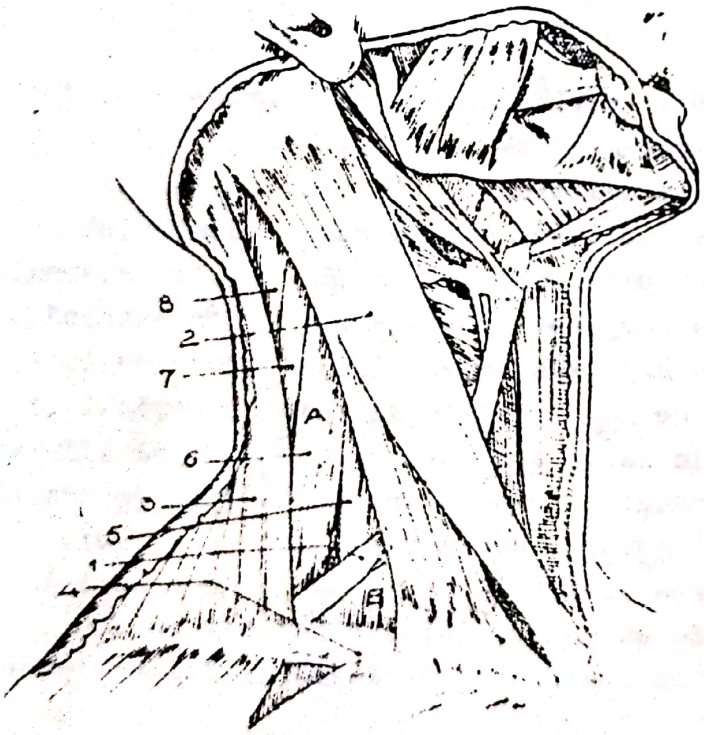

Fig.107
Muşchiul sterno-cleido-mastoidian

A- triunghiul omotrapezian
B- triunghiul omoclavicular

1- M.omohioidian
2- M.sterno-cleido-mastoidian
3- M.trapez
4- claviculă
5- M.scalen anterior
6- M.scalen mijlociu şi posterior
7- M.angular
8- M.splenius

Muşchiul sterno-cleido-mastoidian traversează în diagonală faţa laterală a gîtului. Inserţia inferioară se face pe faţa anterioară a manubriului sternal şi pe 1/4 internă a feţei superioare a

claviculei, prin 3 sau 4 capete numite : sterno-mastoidian, sterno-occipital, cleido-mastoidian şi cleido-occipital.(fig. 108).

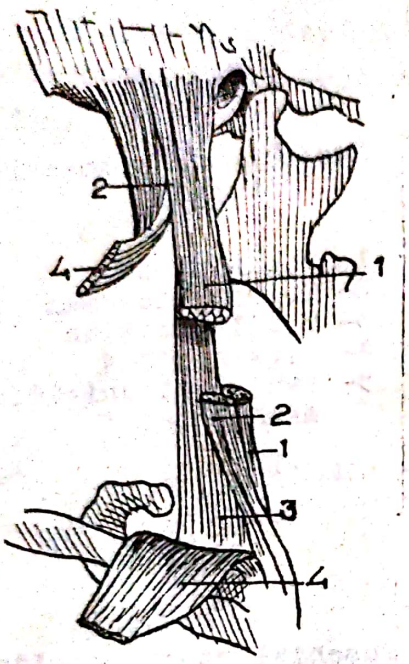

Fig. 108

Cele 4 capete ale m.sterno-cleido-mastoidian

1- capătul sterno-mastoidian
2- capătul sterno-occipital
3- capătul cleido-mastoidian
4- capatul cleido-occipital

In felul acesta muşchiul devine un sterno-cleido-mastoido-occipital (m.quadrigemen al capului) după unii autori.

Cele două capete sterno-mastoidian şi sterno-occipital sînt cel mai adesea confundate într-unul singur numit fasciculul sau capătul sterno-mastoido-occipital sau mai simplu capătul sternal. Inserţia superioară se face pe marginea anterioară şi faţa externă a apofizei mastoide şi pe cele 2/3 externe ale liniei curbe occipitale superioare. Este inervat de ramul extern al nervului spinal şi de plexul cervical profund, prin ramul anterior al celui de al III-lea nerv cervical. Ca acţiune, muşchiul sterno-cleido-mastoidian determină flexia, înclinarea laterală şi rotaţia de partea opusă a capului. Cînd acesta este întins pe spate, contracţia sterno-cleido-mastoidianului poate exagera mişcarea de extensie. Luînd punct fix pe cap, **sternocleidomastoidianul** ridică sternul şi coastele şi devine inspirator.

VI. Grupul muscular superficial

Grupul superficial sau supraaponevrotic al muşchilor anteriori ai gîtului, cuprinde, de fiecare parte, un singur muşchi, pielo-

sul gîtului, care a fost descris la capitolul mușchilor pieloși ai capului.

B. MUSCHII REGIUNII POSTERIOARE A GITULUI

Mușchii regiunii posterioare a gîtului sau mușchii cefei au rolul de a extinde capul și gîtul și se dispun pe 4 planuri:

I. Planul profund (fig.109/cuprinde :

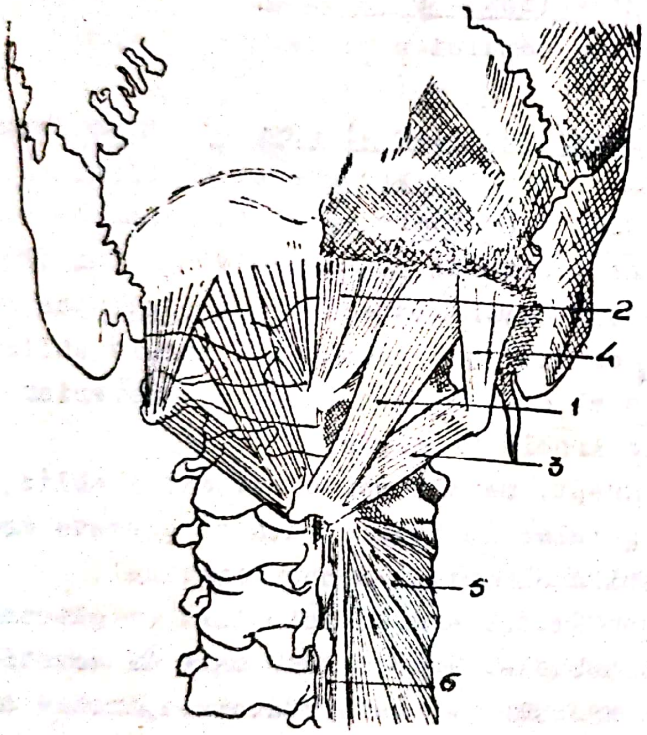

Fig.109

Mușchii cefei - planul profund

1- marele drept posterior
2- micul drept posterior
3- marele oblic
4- micul oblic
5- transversarul spinos
6- mușchii interspinoși

a) Mușchi întinși între atlas și axis sau atlas și axis la occipital: aceștia sînt : marele și micul drept posterior, marele și micul oblic.

b) Porțiunea cervicală a transversarului spinos.

c) Mușchii interspinoși.

1. Marele drept posterior al capului (m.rectus capitis posterior major) se inseră pe apofiza spinoasă a axisului, de unde fibrele sale se îndreaptă oblic superior și extern fixîndu-se pe linia curbă occipitală inferioară, în afara micului drept și pe amprenta rugoasă subjacentă a acestei linii.Cînd cei doi mușchi drepți se contractă simultan, ei întorc capul pe spate; în contracția unilaterală, el imprimă capului o triplă mișcare de extensie, înclinare

laterală şi rotaţie, ducînd faţa de partea sa.

2. Micul drept posterior al capului (m.rectus capitis posterior minor) îşi are originea pe tuberculul posterior al atlasului şi se termină pe 1/3 internă a liniei curbe occipitale inferioare şi pe porţiunea din occipital situată sub această linie, înăuntru muşchiului marele drept. Ca acţiune este extensor al capului.

3. Marele oblic sau oblicul inferior al capului (m.obliquus capitis inferior) uneşte apofiza spinoasă a axisului, cu apofiza transversă a atlasului. El imprimă capului o mişcare de rotaţie, care întoarce faţa de partea sa.

4. Micul oblic sau oblicul superior al capului (m.obliquus capitis superior) se întinde între apofiza transversă a atlasului şi 1/3 externă a liniei occipitale inferioare ca şi deasupra acestei linii, puţin superior şi lateral inserţiei proximale a marelui drept.

Inervaţia tuturor acestor muşchi este dată de ramul posterior al primului nerv cervical, cu excepţia muşchiului marele oblic, care primeşte un filet şi de la al doilea nerv cervical posterior sau marele nerv occipital a lui Arnold (fig.11o).

Intre muşchii marele drept, marele oblic şi micul oblic, se delimitează un spaţiu triunghiular în aria căruia se găseşte artera vertebrală şi ramul posterior al primului nerv cervical.

5. Transversarul spinos (m.transverso spinalis) se găseşte situat în fundul şanţurilor vertebrale. Fascicolele care îl constituie se întind de la apofizele transverse, la apofizele spinoase a 4 vertebre plasate deasupra inserţiei lor transversare.

6. Interspinoşii gîtului (m.interspinales) sînt muşchi mici dispuşi simetric, care se întind între apofizele spinoase a 2 vertebre cervicale vecine. La nivelul gîtului există 6 perechi, etajate de la axis la prima vertebră dorsală.

Ei sînt extensori ai coloanei vertebrale.

II. Planul complexilor (fig. 111 !

Acest plan cuprinde de fiecare parte a liniei mediene, 4 muşchi care, mergînd dinăuntru înafară sînt : marele complex, micul complex, transversarul gîtului şi partea cervicală a masei sacrolombare.

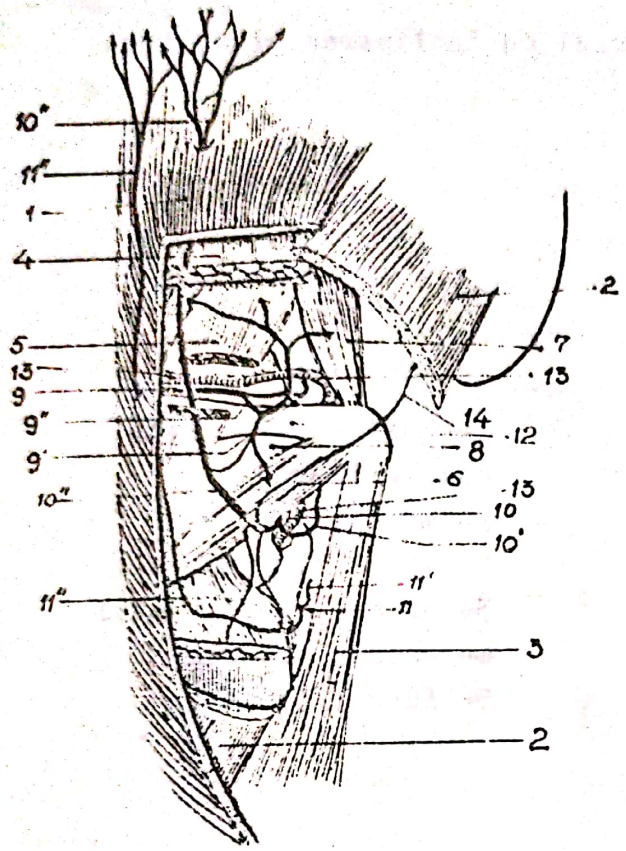

Fig. 110

Regiunea cefei : muşchi, vase, nervi.

1- M.trapez
2- M.splenius
3- M.angular
4- M.marele complex
5- M.marele drept posterior
6- M.marele oblic
7- M.micul oblic
8- triunghiul lui Tillaux
9- primul nerv cervical cu:
9' ramul anterior
9'' ramul posterior
1o-al 2-lea nerv cervical cu:
1o'ramul anterior
1o''ramul posterior (marele nerv suboccipital al lui Arnold)
11-al 3-lea nerv cervical cu:
11'ramul anterior
11''ramul posterior
12-atlas
13-artera vertebrală
14-nervul spleniusului

1. Marele complex (m.semispinalis capitis) se inseră inferior pe apofizele transverse ale primelor 5-6 vertebre toracale şi a ultimelor 4 vertebre cervicale, de unde fasciculele musculare iau un traiect ascendent şi se terminá pe occipital, în spaţiul dintre cele două linii curbe occipitale, în afara crestei occipitale externe. Adesea i se pot distinge marelui complex două părţi distincte: una internă numită şi muşchiul digastric al cefei (biventer cervicis) şi alta externă, mai voluminoasă, numită marele complex propriu-zis.

Ambele fascicule au pe traiectul lor o intersecţie tendinoasa.

2. Micul complex (m.longissimus capitis) situat în afara precedentului, se ataşează inferior pe apofizele transverse a ultimilor 4-5 vertebre cervicale şi adesea a primei dorsale, iar pe de altă parte, urcă vertical şi se fixează pe marginea posterioară a apofizei mastoide.

Ambii complexi sînt inervaţi de marele nerv occipital al lui Arnold şi de ramurile posterioare ale nervilor cervicali 3,4,5,

iar ca acţiune produc extensia capului cu înclinarea şi rotirea lui de partea respectivă.

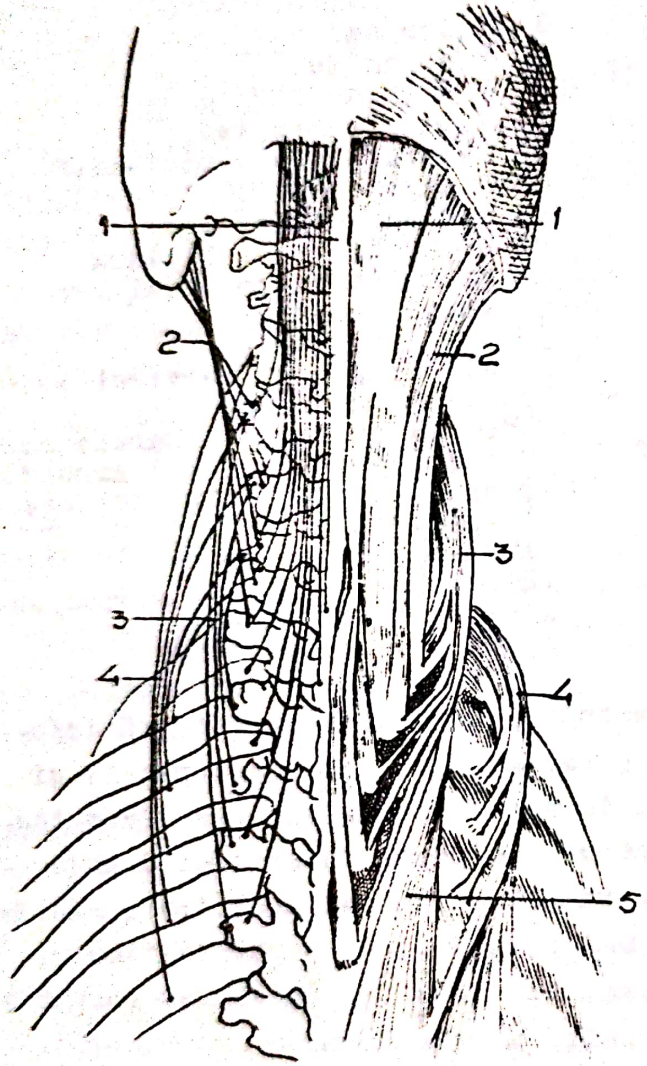

Fig. 111

Muşchii cefei: planul complexilor

1- marele complex
2- micul complex
3- transversarul gîtului
4- sacro-lombarul
5- lungul dorsal

3. Transversarul gîtului (m.longissimus cervicis) este situat în afara micului complex şi se întinde de la apofizele transverse a primelor 5 vertebre toracale, la tuberculii posteriori ai apofizelor trahsverse a ultimilor 5 cervicale. Este inervat de ramurile posterioare ale ultimilor nervi cervicali şi de primii nervi toracali. Este un extensor al coloanei cervicale pe care o şi înclină

de partea sa.

4. Partea cervicală a masei sacro-lombare (m.iliocostalis cervicis) este un corp muscular subțire, situat în afara transversarului gîtului și aparține mușchiului ilio-costal sau sacro-lombar. El se inseră pe de o parte pe marginea superioară a primelor 6 coaste, intern unghiului posterior, iar pe de altă parte pe tuberculii posteriori ai ultimilor 4 sau 5 vertebre cervicale. Are rol în extensia și înclinarea de partea sa a coloanei cervicale.

III. Planul spleniusului și angularului (fig.112)

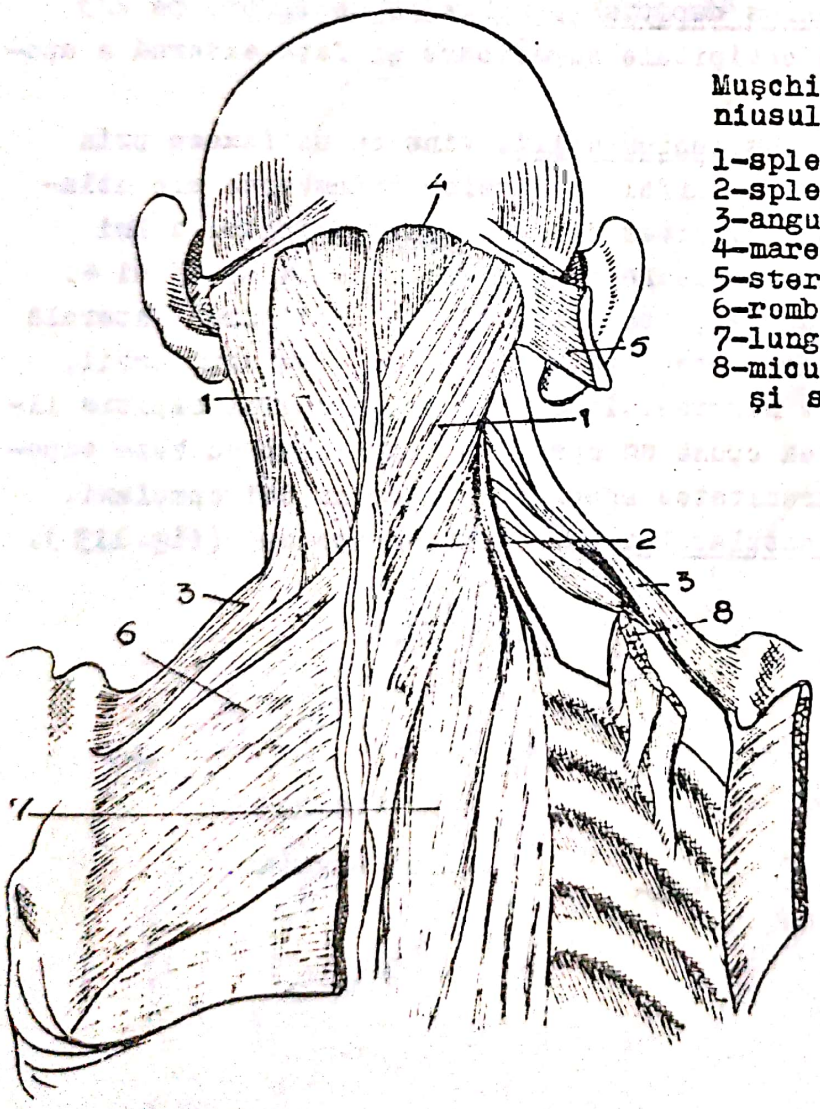

Fig. 112

Mușchii cefei: planul spleniusului și angularului

1-splenius capitis
2-splenius colli
3-angularul omoplatului
4-marele complex
5-sterno-cleido-mastoidian
6-romboidul
7-lungul dorsal
8-micul dințat posterior și superior

1. Splenius (m.splenius) este un muşchi larg, destul de gros, care ocupă toată înălţimea cefii şi a părţii superioare a spatelui. El se inseră inferior pe 1/2 inferioară a ligamentului cervical posterior, pe apofizele spinoase a celei de 7-a vertebră cervicală şi a primelor 4-5 dorsale, ca şi pe ligamentele interspinoase corespondente. De la această linie de inserţii mediane, spleniusul se dirijează obliq în sus şi în afară şi se împarte în două porţiuni:

- una internă, mai voluminoasă se îndreaptă spre cap de unde şi numele de splenius capitis şi merge să se insere pe 2/3 externe a liniei curbe occipitale superioare şi faţa externă a apofizei mastoide;

- alta externă, splenius colli, vine să se fixeze prin două lanşete distincte, pe vîrful apofizelor transverse ale atlasului şi axisului. Este inervat de nervul suboccipital a lui Arnold şi de ramurile posterioare ale nervilor cervicali 3 şi 4. Cînd se contractă unilateral, face extensia şi înclinarea laterală a capului, rotind faţa de aceeaşi parte; cînd se contractă ambii, răstoarnă capul înapoi. Marginea internă a spleniusului capitis limitează cu cea de partea opusă un spaţiu triunghiular, cu baza superios, în care apare extremitatea superioară a celor doi complexi.

2. Angularul omoplatului (m.levator scapulae) (fig. 113).

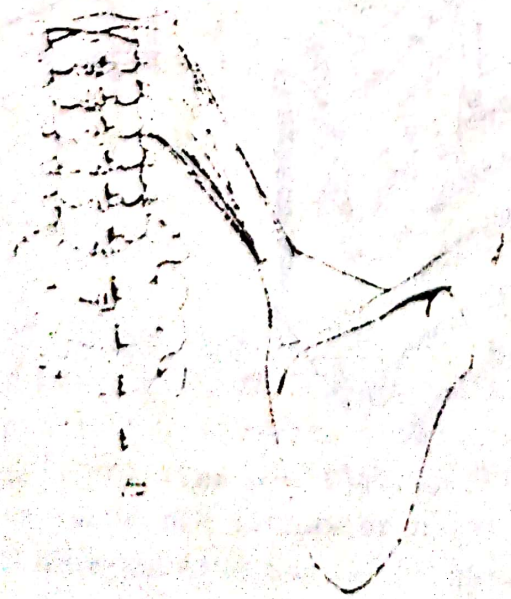

Fig. 113

Muşchiul angular

Muşchiul angular este aşezat înapoia spleniusului, se aşează inferior unghiului supero-intern al omoplatului şi părţii supraspinoase a marginii spinale a acestui os. El se divide în sus în 4-5 langhete musculare, care prin tot atîtea mici tendoane se fixeze pe tuberculii posteriori ai apofizelor transverse a primelor 4-5 vertebre cervicale. Este inervat de un ram posterior al plexului brahial, dar, şi de un filet din plexul cervical profund. Prin contracţia sa trage în sus unghiul supero-intern al omoplatului. Cînd punctul fix este pe omoplat, angularul înclină coloana cervicală de partea sa.

IV. Planul superficial (fig. 114)

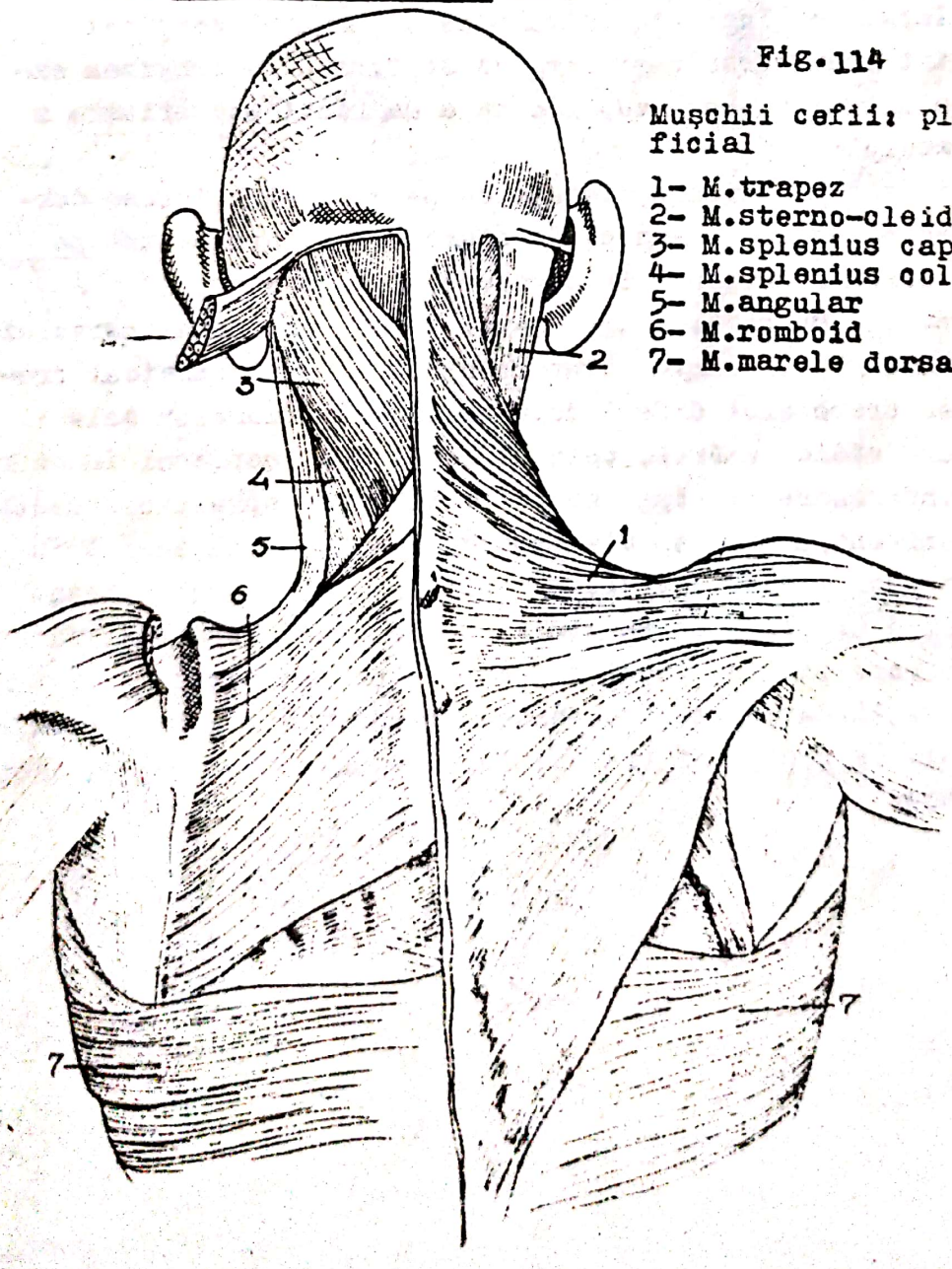

Fig. 114

Muşchii cefii: plan superficial

1- M.trapez
2- M.sterno-cleido-mastoidian
3- M.splenius capitis
4- M.splenius colli
5- M.angular
6- M.romboid
7- M.marele dorsal

Trapezul (m.trapezius), este un muşchi lat, de formă triunghiulară, alcătuind singur planul superficial al muşchilor spatelui şi cefii. Prin extremitatea lui internă (baza sa) se inseră pe 1/3 internă a liniei curbe superioare a occipitalului, pe protuberanţa occipitală externă, pe ligamentul cervical posterior şi pe apofiza spinoasă a celei de 7-a vertebră cervicală şi a primelor 1o dorsale. Inserţia externă se face pe claviculă, acromion şi spina omoplatului, dupa cum urmează :

- fibrele superioare ce vin de la occipital, se îndreaptă oblic în jos şi în afară şi se inseră pe 1/3 externă a marginii posterioare a claviculei ;

- fibrele mijlocii, cu origine pe ligamentul cervical posterior, sînt transversale şi merg să se fixeze pe marginea externă a acromionului şi buza superioară a marginii posterioare a spinei omoplatului;

- fibrele inferioare, plecate de pe apofize spinoase dorsale, se îndreaptă oblic în sus şi în afară şi se termină tot pe marginea posterioară a spinei, în porţiunea sa internă,

Inervaţia **muşchiului este dublă**; ramul extern al nervului spinal (perechea XI) şi nervul trapezului din plexul cervical profund. Acţiunea trapezului diferă după orientarea fibrelor sale : Cele superioare ridică umărul, cele mijlocii duc omoplatul înăuntru, iar fibrele inferioare îl trag înapoi şi înăuntru, spre linia mediană, dar, concomitent, produc şi mişcarea de basculă. Considerat în ansamblu, trapezul ridică umărul, apropiind omoplatul de coloana vertebrală. Cînd trapezul ia punct fix pe centura scapulară, fibrele sale superioare înclină capul de partea lor şi îi imprimă o mişcare de rotaţie, care întoarce faţa de partea opusă; fasciculele inferioare contribuie la ridicarea trunchiului, avînd astfel rol în acţiunea de cătărare.

FASCIILE GÎTULUI

Aponevrozele sau fasciile gîtului sînt planuri conjunctive anexate atît muşchilor cît şi viscerelor şi vaselor gîtului (fig.115)

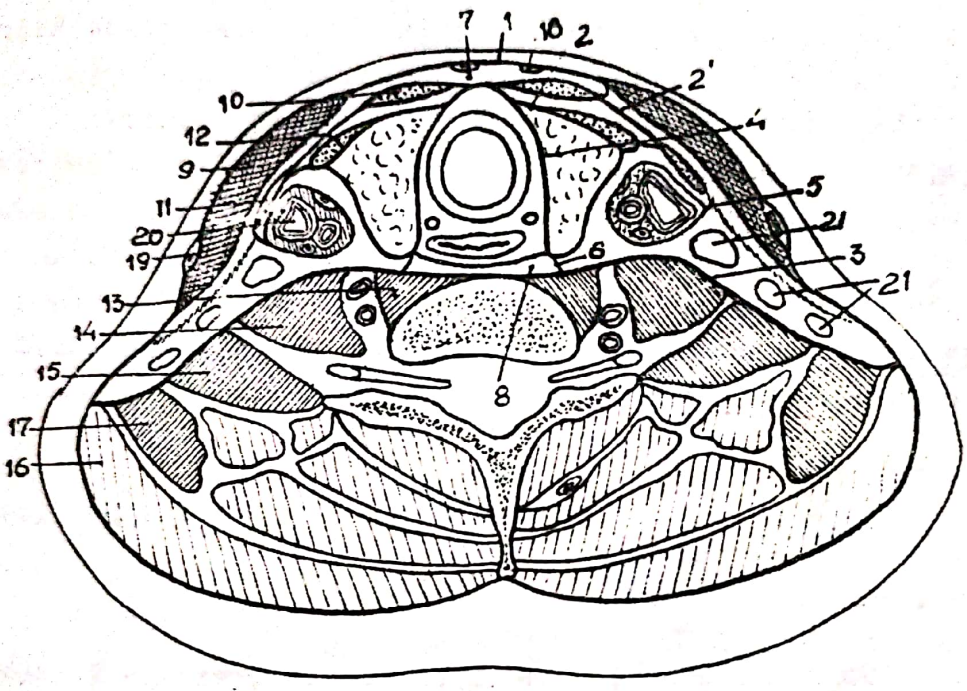

Fig. 115

Secţiune orizontală prin gît la nivelul vertebrei C_7 destinată să arate dispoziţia sistemului aponevrotic al gîtului.

1- aponevroza cervicală superficială
2- aponevroza cervicală mijlocie (lama profundă)
2' aponevroza cervicală mijlocie (lama superficială)
3- aponevroza cervicala profundă
4- teaca viscerală
5- teaca vasculară
6- septurile sagitale Charpy
7- spaţiul suprasternal
8- spaţiul retrovisceral (Henke)
9- M.sterno-cleido-mastoidian
10- M.sterno-cleido-hioidian
11- M.omo-hioidian
12- M.sterno-tiroidian
13- M.prevertebral
14- M.scalen anterior
15- M.scalen mijlociu şi posterior
16- M.trapez
17- M.angular.

Fasciile gîtului le distingem sub numele de :

1 - aponevroza cervicală superficială;
2 - aponevroza cervicala mijlocie;
3 - aponevroza cervicală profundă (prevertebrală);
4 - teaca viscerală;
5 - teaca vasculară.

Aponevroza cervicală superficială (lamina superficialis) este un manşon fibros, cilindric, care înconjură de jur împrejur tot gîtul, atît regiunea anterioară cît şi cea posterioară.

Plecată de la linia mediană anterioară, de la rafeul median, unde formează linia albă cervicală, ea se dirijează în afară spre marginea anterioară a muşchiului sterno-cleido-mastoidian, unde, dedublîndu-se, formează o teacă a acestui muşchi (fig.116), după care, la marginea posterioară a aceluiaşi muşchi, cele două foiţe reunindu-se, acopera triunghiul supraclavicular.

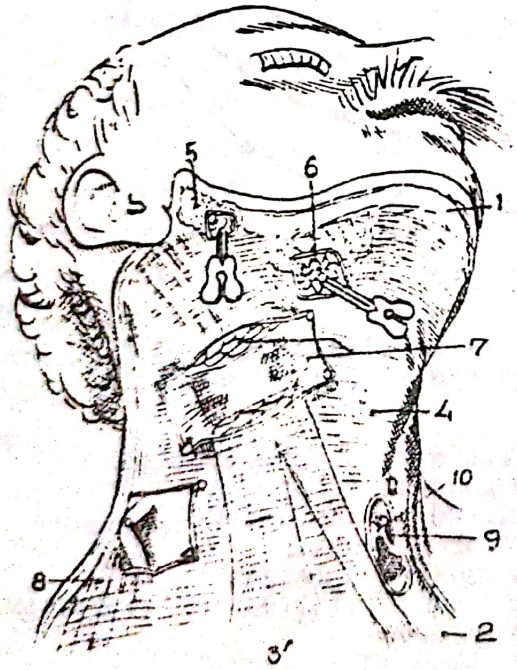

Fig. 116

Aponevroza cervicală superficială (vedere laterală).

1- mandibula
2- sternul
3- clavicula
4- aponevroza cervicală superficială,
5- glanda parotidă
6- glanda submaxilară
7- M.sterno-cleido-mastoidian, aponevroza sa fiind incizată şi lateralizată,
8- M.trapez
9- spaţiul suprasternal cu lo-venele jugulare anterioare

Ajunsă la trapez, aponevroza cervicală superficială se dedubleazâ din nou, formîndu-i o teacă acestuia, după care, în final, se fixează pe apofizele spinale ale vertebrelor cervicale şi prime-

lor toracale. Prin circumferinţa ei superioară, aponevroza cervicală superficială se inseră pe linia occipitală superioară, faţa externă a mastoidei, porţiunea cartilaginoasă a conductului auditiv extern, tuberculul zigomatic, aponevroza maseterină şi pe marginea inferioară a mandibulei. Inserţia inferioară se face pe marginea anterioară a furculiţei sternale şi a claviculei, pe acromion şi pe marginea posterioară a spinei omoplatului. Suprafaţa externă este în raport cu planurile supraaponevrotice : piele, ţesut celular subcutanat, pielosul gîtului, vasele şi nervii superficiali. Suprafaţa internă răspunde diferitelor organe din regiunea gîtului şi cefei. De pe această suprafaţă internă se desprind de fiecare parte, trei prelungiri : prelungirea laterală, prelungirea submaxilară şi prelungirea parotidiană.

- Prelungirea laterală este o lamă fibroasă intermusculară, care merge să se insere pe apofizele transverse ale vertebrelor cervicale, separînd în felul acesta regiunea anterioară a gîtului de regiunea retrovertebrală sau regiunea cefii. Unii autori consideră această prelungire laterală ca reprezentînd porţiunea externă a aponevrozei cervicale profunde.

- Prelungirea submaxilară răspunde regiunii suprahioidiene. Părăsind osul hioid, la care ea aderă, fascia cervicală se dedublează în două foiţe : una superficială care se îndreaptă spre marginea inferioară a mandibulei şi care nu este alta decît aponevroza cervicală superficială propriu-zisă şi o foiţă profundă sau (prelungirea submaxilară) foarte subţire, care trece înăuntrul glandei submaxilare acoperind faţa inferioară a muşchilor milo-hioidian şi hioglos, pînă la linia milo-hioidiană a mandibulei, unde se termină (fig.117).

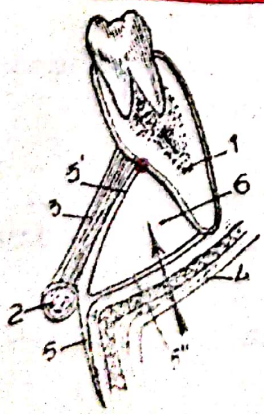

Fig. 117
Loja submaxilară

1- mandibula
2- osul hioid
3- M.milo-hioidian
4- pielea şi ţesutul celular subcutanat
5- aponevroza cervicală superficială dedublîndu-se la nivelul osului hioid şi formînd:
5' o foiţă profundă (prelungirea submaxilară) acoperind muşchiul milo-hioidian
5'' o foiţă superficială care merge la mandibulă
6- loja submaxilară .

Se delimitează între cele două foiţe, o lojă prismatică triunghiulară care cuprinde glanda submaxilară.

- Prelungirea parotidiană (fig. 118) este o dependinţă a aponevrozei cervicale superficiale care se detaşează din ea, în momentul unde această aponevroză părăseşte marginea anterioară a sterno-cleido-mastoidianului, pentru a se îndrepta spre marginea posterioară a mandibulei şi maseter.

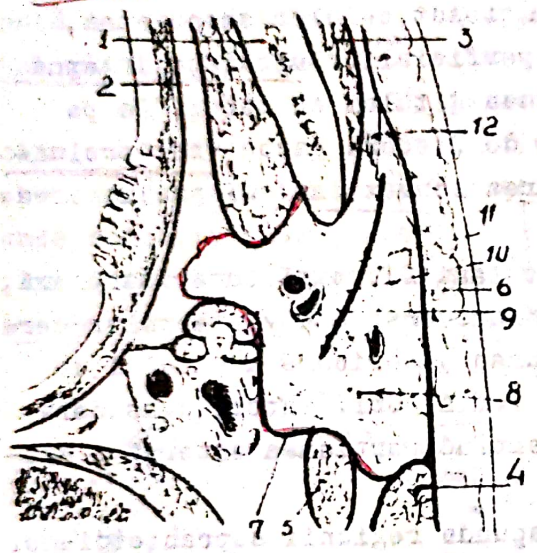

Fig. 118

Secţiune orizontală prin loja parotidiană.

1- ramura verticală a mandibulei
2- M.pterigoidian intern
3- M.maseter
4- M.sterno-cleido-mastoidian
5- burta posterioară a digastricului
6- aponevroza parotidiană superf.
7- aponevroza parotidiană profundă
8- glanda parotidă
9- nervul facial
10-vena jugulară externă
11-artera carotidă externă
12-prelungirea anterioară a glandei parotide cu canalul lui Stenon.

Pătrunzînd în profunzime, ea merge dinafară înăuntru, către faringe, acoperind succesiv : burta posterioară a digastricului, apofiza stiloidă, muşchii stilieni după care, căptuşeşte pterigoidianul intern şi se fixează pe marginea posterioară a ramurei mandibulei, fuzionînd cu fascia superficială fie direct, fie prin intermediul aponevrozei maseterine. Această prelungire delimitează cu fascia superficială loja parotidiană, pentru glanda cu acelaşi nume. Cele două loje, parotidiană şi submaxilară, sînt separate una de alta printr-o lamă fibroasă, ce uneşte marginea anterioară a sterno-cleido-mastoidianului cu unghiul maxilarului inferior (gonion) - numită septul interglandular sau bandeleta submaxilo-parotidiană.

- Aponevroza cervicală mijlocie (lamina pretrachealis)(fig 119, este o lamă fibroasă, anexată muşchilor subhioidieni, fiind formată din 2 foiţe : - foiţa superficială se întinde de la un omo-hioidian

la celălalt, formînd teci mușchilor omo-hioidian și sterno-cleido-hioidian. In sus, ea se inseră pe osul hioid, iar inferior, se fixează pe marginea posterioară a furculiței sternale și a claviculei;

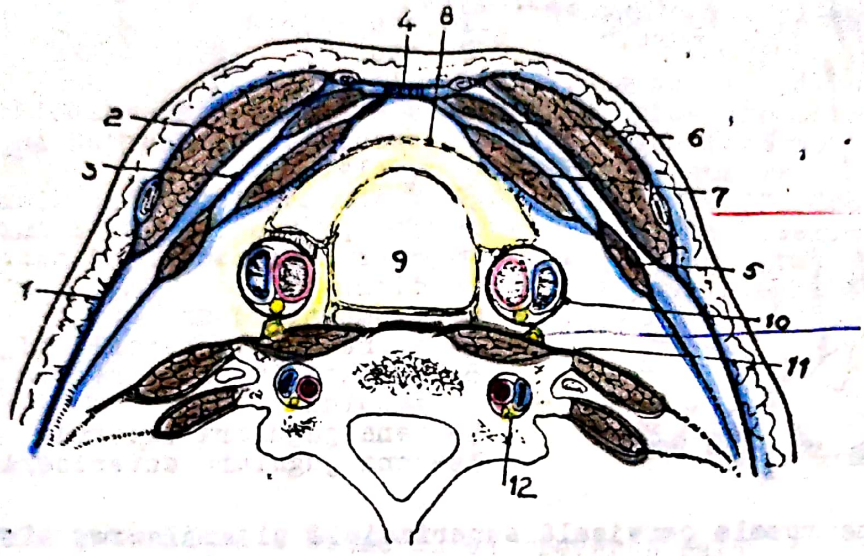

Fig. 119

Secțiune transversală prin gît la nivelul lui C_6

1- aponevroza cervicală superficială
2- M.sterno-cleido-mastoidian
3- aponevroza cervicală mijlocie
4- linia albă subhioidiană
5- M.omo-hioidian
6- M.sterno-cleido-hioidian
7- M.sterno-tiroidian
8- teaca viscerală peritiroidian
9- traheea
10- pachetul vasculo-nervos al gîtului
11- aponevroza cervicală profundă
12- vasele vertebrale și nervul vertebral

- foița profundă, mai subțire, formează teci mușchilor sterno-tiroidian și tiro-hioidian (fig.120). La nivelul inserțiilor sale toracice, aponevroza cervicală mijlocie trimite prelungiri pe toate vasele mari de la baza gîtului (vena jugulară internă, vena subclaviculară, trunchiul brahiocefalic), dispoziție de o mare importanță fiziologică, căci, datorită acestor expansiuni, venele sînt menținute deschise în timpul inspirului, favorizînd astfel circulația venoasă de retur a capului și gîtului. Dezavantajul lor constă în aceea că în plagiile accidentale de la baza gîtului, venele rămîn

deschise, favorizînd intrarea aerului şi producerea emboliei gazoase, situaţie aproape totdeauna fatală.

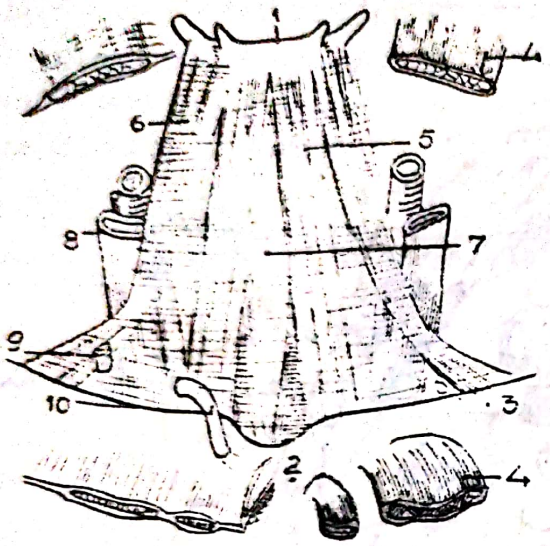

Fig. 120
Aponevroza cervicală mijlocie

1- osul hioid
2- sternul
3- clavicula
4- M.sterno-cleido-mastoidian întecuit de aponevroza superficială,
5- M.sterno-cleido-hioidian avînd în spatele lui cei 2 muşchi : sterno-tiroidian şi tiro-hioidian,
6- M.omo-hioidian
7- aponevroza cervicală mijlocie
8- pachetul vasculo-nervos al gîtului
9- vena jugulară externă
lo-vena jugulară anterioară

Aponevrozele cervicală superficială şi mijlocie, sînt unite pe linia **sagitală, formînd** un fel de rafeu median, care merge de la hioid la **stern, numit linia albă** subhioidiană. Fuzionate în partea lor superioară, **cele două fascii** cervicale (superficială şi mijlocie) se dedublează la **nivelul inserţiilor** inferioare, pentru a se insera pe buzele anterioară şi posterioară ale marginii superioare a manubriului sternal. Spaţiul triunghiular cuprins între cele două lame aponevrotice, numit spaţiul suprasternal a lui Gruber, conţine într-o atmosferă grăsoasă, 2-3 ganglioni limfatici, venele jugulare anterioare şi anastomoza transversală, care le uneşte (fig. 121).

Spaţiul suprasternal trimite lateral, pe o profunzime de 1-3 cm în spatele sterno-cleido-mastoidianului, cîte o prelungire numită diverticulul sau fundul de sac a lui Gruber, în care pătrunde segmentul orizontal al venei jugulare anterioare corespondente.

4- Aponevroza cervicală profundă (lamina prevertebralis) este o lamă patrulateră, care se etalează înaintea muşchilor prevertebrali, fixîndu-se superior pe apofiza bazilară a occipitalului; lateral pe apofizele transverse ale vertebrelor cervicale, continuîndu-se cu aponevroza care acoperă scalenul anterior şi prin intermediul ei cu

aponevroza cervicală superficială ; inferior ea se subţiază treptat pînă în dreptul vertebrei a 3-a toracale, unde se pierde în ţesutul celular al mediastinului posterior.

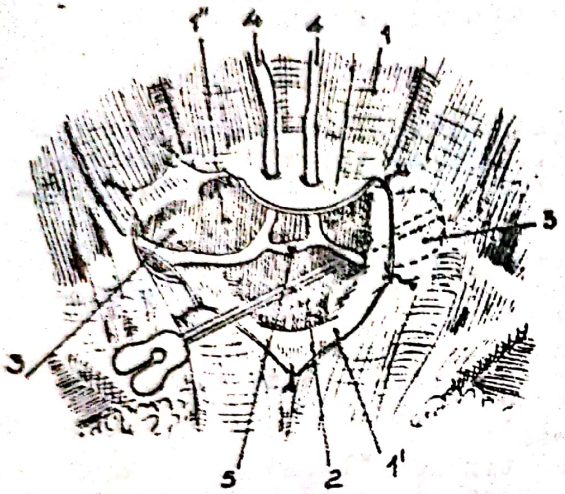

Fig. 121

Spaţiul suprasternal şi venele jugulare anterioare.

1- aponevroza cervicală superficială
1' foiţa de dedublare anterioară
1" foiţa de dedublare posterioară
2- spaţiul suprasternal
3- fundul de sac a lui Gruber
4- venele jugulare anterioare
5- anastomoza transversă dintre cele două vene jugulare anterioare.

Faţa anterioară a aponevrozei prevertebrale vine în raport pe linia mediană cu faringele şi esofagul, de care este separată prin spaţiul retro-faringo-esofagian, ocupat de o pătură de ţesut celular lax. Lateral răspunde pachetului vasculo-nervos al gîtului şi simpaticului cervical, care este fixat pe ea şi nu poate fi deplasat decît în segmentul superior. Faţa posterioară a aponevrozei acoperă muşchii prevertebrali, cărora le formează teci celulare învelitoare.

Teaca viscerală

Intre fascia cervicală mijlocie şi cea profundă se află o membrană adventicială numită teaca viscerală, care reprezintă tasări de ţesut conjunctiv în jurul viscerelor gîtului : faringe, laringe, trahee, esofag şi glanda tiroidă. Pe faringe, teaca viscerală acoperă muşchii constrictori şi ia numele de aponevroză perifaringiană. Din partea anterioară a tecii viscerale, de la nivelul marginii inferioare a istmului tiroidian, se detaşează o expansiune care însoţeşte venele tiroidiene inferioare, înconjoară trunchiul venos brahiocefalic stîng şi se prelungeşte pînă la pericard. Este aşa numita la-

mă tiro-pericardică. Intre ea şi pericard pe de o parte, foiţa profundă a aponevrozei mijlocii şi ligamentul sterno-pericardic superior, pe de o parte, se delimitează loja timusului ocupată de această glandă sau de vestigiile ei adipoase la adult (fig.122) .

Fig. 122

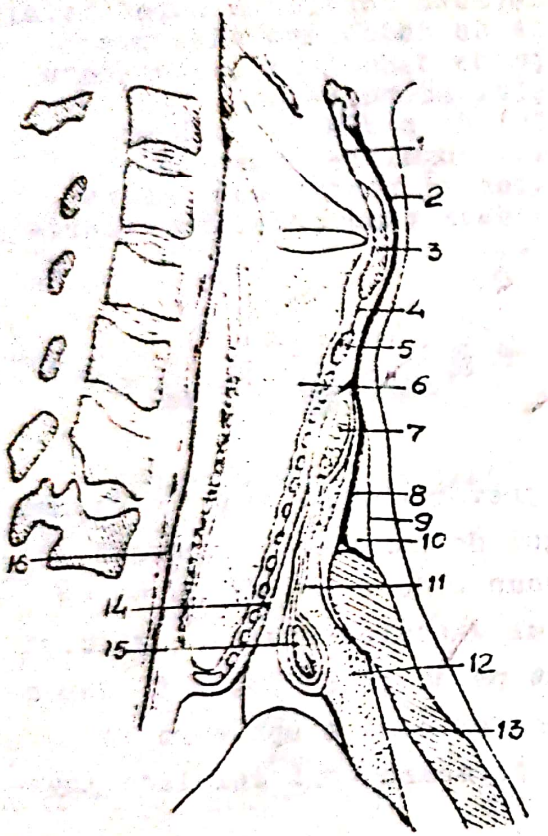

Secţiune verticală, antero-posterioară şi mediană a părţii anterioare a gîtului, arătînd dispoziţia aponevrozelor.

1- membrana tiro-hioidiană
2- aponevroza superficială şi mijlocie reunite
3- cartilagiul tiroid
4- membrana crico-tiroidiană
5- cartilagiul cricoid
6- traheea
7- glanda tiroidă (istm)
8- aponevroza mijlocie (lama superficială),
9- aponevroza cervicală superficială
10-spaţiul suprasternal
11-lama tiro-pericardică
12-loja timusului
13-ligamentul sterno-pericardic sup.
14-teaca viscerală
15-trunchiul brahio-cefalic venos stg.
16-esofagul

De asemenea, de la faţa posterioară a tecii viscerale, pornesc două cloazoane cu direcţie antero-posterioară , care o fixează pe aponevroza prevertebrală şi pe tuberculii anteriori ai apofizelor transverse cervicale; sînt septurile sagitale ale lui Charpy, care formează pereţii laterali ai spaţiului retrovisceral sau retro-faringo-esofagian a lui Henke. Graţie acestui spaţiu şi a ţesutului conjunctiv lax de acolo viscerele pot să alunece în sus sau în jos, în timpul mişcărilor gîtului, deglutiţiei şi respiraţiei.

Teaca vasculară

Pachetul vasculo-nervos al gîtului format din artera caro-

tidă, vena jugulara interna si nervul vag, este conţinut într-o teacă fibroasă comună numită teaca vasculară ; ea cuprinde, în acelaşi timp şi învelişurile celuloase separate pentru fiecare element în parte. De asemenea, fine cloazoane conjunctive separă unele de altele artera, vena şi nervul (septul lui Langenbec). Amintim de asemenea faptul că teaca vasculară trimite prelungiri transversale către aponevroza cervicală mijlocie (fascia cervicală transversală Sébileau) ce menţin venele deschise în timpul mişcarilor respiratorii.

ARTICULATIA TEMPORO-MANDIBULARA

(articulatio temporo-mandibularis)

Articulaţia temporo-mandibulară este singura articulaţie mobilă a capului, stabilind legătura între mandibulă şi baza craniului. Este o diartrozã bicondiliană şi reprezintă sediul tuturor mişcărilor masticatorii. Vom studia în cadrul acestei articulaţii, suprafeţele articulare, meniscul interarticular, mijloacele de unire (capsula şi ligamentele) sinoviala, vascularizaţia, inervaţia şi mişcările.

Suprafeţele articulare sînt reprezentate pe de o parte de cavitatea glenoidă şi condilul temporalului, iar pe de altă parte de condilul mandibulei. Condilul mandibulei este o proieminenţa osoasă, elipsoidă cu axul longitudinal de 2o mm şi axul antero-posterior de 7-8 mm, dirijată oblic dinafară înăuntru şi dinainte înapoi, astfel că marele axe prelungite s-ar întîlni înaintea găurii occipitale. Fiecare condil este convex atît în sens transversal cît şi în sens antero-posterior şi prezintă 2 versanţi - unul anterior şi altul posterior -, separaţi printr-o creastă transversala. Numai versantul anterior şi creasta constituie suprafaţa articulară a condilului mandibular fiind tapetate de un strat de fibrocartilagiu, mai gros în porţiunea mijlocie ; versantul posterior nu face parte din articulaţie şi nu este acoperit de fibrocartilagii.

Suprafaţa temporală se prezintă o cavitate glenoida ovalara cu marele ax dirijat ca şi condilul mandibulei. Ea este împarţită prin scizura lui Glasser într-un segment anterior preglaserian ce ţine de la solzul temporalului şi un segment posterior retroglase-

rian, extraarticular, ţinînd de osul timpanic şi care formează aici peretele anterior al conductului auditiv extern. Condilul temporal este reprezentat de rădăcina transversă a zigomei ce apare ca o proieminenţă aproape trahsversală, aşezată la partea anterioară a cavităţii glenoide şi prezentînd o suprafaţă convexă antero-posterior şi uşor concavă transversal.

Segmentul preglaserian intraarticular al acestei cavităţi glenoide nu are cartilagiu şi este acoperit de un strat de periost foarte aderent la os, iar condilul temporalului este tapetat de un fibrocartilagiu. Aceste suprafeţe articulare necorespunzătoare, fiindcă ambele porţiuni articulare sînt oarecum condiliene,vor fi armonizate printr-un fibrocartilagiu dispus între cele două suprafeţe numit menisc interarticular (fig.123).

Fig. 123

Articulaţia temporo-mandibulară (secţiune verticală şi antero-posterioară).

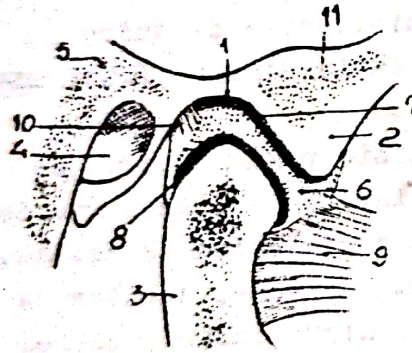

1- cavitate glenoidă
2- condilul temporal
3- condilul mandibulei
4- conductul auditiv extern
5- osul timpanal
6- meniscul articular
7- cavitatea menisco-temporală
8- cavitatea menisco-mandibulară
9- M.pterigoidian extern
10-frîul meniscal posterior
11-apofiza zigomatică

Discul interarticular mai gros la periferie şi mai subţire la centru, unde în anumite cazuri poate fi perforat, merită acest nume pentru că în parte articulaţia în 2 segmente : menisco-mandibular şi menisco-temporal. El are forma unei lentile biconcave cu un contur eliptic prezentînd o faţă inferioară concavă, ce se mulează pe versantul anterior şi creasta condilului mandibular şi o faţă superioară concavă, în segmentul anterior, unde se mulează pe condilul temporal, convexă în segmentul posterior, unde corespunde porţiunii anterioare a glenei. Extremităţile se îndoaie spre condilul mandibulei şi se fixează pe el aşa că meniscul articular este ataşat osului cel mai mobil, cu care se mişcă în timpul mişcării principale. Mijloacele de unire care au rolul de a menţine în con-

tant suprafeţele articulare sînt reprezentate de capsulă, două ligamente laterale şi o serie de formaţii fibroase accesorii.

Capsula articulară este destul de laxă şi prezintă o inserţie superioară, pe marginea anterioară a condilului temporal, înapoi în fundul cavităţii glenoide, înaintea scizurii lui Glasser, în afară pe tuberculul şi rădăcina longitudinală a zigomei şi înăuntru pe spina sfenoidului ; o inserţie inferioară pe colul mandibulei imediat lîngă cartilagiul articular înainte, la 4-5 mm depărtare pe faţa posterioară. Faţa interioară aderă circumferinţei discului şi astfel împarte articulaţia în două : supra şi submeniscală.

Fibrele longitudinale ale capsulei se împart în fibre scurte, cu inserţia pe menisc şi fibre lungi, care merg de la temporal la mandibulă. La partea anterioară, dă inserţie unor fibre din pterigoidianul extern, iar la partea posterioară unor fascicule de fibre elastice ce pleacă de la nivelul scizurii lui Glasser şi vin să se insere pe faţa posterioară a capsulei, pe menisc şi pe colul mandibulei (frîul meniscal posterior) şi care ar avea rostul să limiteze mişcarea înainte a condilului şi a meniscului şi să-l aducă înapoi, după încetarea mişcării. Capsula articulară este întărită de două feluri de ligamente : ligamente adevărate şi ligamente accesorii numite şi ligamente la distanţă. Ligamentele adevărate sînt două :

- ligamentul lateral extern (fig. 124) se inseră sus pe tuberculul zigomatic şi pe rădăcina longitudinală, se îndreaptă oblic în jos şi înapoi, şi se prinde pe faţa postero-externă a colului condilului mandibulei. Este cel mai puternic ligament al articulaţiei. El limitează în special mişcarea îndărăt a colului mandibular;



Fig. 124 .Ligamentul lateral extern al articulaţiei temporo-mandibulare

- ligamentul lateral intern (fig. 125) este subţire, slab şi se întinde de la marginea internă a cavităţii glenoide pînă la partea posterioară şi internă a colului mandibulei. Ligamentele la distanţă au rol mic în mecanica articula-

ră, sînt în număr de trei şi toate sînt situate pe partea internă a articulaţiei.

Fig. 125

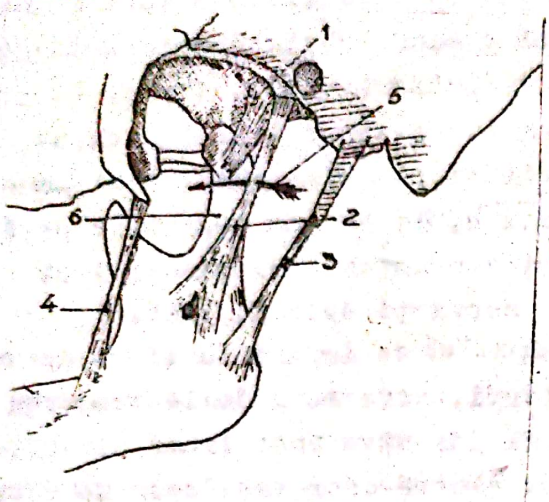

Ligamentul lateral intern al articulaţiei temporo-mandibulare.

1- ligamentul lateral intern
2- ligamentul sfeno-maxilar
3- ligamentul stilo-maxilar
4- ligamentul pterigo-maxilar
5- butoniera lui Juvara
6- condilul mandibulei

- ligamentul sfeno-mandibular merge de la faţa externă a spinei sfenoidului şi de la partea cea mai internă a scizurii lui Glasser, printre cei doi muşchi pterigoidieni, pînă la spina lui Spix şi la faţa internă a mandibulei, închizînd cu mandibula un spaţiu - butoniera lui Juvara - prin care trece pachetul maxilarei interne : artera, vena şi nervul auriculo-temporal.

Unii autori (Rouvière şi Paturet) consideră acest ligament numai o întărire a părţii extrene a aponevrozei interpterigoidiene. Juvara a descris şi ligamentul timpano-mandibular; o lamă fibroasă inserată sus pe osul timpanal (pe versantul posterior al scizurii lui Glasser) iar jos pe versantul intern al marginei posterioare a ramurii montante, la nivelul unei linii orizontale ce ar trece prin baza spinei lui Spix. E situat pe un plan posterior şi este în raport cu ligamentul sfeno-mandibular. Acest ligament reprezintă partea postero-externă a aponevrozei interpterigoidiene şi este dificil de individualizat ;

- ligamentul stilo-mandibular merge de la vîrful apofizei stiloide pînă la partea inferioară a marginei posterioare a ramurei urcătoare a mandibulei, puţin deasupra gonionului;

- ligamentul pterigo-mandibular numit şi aponevroza buccinato-faringiană, se întinde de la cîrligul pterigoidian, pînă la

linia milo-hioidiană de pe mandibulă.) Pe el se inseră buccinatorul înainte, iar înapoi, constrictorul superior al faringelui; este deci o intersecţie aponevrotică între cei doi muşchi şi limitează mişcările de coborîre ale mandibulei.(fig. 126).

Sinoviala căptuşeşte cele două cavităţi mandibulo-meniscală şi menisco-temporală, care sînt izolate, dar uneori pot comunica printr-o spărtură a meniscului articular, aşa cum am menţionat mai sus.

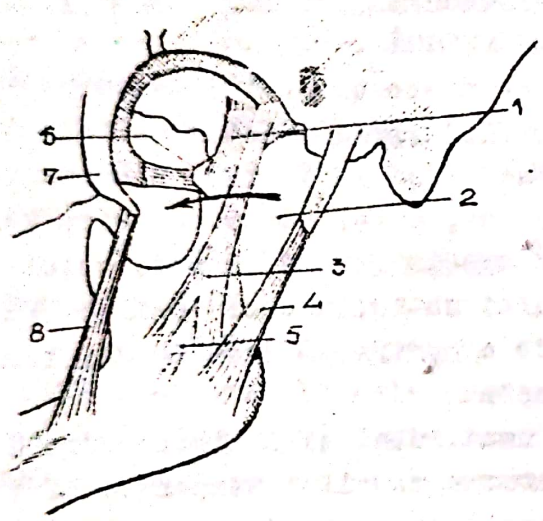

Fig. 126

Articulaţia temporo-mandibulară
Ligamente accesorii

1- ligamentul lateral intern
2- butonniera lui Juvara
3- ligamentul sfeno-maxilar
4- ligamentul stilo-maxilar
5- spina lui Spix
6- condilul mandibulei
7- apofiza pterigoidă
8- ligamentul pterigo-maxilar

Vascularizaţia

Arterele articulaţiei temporo-mandibulare provin din ramurile carotidei externe : temporala superficială, maxilara internă, auriculara posterioară, faciala şi faringiana ascendentă.

Venele însoţesc arterele şi ajung în final în sistemul jugular.

Limfaticele se drenează spre ganglionii preauriculari, intraparotidieni ş. ai lanţului jugularei interne.

Inervaţia

Filetele nervoase ale articulaţiei temporo-mandibulare provin din : trigemen, prin ramurile maseterin, auriculo-temporal şi temporal profund posterior.

Mişcările articulaţiei temporo-mandibulare (fig. 127)

Cele două articulaţii temporo-mandibulare funcţionează simultan, Mandibula prezintă următoarele mişcări:

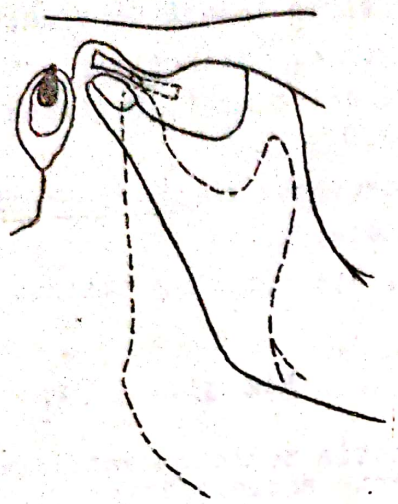

Fig. 127. Mişcările articulaţiei tempero-mandibulare.

- mişcări de coborîre şi ridicare, ce corespund închiderii şi deschiderii gurii;

- mişcări de propulsie şi retropulsie (de proiecţie înainte şi înapoi);

- mişcări de lateralitate sau diducţie.

Mişcările de coborîre şi ridicare se execută în jurul unui ax transversal ce trece orizontal deasupra spinei lui Spix; prin acest ax, colul şi bărbia se mişcă în acelaşi timp, dar în sens invers, astfel că atunci cînd bărbia coboară în jos şi înapoi, colul mandibulei se deplasează înainte. Mişcarea de coborîre se face în doi timpi suprapuşi:

- în primul timp, condilul mandibulei şi meniscul fixaţi unul de altul, alunecă dinapoi înainte pe condilul temporalului ; această mişcare se efectuează prin contracţia pterigoidianului extern;

- în al doilea timp meniscul este oprit iar condilul mandibulei tras în continuare de pterigoidianul extern, îşi continuă mişcarea alunecînd dinapoi înainte pe faţa inferioară a meniscului. Mişcarea de ridicare, urmează acelaşi mecanism în sens invers adică întîi de face mişcarea în articulaţia menisco-mandibulară şi apoi în cea menisco-temporală, meniscul şi condilul mandibulei revenind la nivelul glenei temporale.

Mişcările de proiecţie înainte, duc arcadele dentare inferioare înainte, pe cele superioare depăşindu-le cu 3-5 mm (opistodonţie), iar condilii mandibulei trec înainte pe condilii temporali, iar prin mişcarea înapoi (retropulsie) revin la starea de repaus. Aceste mişcări se execută în etajul menisco-temporal al articulaţiei.

Mişcările de lateralitate (diducţie) sînt mişcări de fre-

care transversală a molarilor inferiori pe cei superiori. In timpul acestei mişcări, un condil serveşte de punct fix, învîrtindu-se în loc, iar celălalt trece înainte, sub condilul temporal, împingînd astfel mandibula de partea opusă a condilului mobil. Mişcarea de diducţie făcîndu-se cînd la dreapta, cînd la stînga, se înţelege că cei doi condili vor îndeplini, pe rînd rolul de pivot. Aceste mişcări sînt posibile datorită elementelor dinamice ale acestei articulaţii : muşchii motori, masticatori.

Muşchii motori ai articulaţiei tempero-mandibulare sînt :

1. Ridicători ai mandibulei : temporal, maseter şi pterigoidianul intern.

2. Coborîtori ai mandibulei : burta anterioară a digastricului, iar accesor sînt muşchii milo-hioidieni, genio-hioidieni şi pielosul gîtului.

3. Proiectori înainte (propulsori): pterigoidienii externi cînd se contractă simultan.

4. Proiectori înapoi (retropulsori): digastricul şi temporalul (prin fasciculele sale posterioare, orizontale).

5. Diductori : pterigoidianul intern, dar mai ales pterigoidianul extern cînd se contractă alternativ în dreapta şi în stînga.

2 ARTICULATIILE CAPULUI CU COLOANA VERTEBRALA (8)

Vom reuni în acest capitol următoarele articulaţii :

1. Articulaţia atloido-axoidiană propriu-zisă
2. Articulaţia atloido-odontoidiană
3. Articulaţia occipito-atloidiană
4. Articulaţia occipito-axoidiană

1. Articulaţia atloido-axoidiană propriu-zisă
(articulatio atlantoaxialis lateralis)

Atlasul şi axisul se unesc de fiecare parte a liniei mediane prin cîte o articulaţie de genul artrodiilor planiforme.

Suprafeţele articulare (fig. ~~120~~) sînt reprezentate, pe de o parte de faţetele articulare de pe faţa inferioară a maselor laterale ale atlasului, de formă ovalară, privind în jos şi înauntru, iar pe de altă parte de faţetele de pe apofizele articulare superioare ale

232.

axisului, cu configuraţie inversă.

Fig. 128

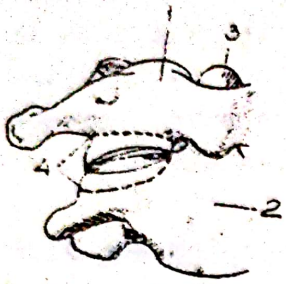

Articulaţia atloido-axoidiană propriu-zisă
- faţetele articulare -

1- atlas
2- axis
3- apofiză odontoidă
4- liniile punctate indică linia de inserţie a capsulei articulare.

Aceste suprafeţe articulare sînt acoperite de cartilagiul hialin, care accentuează convexitatea suprafeţelor, ajutînd mecanica articulară.

Capsula articulară este laxă încît permite mişcări foarte întinse, fiind căptuşită la interior de o sinovială simplă. Ea este întărită înăuntru de un fascicul fibros atloido-axoidian, cunoscut sub numele de ligamentul lateral inferior a lui Arnold.

Primele două vertebre cervicale atlas şi axis sînt unite între ele prin două ligamente membranoase, unul anterior şi altul posterior :

a) Ligamentul atloido-axoidian anterior (fig.129) este o

Fig. 129

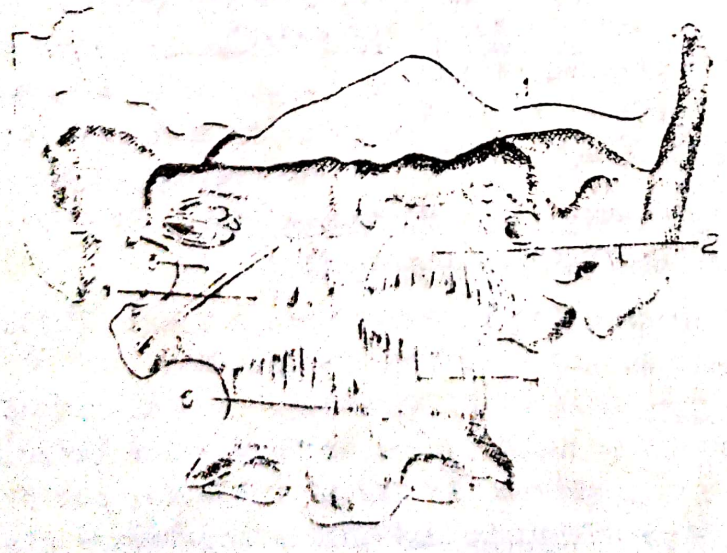

Articulaţia occipitalului cu atlasul şi axisul - vedere anterioară-

1- ligamentul occipito-atloidian anterior (lama superficială)
2- ligamentul occipito-atloidian anterior (lama profundă)
3- ligamentul occipito-atloidian lateral
4- ligamentul atloido-axoidian anterior.
5- ligamentul vertebral comun anterior.

lamă fibroasă verticală ce se întinde de la marginea inferioară a arcului anterior al atlasului, la faţa anterioară a corpului axisului, îndărătul ligamentului vertebral comun anterior ;

b) <u>ligamentul atloido-axoidian posterior</u> (fig.130) este

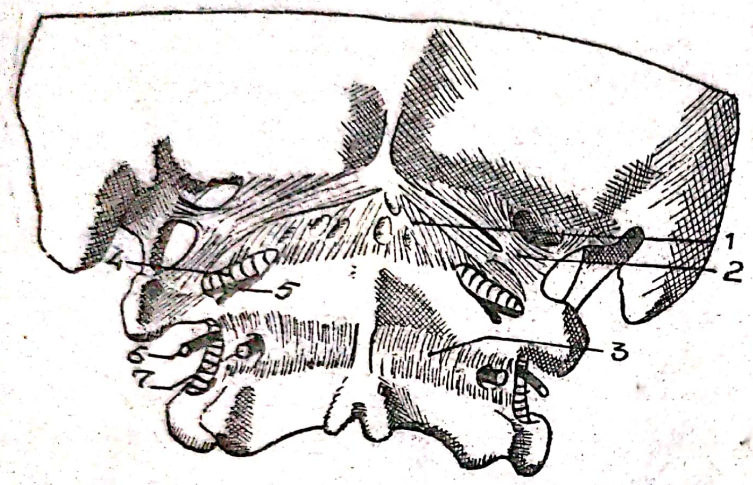

Fig. 130

Articulaţia occipitalului cu atlasul şi axisului - vedere posterioară -

1- lig.occipito-atloidian posterior
2- lig.occipito-atloidian lateral
3- lig.atloido-axoidian posterior
4- artera vertebrală
5- I nerv cervical
6- II nerv cervical (ram ant.)
7- II nerv cervical(ram post.) a lui Arnold.

tot o membrană conjunctivă care se inseră sus pe arcul posterior al atlasului şi pe tuberculul său,iar inferior pe marginea lamelor axisului şi pe baza apofizei sale spinoase. Lateral el este întărit de nişte ligamente elastice, asemănătoare ligamentelor galbene. Acest ligament este traversat pe laturi de al doilea nerv cervical posterior (Arnold). In articulaţia atloido-axoidiană sînt posibile <u>mişcări</u> de flexie, extensie, lateralitate cît şi de rotaţie a capului,care au o amplitudine mai mare.

2. <u>Articulaţia atloido-odontoidiană</u>
(articulatio atlantoaxialis media)

Articulaţia atloido-odontoidiană (fig.131)

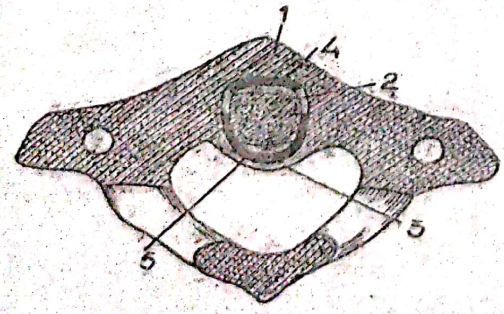

Fig. 131

Articulaţia atloido-odontoidiană şi syndesmo-odontoidiană (secţiune oriz.)

1- atlas
2- apofiză odontoidă
3- ligamentul transvers
4- articulaţia atloido-odontoidiană
5- articulaţia syndesmo-odontoidiană

este o trohoidă perfectă, în care însă arcul atlasului se învîrte (cu capul) împrejurul dintelui fix (cu restul coloanei).

Suprafeţele articulare. La constituirea acestei articulaţii iau parte : un inel osteofibros din partea atlasului şi apofiza odontoidă din partea axisului. Inelul atlasului este format anterior, de faţeta posterioară a arcului anterior al atlasului, iar posterior de o feţetă ce se află situată pe faţa anterioară a ligamentului transvers, ligament puternic întins între masele laterale ale atlasului, înaintea canalului medular, de care este despărţit prin membrana tectoria, dispusă vertical de la axis la occipital şi de ligamentul vertebral comun posterior. De pe marginea superioară a ligamentului transvers pleacă ligamentul transverso-occipital, care se ridică înaintea membranei tectoria şi se prinde, pe apofiza bazilară, iar de pe marginea inferioară pleacă de asemenea un ligament transverso-axoidian, tot înaintea membranei tectoria şi se prinde pe faţa posterioară a corpului axisului. In totalitate, ligamentul transvers şi cu ligamentul transverso-occipital şi transverso-axoidian formează ligamentul cruciform (fig. 132).

Fig. 132

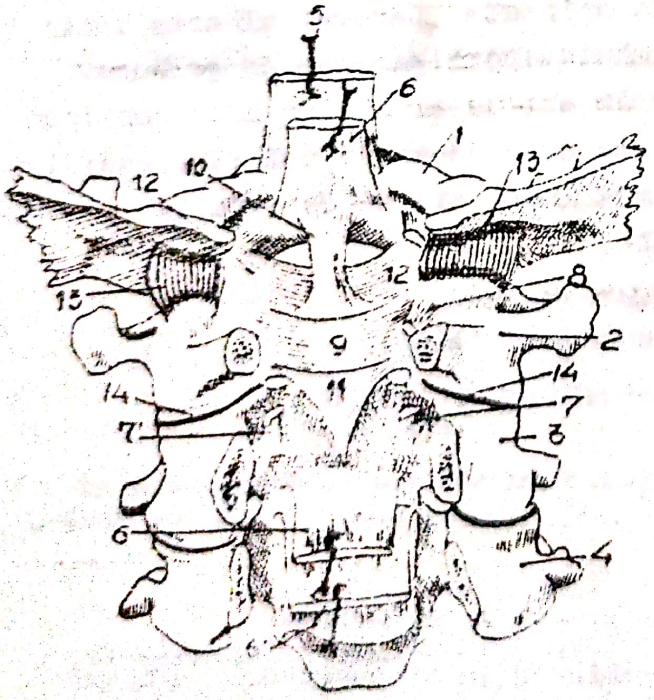

Articulaţia occipitalului cu atlasul şi axisul -lig.cruciform - (vedere posterioară după rezecarea arcurilor post. ale vertebrelor).

1- occipital
2- atlas
3- axis
4- a III-a vertebră cervicală
5-5'- lig.vertebral comun post. (tras în sus şi în jos)
6-6'-lig.occipito-axoidian mijl.(tras în sus şi în jos)
7-7' lig.occipito-axoidiene lat.(rezecate la mijloc)
8- lig.lateral inferior (Arnold).
9- lig.transvers
10-lig.transverso-occipital
11-lig.transverso-axoidian
12-lig.occipito-odontoidian lat
13-artic.occipito-atloidiană
14-artic.atloido-axoidiană

Pe apofiza odontoidă găsim anterior şi posterior cîte o faţetă articulară pentru faţetele de pe arcul atlasului şi de pe ligamentul transvers, faţete care sînt acoperite de cartilagiul hialin. Datorită acestor două suprafeţe de articulare de pe apofiza odontoidă, se poate vorbi deci de două articulaţii de tip trohoid : una anterioară - atloido-odontoidiană propriu-zisă - între arcul anterior al atlasului şi apofiza odontoidă ; alta posterioară - syndesmo-odontoidiană, unind ligamentul transvers cu apofiza odontoidă.

Mijloace de unire. Contrar aparenţelor, ligamentul transvers descris nu contribuie la fixarea apofizei odontoide în inelul osteofibros al atlasului. Adevăratele mijloace de unire ale articulaţiei sînt reprezentate de fasciculele fibroase care se inseră pe occipital, iar pe de altă parte pe dintele axisului, ligamente ce aparţin articulaţiei occipito-axoidiene şi care vor fi studiate la această articulaţie. Se descriu totuşi două capsule laxe, distincte, înconjurînd articulaţiile atloido-odontoidiană şi syndesmo-odontoidiană, prezentînd fiecare cîte o sinovială.

3. Articulaţia occipito-atloidiană (articulatio atlantooccipitalis)

Această articulaţie, unind occipitalul cu atlasul, aparţine clasei diartrozilor, de tip dublu condilian.

Suprafeţele de articulare sînt reprezentate de partea occipitalului, faţa inf.a celor 2 condili, care priveso în jos şi înafară, iar de partea atlasului, cavităţile glenoide ale acestuia. Aceste cavităţi sînt concave, eliptice, fiind mai apropiate la extremitatea lor anterioară decît la cea posterioară.

Condilii occipitalului şi cavităţile glenoide ale atlasului sînt acoperite de cartilagiul hialin şi sînt unite într-o capsulă articulară căptuşită cu sinovială pentru fiecare articulaţie în parte. Această capsulă este slabă înainte şi înăuntru şi întărită posterior şi extern de o serie de fascicule fibroase care consituie ligamentul occipito-atloidian lateral. Tot ca mijloace de unire între occipital şi atlas sînt cele două ligamente membranoase situate anterior şi posterior.

- Ligamentul (membrana) occipito-atloidian anterior este format de două lame fibroase, una superficială, alta profundă, dispuse una înaintea celeilalte şi care se inseră pe marginea anterioară a orificiului occipital, iar în jos, pe marginea superioară a arcului anterior al atlasului.

Lama superficială a ligamentului occipito-atloidian anterior este întărită, pe părţile laterale, de ligamentul occipito-atloidian lateral.

- Ligamentul (membrana) occipito-atloidian posterior merge de la marginea posterioară a orificiului occipital la marginea superioară a arcului posterior al atlasului avînd rolul unui ligament galben. Lateral el este perforat de artera vertebrală şi de primul nerv cervical.

Dubreuil-Chambardel descriu sub numele de marele ligament circular occipito-atloidian un sistem ligamentar cuprinzînd ligamentele occipito-atloidian anterior şi posterior, unite unul cu celălalt, de fiecare parte, prin ligamentul occipito-atloidian lateral.

Mişcările în această articulaţie condiliană sînt de flexie şi extensie, iar cele de înclinare laterală sînt foarte limitate.

4. Articulaţia occipito-axoidiană

Intre occipital şi axis nu există o articulaţie veritabilă, nu sînt suprafeţe osoase articulare, unirea dintre ele realizîndu-se prin ligamente puternice. Unele leagă occipitalul cu corpul axisului şi alcătuiesc ligamentele occipito-axoidiene propriu-zise, iar altele, cu apofiza odontoidă a axisului, formînd ligamentele occipito-odontoidiene.

A. Ligamentele occipito-axoidiene propriu-zise (fig.133) sînt în număr de 3 : unul median şi 2 laterale :

a) Lig.occipito-axoidian median se inseră superior pe şanţul bazilar, la cîţiva mm înaintea orificiului occipital, după care coboară în canalul rahidian, în spatele apofizei odontoide şi a ligamentului transvers şi vine să se fixeze pe faţa posterioară a corpului axisului;

b) Lig.occipito-axoidiene laterale sînt două fascicule fibroase cu direcţie oblică, întinse între părţile laterale ale orificiului occipital şi faţa posterioară a corpului axisului, în afara inserţiei

ligamentului occipito-axoidian median.

Fig. 133

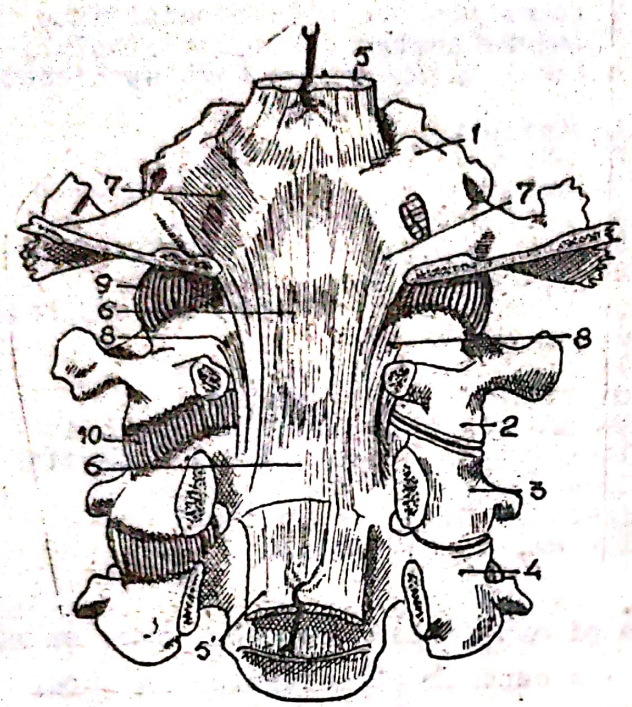

Articulaţia occipitalului cu atlasul şi axisul (vedere posterioară)

1- occipital
2- atlasul
3- axis
4- a III-a vertebră cervicală
5-5'-lig.vertebral comun post. (rezecat, tras în sus şi în jos)
6- lig.occipito-axoidian mijl.
7-7' lig.occipito-axoidiene laterale
8- lig.lateral inf.a lui Arnold.
9- artic.occipito-atloidiană
10-artic.atloido-axoidiană

Cele trei ligamente occipito-axoidiene propriu-zise formează în totalitatea lor, pe peretele anterior al canalului rahidian, o lamă fibroasă cunoscută sub numele de membrana tectoria. Ea are raport anterior cu ligamentul cruciform, iar posterior cu ligamentul vertebral comun posterior de care aderă, precum şi cu meningele.

) Lig.occipito-odontoidiene (fig.134) în număr de 3, unul median şi două laterale, se întind între occipital şi apofiza odontoidă a axisului, având şi rolul de a menţine această apofiză în inelul osteofibros al atlasului. Ele sînt plasate între ligamentul occipito-atloidian anterior, care este înainte şi ligamentul transverso-occipital care este posterior.

- Lig.occipito-odontoidian median sau ligamentul suspensor al dintelui este un ligament impar, care se întinde între partea anterioară a orificiului occipital şi vîrful apofizei odontoide. El ar reprezenta primul disc vertebral situat între dinte (corpul atlasului) şi vertebra occipitală.

- Lig.occipito-odontoidiene laterale sau ligamentele alare,

Fig. 134

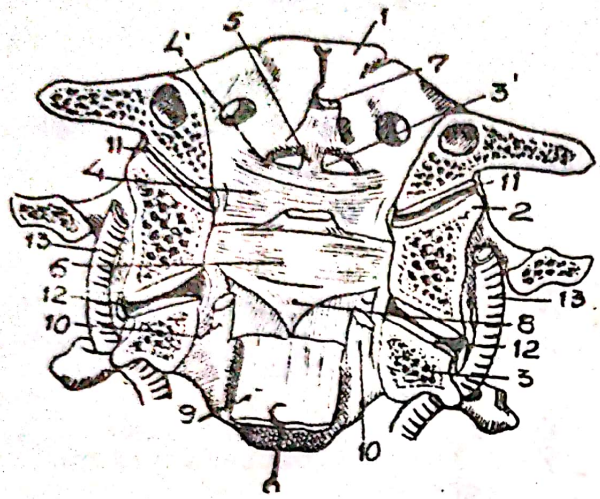

Ligamentele occipito-odontoidiene (vedere posterioară), occipitalul, atlasul şi axisul au fost secţionate

1- occipital
2- atlas
3- axis
3' apofiza odontoidă
4- lig. occipito-odontoidiene lat.
4' lig. occipito-occipital
5- lig. occipito-odontoidian mijlociu
6- lig. transvers
7- lig. transverso-occipital
8- lig. transverso-axoidian
9- lig. occipito-axoidian mijlociu
10- lig. occipito-axoidiene laterale
11- artic. occipito-atloidian
12- artic. atloido-axoidianã
13- artera vertebralã

sînt 2 formaţiuni fibroase scurte şi extrem de puternice, care au rolul de a limita mişcările de rotaţie ale capului şi atlasului în jurul apofizei odontoide. Ele se întind între faţa internă a condililor occipitali şi părţile laterale ale apofizei odontoide. Unirea occipitalului cu atlasul şi axisul este realizată şi prin <u>ligamentele vertebrale comun anterior şi posterior</u> care coboară unul înaintea, altul în spatele corpurilor vertebrale, de la apofiza bazilară a occipitalului pînă la sacru.

Făcînd o secţiune sagitală prin articulaţiile capului cu coloana vertebrală (fig. 135), întîlnim, mergînd de la faţa ant.a coloanei, posterior, spre canalul ranidian, 6 planuri ligamentare suprapuse:

- lig. vertebral comun anterior;
- lig. occipito-atloidian şi atloido-axoidian anterior
- lig. occipito-odontoidiene
- lig. cruciform
- lig. occipito-axoidian (membrana tectoria)
- lig. vertebral comun posterior

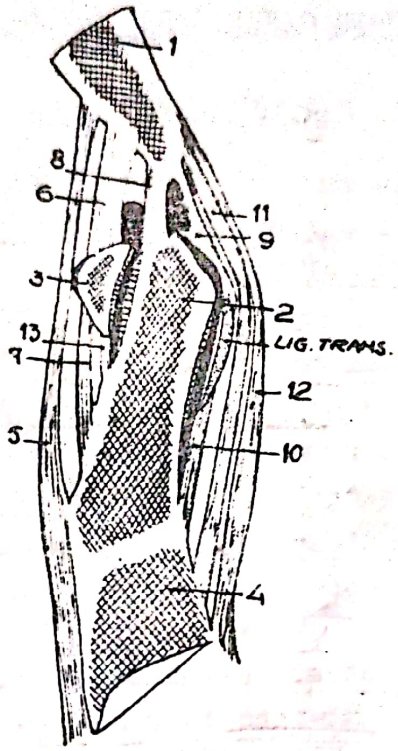

Fig. 135

Articulaţiile capului cu coloana cervicală
- secţiune sagitală -

1- apofiza bazilară a occipitalului
2- apofiza odontoidă
3- atlasul (arcul anterior)
4- axisul
5- lig.vertebral comun anterior
6- lig.occipito-atloidian ant.
7- lig.atloido-axoidian anterior
8- lig.occipito-odontoidian median
9- lig.transverso-occipital (lig.cruciform)
10- lig.transverso-axoidian
11- lig.occipito-axoidian (membrana tectorie)
12- lig.vertebral comun post.
13- capsula articulaţiei atloido-odontoidiene.

Scanned with OKEN Scanner

ARTERELE CAPULUI SI GITULUI

ARTERA CAROTIDA PRIMITIVA

Arterele carotide primitive stîngă şi dreaptă au origine diferită, cea stîngă luînd naştere direct din cîrja aortei, iar cea dreaptă din trunchiul arterial brahiocefalic. Din cauza acestei origini diferite rezultă între arterele carotide primitive stîngă şi dreaptă diferenţe de lungime, de direcţie şi de rapoarte.

Carotida primitivă stîngă este mai lungă ca cea dreaptă, cu toată lungimea trunchiului arterial brahiocefalic, adică cam cu 3 cm. Ea, spre deosebire de cea dreaptă, are şi o porţiune intratoracică, în care prezintă o direcţie oblică în sus, în afară şi înapoi după care, ajunsă în regiunea gîtului, are o direcţie vertical ascendentă ca şi cea dreaptă.

In porţiunea ei intratoracică carotida primitivă stîngă are următoarele rapoarte: anterior cu trunchiul venos brahiocefalic stîng ; posterior cu artera subclaviculară stîngă şi cu canalul toracic; la dreapta cu traheea şi esofagul, iar la stînga cu pneumogastricul stîng şi cu pleura şi plămînul stîng (fig.136).

Ajunse în regiunea gîtului, cele două artere carotide primitive stîngă şi dreaptă au aceleaşi rapoarte: anterior sînt acoperite de glanda tiroidă, muşchiul omo-hioidian şi aponevroza cervicală mijlocie, muşchiul sterno-cleido-mastoidian şi aponevroza cervicală superficială (fig.137); posterior ele vin în raport cu muşchii prevertebrali acoperiţi de aponevroza cervicală profundă şi cu artera tiroidiană inferioară, care încrucişează faţa lor posterioară, puţin dedesubtul tuberculului anterior al celei de a VI-a vertebră cervicală; intern vin în raport cu organele axiale: laringe, faringe, trahee, esofag (fig.136, 137); extern se găseşte vena jugulară internă.

Arterele carotide primitive sînt învelite în cîte o teacă vasculară, în interiorul căreia se mai găseşte vena jugulară internă şi nervul pneumogastric (fig.138).

Arterele carotide primitive ajunse cam la 1 cm deasupra marginii superioare a cartilajului tiroid, se împart în cele două

ant. tiroida, omo-hio - ap. c. mij, st. cl. m
ap. c. supf.

Post. m. prevertebrali, ap. c. prof., art. tiroidă inf.
int. organele axiale
ext. vena jugulară int.

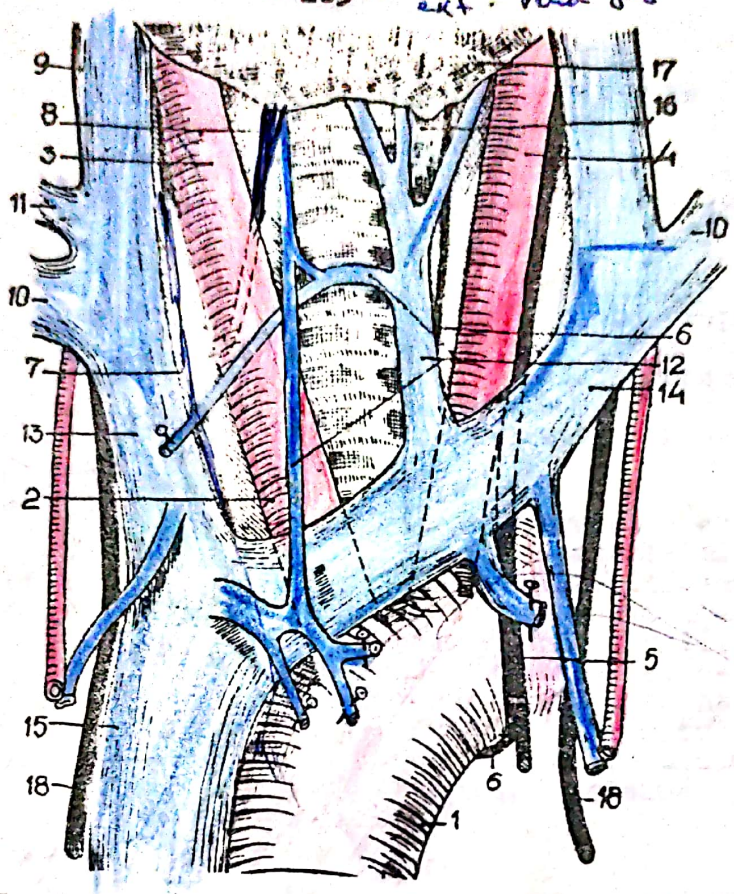

Fig. 136. Artera carotidă primitivă stîngă, în porţiunea intratoracică - rapoarte.

1- crosa aortei
2- tr.art.brahiocefalic
3- artera carot.primitivă dr.
4- artera carot.primitivă stg.
5- nervul vag stîng
6- nervul recurent stg.
7- nervul vag drept
8- nervul recurent drept
9- vena jugulară internă
10- vena subclaviculară
11- vena jugulară externă
12- venele tiroidiene
13- tr.venos brahiocefalic dr.
14- tr.venos brahiocefalic stg.
15- vena cavă superioară
16- traheea
17- glanda tiroidă
18- nervii frenici

ramuri terminale ale lor : carotida externă şi carotida internă (fig.137).

In cursul traiectului lor, din carotidele primitive nu se desprinde nici un ram colateral mai important.

Indărătul diviziunii carotidelor primitive se găseşte cîte un corpuscul sau ganglion intercarotidian, care are o lungime de circa 5 mm (fig.139).

Structura sa este asemănătoare cu aceea a unui glomus, deoarece este constituit din celule epiteliale, numeroase capilare

celule secretorii (fibre nevoase)

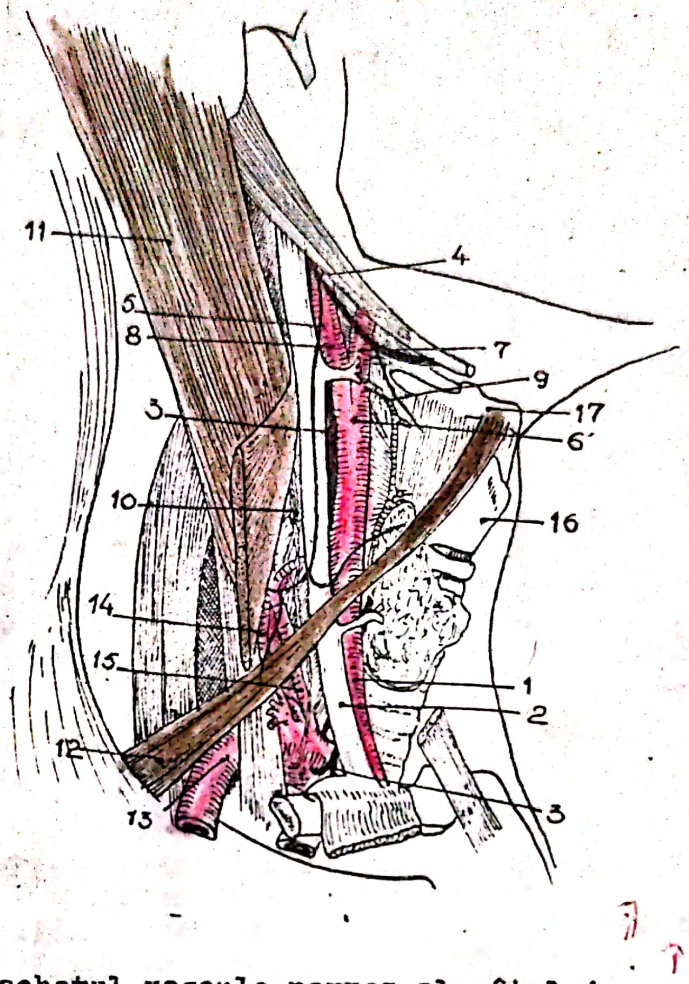

Fig. 137. Pachetul vasculo-nervos al gîtului

1- artera carotidă primitivă
2- vena jugulară internă
3- nervul vag
4- nervul hipoglos
5- ramul descendent al hipoglosului,
6- bulbul carotidian
7- artera carotidă externă
8- artera carotidă internă
9- artera tiroidiană superioară,
10- lanţul simpatic cervical
11- muşchiul sterno-cleido-mastoidian
12- muşchiul omo-hioidian
13- artera subclaviculară
14- artera tiroidiană inferioară
15- artera vertebrală
16- cartilajul tiroid
17- osul hioid

şi fibre nervoase provenite în special din glosofaringian. Acest glomus intercarotidian trebuie considerat ca un chemoreceptor, care înştiinţează sistemul nervos de variaţiile chimice ale sîngelui şi care este capabil, pe cale reflexă, să producă modificări ale ritmului respirator.

Fig.138

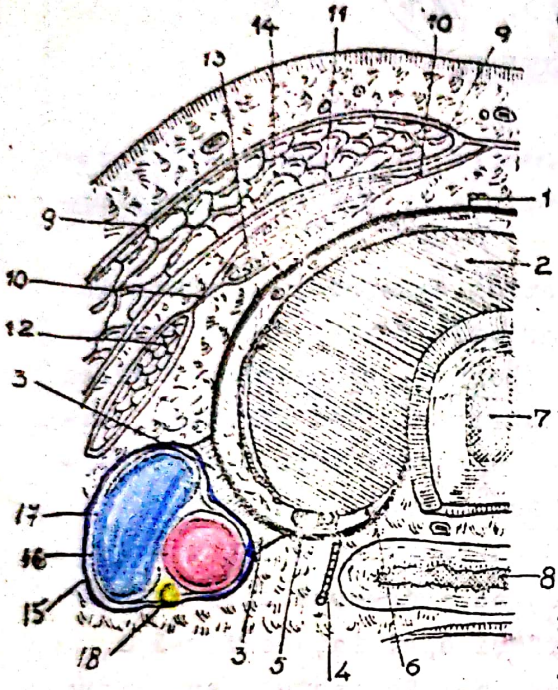

Teaca peritiroidiană şi teaca vasculară a pachetului vasculo-nervos al gîtului.

1- teaca peritiroidiană
2- tiroida cu capsula proprie
3- lig.laterale externe
4- artera tiroidiană inferioară
5- paratiroidele
6- nervul recurent
7- traheea
8- esofagul
9- aponevroza cervicală superficială
10-aponevroza cervicală mijlocie
11-muşchiul sterno-hioidian
12-muşchiul omo-hioidian
13-muşchiul sterno-tiroidian
14-muşchiul sterno-cleido-mastoidian
15-teaca vasculară a pachetului vasculo-nervos al gîtului
16-artera carotidă primitivă
17-vena jugulară internă
18-nervul vag

Fig.139

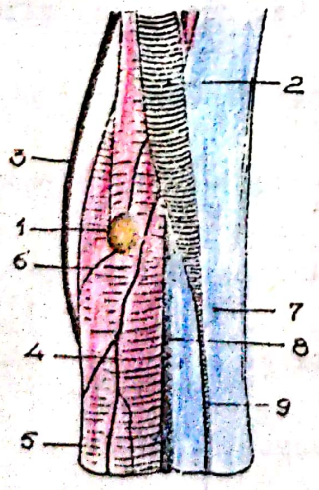

Corpusculul intercarotidian

1- corpusculul intercarotidian
2- ganglionul simpatic cervical sup.
3- nervul laringeu superior
4- plexul pericarotidian
5- artera carotidă primitivă
6- bulbul carotidian
7- vena jugulară internă
8- nervul vag
9- lanţul simpatic cervical

Deci, datorită celor două curburi pe care le prezintă artera, în prima şi cea de a doua porţiune a ei, ea are forma unui S italic. Calibrul carotidei externe la omul adult este egal cu cel a carotidei interne şi măsoară în medie 8 mm; lungimea ei este aproximativ de 8 cm.

Prima porţiune a arterei carotide externe se întinde de la originea ei pînă la burta posterioară a digastricului. In această porţiune artera se găseşte în şanţul carotidian. Deoarece în această porţiune ea este superficială şi uşor accesibilă, aici este locul de ligatură al acestei artere. Cele două carotide, la originea lor, sînt unite între ele prin ţesut conjunctiv, care constituie ligamentul intercarotidian a lui Rieffel.

In porţiunea cervicală, carotida externă se găseşte în loja carotidiană, avînd raporturi cu pereţii acesteia. Loja carotidiană, fiind de formă prismatic triunghiulară, prezintă trei pereţi: intern, extern şi posterior.

1) a Peretele extern este constituit din următoarele planuri care se întîlnesc în timpul ligaturii arterei şi care sînt dispuse astfel dinspre suprafaţă către profunzime: pielea, pielosul gîtului (cuprins în dedublarea fasciei superficiale), ţesutul celular subcutanat (cu vasele şi nervii superficiali). Dintre filetele nervoase superficiale întîlnim nervul cervical transvers (din plexul cervical superficial) şi ramuri cervico-faciale din (nervul facial). Dintre toate vasele superficiale, mai importantă este vena jugulară externă, care încrucişează faţa externă a sterno-cleido-mastoidianului (fig.141).

2) Peretele intern este reprezentat de osul hioid, a cărui corn mare este un punct de reper foarte important pentru ligatura arterei carotide externe şi de membrana tiro-hioidiană (fig.140). Mai posterior, acest perete este format de constrictorul inferior şi mijlociu al faringelui, care constituie peretele faringian, dublat la exterior de aponevroza laterală a faringelui.

3) Peretele posterior este format de apofizele transverse cervicale dublate de muşchii prevertebrali, care sînt căptuşiţi de aponevroza prevertebrală, în dedublarea căreia se găseşte lanţul

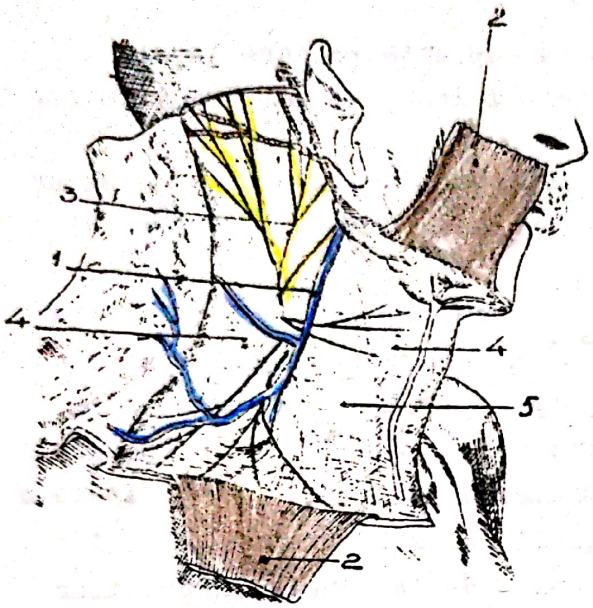

Fig. 141

Peretele extern al lojei carotidiene

1- vena jugulară externă
2- muşchiul pielos al gîtului
3- nervul auricular
4- aponevroza cervicală superficială
5- muşchiul sterno-cleido-mastoidian în teaca sa

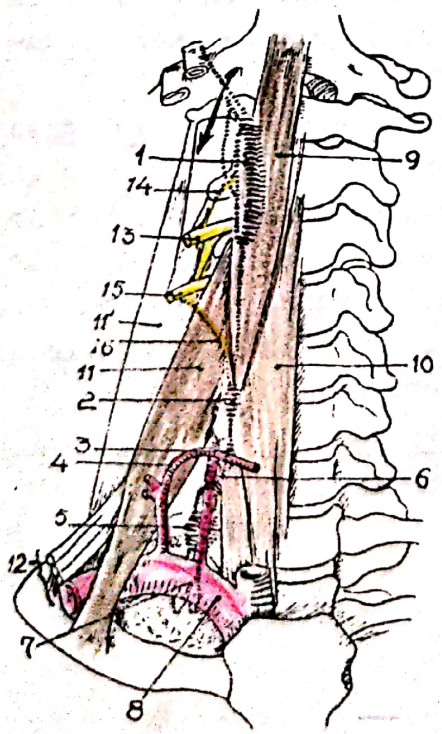

Fig.142

Peretele posterior al lojei carotidiene

1- Ggl.simpatic cervical superior
2- Ggl-simpatic cervical mijlociu
3- butoniera lui Drobnik-Ionescu
4- artera tiroidiană inferioară
5- Ggl.simpatic cervical inferior
6- artera vertebrală
7- ansa lui Vieussens
8- artera subclaviculară
9- muşchiul marele drept anterior
1o-muşchiul lungul gîtului
11-muşchiul scalen anterior
11'M.scalen mijlociu şi posterior
12-cordoanele plexului brahial
13-nervul C_3
14-ramul comunicant cu C_3
15-nervul C_4
16-ramul comunicant cu C_4

Scanned with OKEN Scanner

simpatic cervical. In afară de aceste raporte pe care le are carotida externă cu pereţii lojei carotidiene, ea mai are raporte şi cu conţinutul acestei loje.

In loja carotidiană găsim următoarele 4 planuri, mergînd din afară înăuntru: un plan celulo-ganglionar, un plan venos, un plan nervos şi un plan arterial.

I Planul celulo-ganglionar este reprezentat de o cantitate de ţesut celulos, în care se întîlnesc numeroşi ganglioni limfatici. Aceşti ganglioni aparţin grupului ganglionar jugular intern sau ganglionii cervicali profunzi. Printre aceşti ganglioni se găseşte unul mai voluminos, care este situat dedesubtul burţii posterioare a digastricului şi care se numeşte ganglionul subdigastric al lui Küttner. La acest ganglion vin limfatice de la nivelul marginilor limbii.

II Planul venos este constituit din vena jugulară internă, care coboară înapoia şi în afara carotidei externe şi care acoperă în afară carotida internă (fig.143). In vena jugulară internă, la nivelul marginii superioare a cartilajului tiroid se varsă trunchiul venos tiro-lingo-faringo-facial (fig.143).

III Planul nervos este constituit din 2 nervi : nervul pneumogastric şi nervul hipoglos (fig.14o). Nervul pneumogastric se găseşte situat în unghiul diedru posterior jugulo-carotidian, fiind deci departe de carotida externă, de care este separat prin toata grosimea carotidei interne. Nervul hipoglos are raporte mai intime cu carotida externă pe care o încrucişează trecînd în afara ei, cam la nivelul de unde , din această arteră se desprinde artera occipitală (fig.14o). Intre nervul hipoglos în sus, vena jugulară interna înapoi şi trunchiul venos tiroi-lingo-facial înainte, se delimitează un spaţiu triunghiular cu vîrful în jos, numit triunghiul lui Farabeuf (fig.14o, 143). In aria acestui triunghi se găseşte artera carotidă externă. Din cauza variaţiilor de traiect ale nervului hipoglos, unii chirurgi (Guyon, Morestin) au propus ca limită superioară a acestui triunghi burta posterioară a digastricului, care este mult mai constantă ca situaţie. Triunghiul delimitat astfel poartă numele de triunghiul lui Guyon (fig.14o).

In porţiunea a doua, carotida externă traversează diafrag-

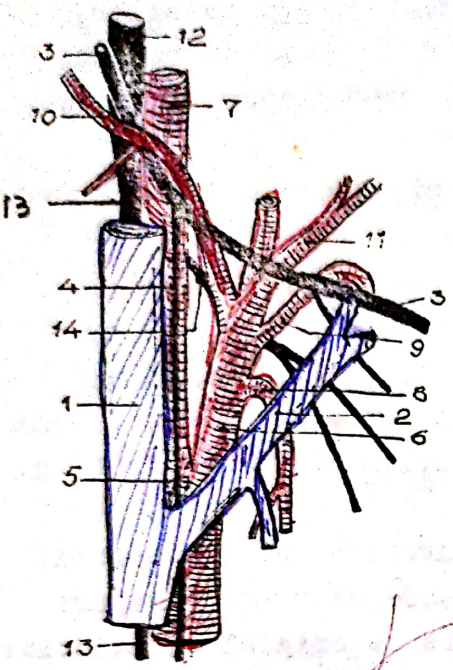

Fig. 143

Triunghiul lui Farabeuf

1- vena jugulară internă
2- tr.venos tiro-lingo-faringo-facial
3- nervul hipoglos
4- ramul descendent al hipoglosului
5- bifurcarea carotidei primitive
6- carotida externă
7- carotida internă
8- artera tiroidiană superioară
9- artera linguală
1o-artera occipitală
11-artera facială
12-ganglionul plexiform
13-nervul vag
14-nervul laringeu superior

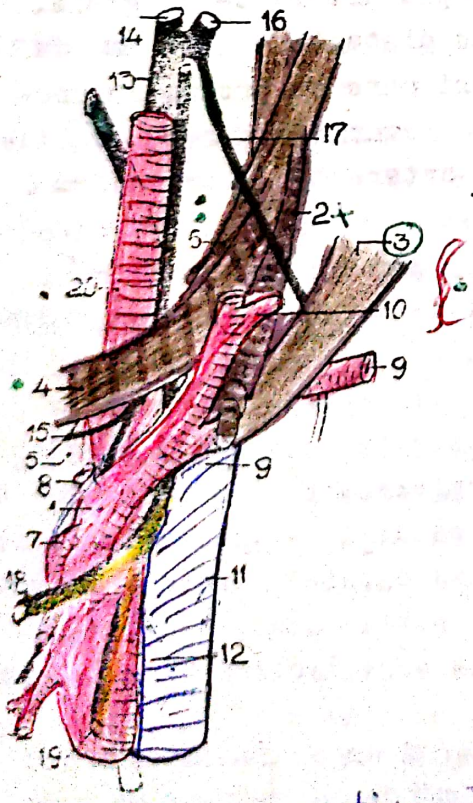

Fig.144

Furca mușchilor stilieni și furca arterelor carotide din partea stg.

1- Art.carotidă externă
2- M.stilo-hioidian
3- burta post.a digastricului
4- M.stiloglos
5- M.stilo-faringian
6- artera tiroidiană superioară
7- artera linguală
8- artera facială
9- artera occipitală
1o- artera auriculară posterioară
11- vena jugulară internă
12- tr.venos tiro-lingo-facial
13- nervul vag
14- ganglionul plexiform
15- nervul gloso-faringian
16- nervul spinal
17- ramul extern al nervului spinal
18- nervul hipoglos
19- ramul descendent din hipoglos
2o- artera carotidă internă

mul stilian, pentru a pătrunde în spaţiul subglandular anterior, înainte de a pătrunde în loja parotidiană. Traversînd diafragmul stilian, carotida externă este situată între două planuri musculo-aponevrotice (fig.144):

a) In afara ei se găseşte burta posterioară a digastricului, muşchiul şi ligamentul stilo-hioidian.

b) Înăuntrul ei se găseşte ligamentul stilo-maxilar şi muşchii stiloglos şi stilo-faringian, care o separă de carotida internă. Deci artera carotidă externă trece prin furca muşchilor stilieni, în timp ce în furca carotidelor se găsesc cei doi muşchi stilieni profunzi: stiloglosul şi stilofaringianul (Farabeuf) (fig. 140, 144).

Relativ profundă la acest nivel, carotida externă descrie adesea un cot care o conduce spre faringe, unde ea vine în raport cu regiunea para-amigdaliană. Rapoartele sale cu amigdalele palatine sînt foarte interesante: normal artera rămîne la 1,5 cm în afara amigdalei, însă în unele cazuri, carotida externă descrie dedesubtul parotidei o curbă accentuată, care apropie artera de amigdală, în special de polul ei inferior, pînă la o distanţă de 5-6 mm. Cu tot acest raport apropiat, hemoragiile mari care se produc în unele cazuri de amigdalectomie nu se datoresc lezării arterei carotide externe, ci lezării arterei faciale, unei artere tonsilare anormal dezvoltată sau mai rar, unei palatine ascendente voluminoasă, care ia naştere din carotida externă. In acest spaţiu paraamigdalian al lui Calas, artera carotidă externă mai are raporte cu nervul glosofaringian şi cu ramul lingual din facial.

In cea de a treia porţiune a ei, artera carotidă externă este situată în loja parotidiană. Ea pătrunde în această lojă pe faţa internă a ei, la unirea unei treimi inferioare cu cele 2/3 superioare. Ajunsă în grosimea parotidei, ea urcă vertical spre marginea posterioară a gîtului condilului mandibulei, devenind din ce în ce mai superficială şi se termină la acest nivel, împărţindu-se în cele două ramuri terminale: temporala superficială şi maxilara internă (fig.145).

In loja parotidiană, carotida externă este situată cel mai profund. In afară, ea vine în raport, mergînd de la profunzime spre

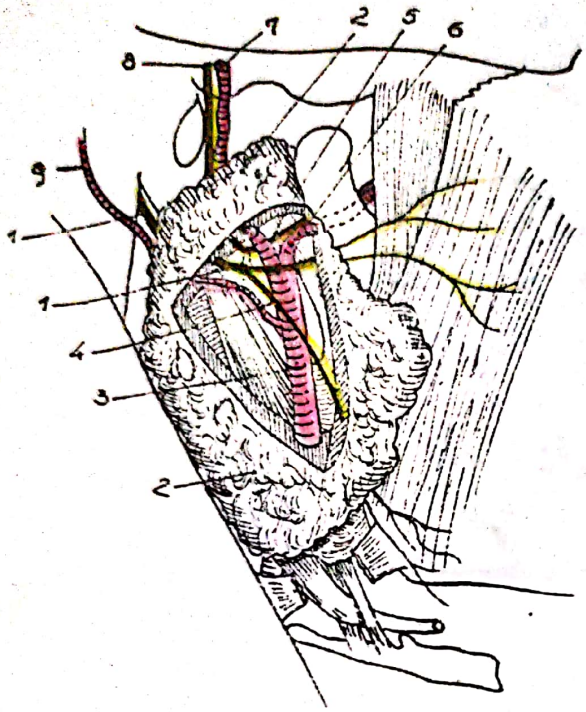

Fig.145

Artera carotidă externă în parotidă.

1- nervul facial
2- glanda parotidă
3- artera carotidă externă
4- ramul cervico-facial
5- ramul temporo-facial
6- artera maxilară internă
7- artera temporală superficială.
8- nervul auriculo-temporal.
9-artera auriculară posterioară

suprafaţă, cu două planuri: un plan venos şi un plan nervos (fig. 146).

I Planul venos, care se găseşte situat imediat înafara carotidei externe, este format din vena jugulară externă şi de ramurile sale de origine.

La origine, vena jugulară externă este foarte apropiată de carotida externă, între ele interpunîndu-se o foarte subţire lamă de ţesut glandular. Ele se îndepărtează apoi treptat de sus în jos, astfel că, în porţiunea inferioară a lojei parotidiene, între cele două vase se interpune o lamă groasă de ţesut parotidian. Artera carotidă externă este de multe ori însoţită de una sau două vene subţiri, numite venele carotide externe ale lui Launay, care se varsă în trunchiul venos tiro-lingo-facial.

Ganglionii parotidieni profunzi se găsesc grupaţi împrejurul venei jugulare externe şi carotidei externe (fig.146).

II Planul nervos este reprezentat de nervul facial, nervul auriculo-temporal şi de ramul parotidian al nervului auricular din plexul cervical superficial (fig.146). Nervul facial este cel mai

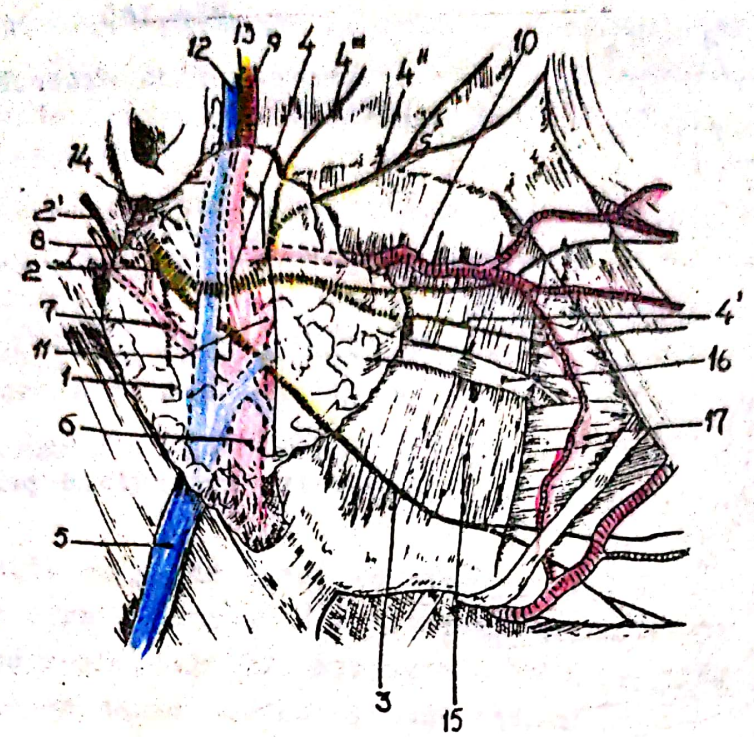

Fig.146. Glanda parotidă şi elementele vasculo-nervoase ce o străbat.

1- glanda parotidă
2- nervul facial
2'- ramul auricular posterior
3- ramul cervico-facial
4- ramul temporo-facial
4'- ramul bucal superior
4''- ramul palpebral
4''' ramul frontal
5- vena jugulară externă
6- artera carotidă externă
7- artera auriculară post.
8- artera stilo-mastoidiană
9- artera temporală superf.
10- artera transversala feţii
11- artera maxilară internă
12- vena temporală superficială
13- nervul auriculo-temporal
14- apofiza stiloidă
15- muşchiul maseter
16- canalul lui Stenom
17- muşchiul buccinator

superficial dintre organele intra-parotidiene. El abordează regiunea parotidiană traversînd triunghiul stilo-digastric al lui J.L.Faure (fig.147), îndreptîndu-se dinapoi înainte, de sus în jos şi dinăuntru înafară; el încrucişează direcţia carotidei externe puţin oblic şi se termină împărţindu-se în grosimea glandei parotide în cele trei ramuri terminale ale sale: cervico-facial, temporo-facial şi transverso-facial (fig.146).

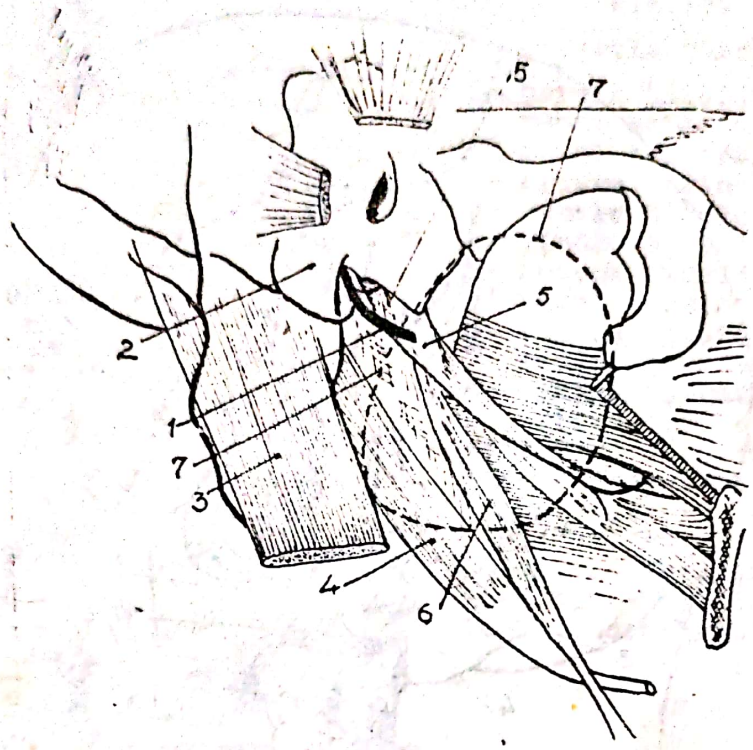

Fig.147. Triunghiul stiloădigastric al lui J.L.Faure

1- nervul facial
2- mastoida
3- M.sterno-cleido-mastoidian
4- burta post.a digastricului
5- apofiza stiloidă
6- M.stilo-hioidian
7- glanda parotidă

Nervul auriculo-temporal, ram din maxilarul inferior, este situat mult mai sus, în grosimea polului superior al parotidei. El este satelit al arterei maxilare interne, după care însoţeşte temporala superficială, faţă de care este situat posterior (fig.148).

Ramul parotidian al nervului auricular din plexul cervical superficial se detaşează din trunchiul nervos la nivelul polului inferior al glandei parotide. Traversează apoi oblic, de jos în sus şi dinapoi înainte glanda, fără să-i furnizeze nici un ram, după care el se termină inervînd pielea din regiunea parotidiană.

In parotidă, artera carotidă externă şi ramurile sale sînt înconjurate de un plex nervos. Uneori se întîlneşte un mic ganglion

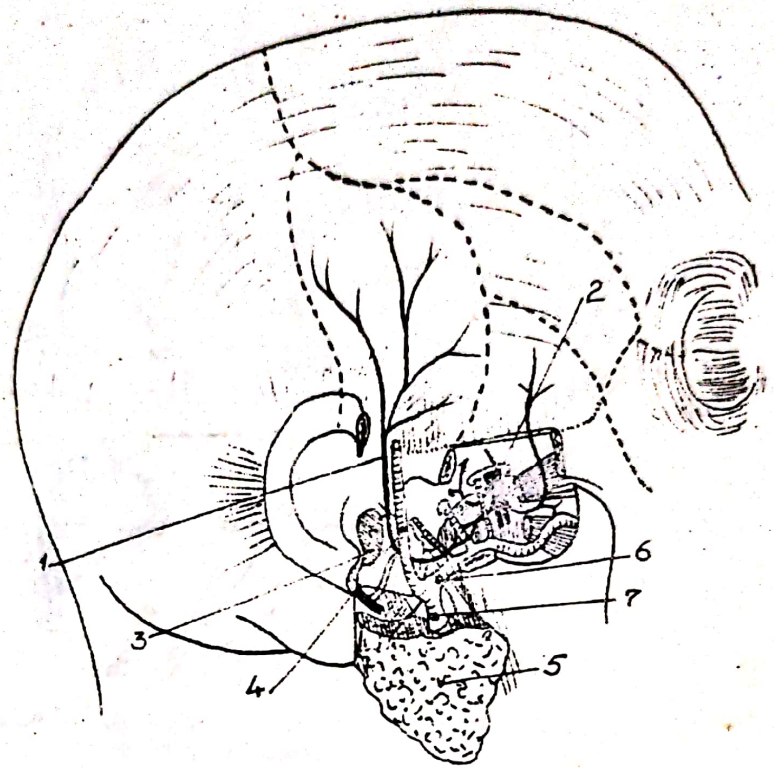

Fig.148. Nervul auriculo-temporal

1- nervul auriculo-temporal
2- nervul maxilar inferior
3- conductul auditiv extern
4- artera temporală superf.
5- glanda parotidă
6- artera maxilară internă
7- artera carotidă externă

simpatic situat pe fața posterioară a carotidei externe, în vecinătatea originei arterei auriculare posterioare. Acest ganglion poartă numele de ganglionul lui Scarpa .

RAMURILE COLATERALE

In afară de cîteva mici ramuri parotidiene pe care le furnizează glandei parotide, carotida externă are 6 ramuri colaterale principale: tiroidiana superioară, linguala, faciala, faringiana ascendentă, occipitala și auriculara posterioară (fig. 140). Toate aceste ramuri, în afară de auriculara posterioară iau

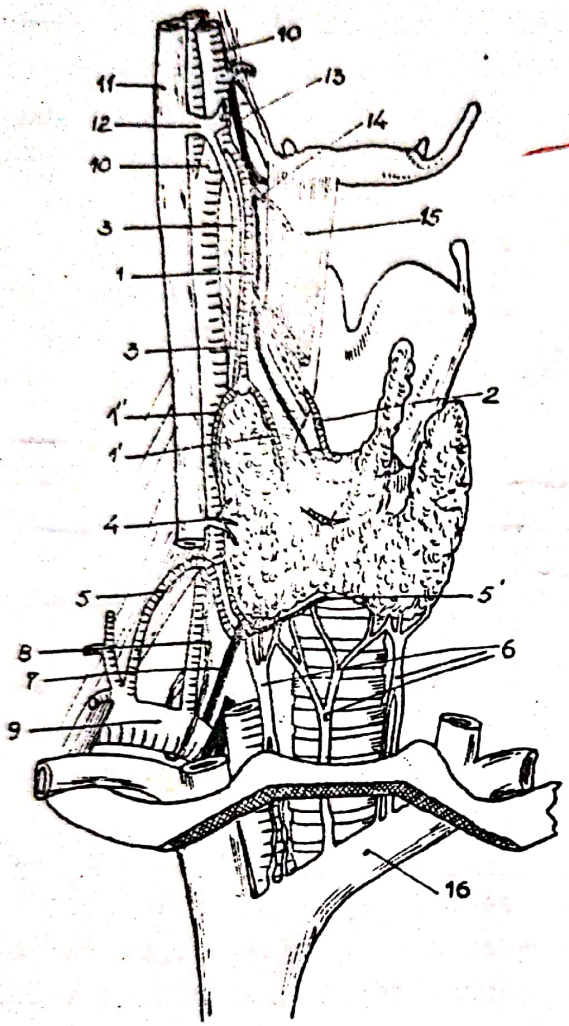

Fig.149
Vasele tiroidiene

1- artera tiroidiană superioară
1' ramul terminal intern
1" ramul terminal extern
2- artera laringee inferioară
3- venele tiroidiene superioare
4- venele tiroidiene mijlocii
5- artera tiroidiană inferioară
5' ramul terminal inferior
6- venele tiroidiene inferioare
7- nervul recurent drept
8- lanţul simpatic cervical
9- artera subclaviculară
10-artera carotidă externă
11-vena jugulară internă
12-tr.venos tiro-lingo-facial
13-nervul laringeu superior
14-artera laringee superioară
15-M.tiro-hioidian
16-tr.venos brahiocefalic stg.

naştere din porţiunea cervicală a arterei. Primele trei ramuri se desprind de pe faţa anterioară a arterei şi permit ca în cursul ligaturii carotidei externe să o diferenţiem de carotida internă, care nu dă nici un ram colateral la gît; faringiana ascendentă se desprinde de pe faţa internă a arterei, iar occipitala şi auriculara posterioară se desprind de pe faţa ei posterioară.

Artera tiroidiană superioară ia naştere de pe faţa anterioară a carotidei externe, puţin deasupra originei ei, sau chiar la nivelul bifurcaţiei carotidei primitive (fig.140,149).

La origine, ia apare în unghiul inferior al triunghiului lui Farabeuf (fig.140, 143), apoi încrucişează intern trunchiul venos tiro-lingo-facial (fig.143). Ea se îndreaptă mai întîi aproape ori-

zontal, înainte şi înăuntru, paralel şi dedesubtul cornului mare al osului hioid. După un traiect cam de 1 cm, îşi schimbă direcţia îndreptîndu-se în jos şi descrie o cîrjă, care priveşte cu concavitatea în jos. In această porţiune descendentă, artera stă pe constrictorul inferior al faringelui, care o desparte de cartilajul tiroid, după care se angajează sub burta anterioară a omo-hioidianului, pentru ca apoi să ajungă la vîrful lobului tiroidian, unde se împarte în ramurile ei terminale (fig.149). In cursul traiectului ei, artera tiroidiană superioară este acompaniată de vena cu acelaşi nume şi de nervul laringeu extern (fig.149) şi dă naştere la 5 ramuri colaterale: -ramul subhioidian, artera sterno-cleido-mastoidiană mijlocie, ramul muşchilor subhioidieni, artera laringee superioară, artera laringee inferioară (fig.149). De asemenea ea mai poate da o ramură pentru ganglionul simpatic cervical superior şi cîteva ramuri faringiene.

1. Artera subhioidiană se desprinde aproape de originea arterei tiroidiene superioare, după care, îndreptîndu-se transversal înăuntru, paralel şi sub cornul mare al osului hioid, se termină distribuindu-se muşchilor subhioidieni.

2. Artera sterno-cleido-mastoidiană mijlocie după ce se desprinde din tiroidiana superioară se îndreaptă oblic în jos înapoi şi în afară, încrucişînd faţa externă a venei jugulare interne, după care se împarte în 3-4 ramuri terminale, care pătrund pe faţa profundă a muşchiului sterno-cleido-mastoidian, în apropierea marginii lui anterioare.

3. Ramura muşchilor subhioidieni este voluminoasă , se îndreaptă oblic în jos şi înainte, trece fie îndărătul sterno-tiroidianului, apoi atinge omo-hioidianul, unde se termină împărţindu-se în două ramuri: unul descendent care vascularizează omo-hioidianul şi sterno-cleido-hioidianul şi unul ascendent, care vascularizează sterno-tiroidianul şi cartilajul tiroid.

4. Artera laringee superioară se desprinde din tiroidiana superioară la 8-12 mm de originea sa (fig.149), din locul unde artera devine descendentă. Se îndreaptă mai întîi orizontal şi apoi oblic în jos şi înainte, stînd pe membrana tiro-hioidiană şi fiind acoperită de burta anterioară a omo-hioidianului. Aici întîlneşte

nervul laringeu superior, care rămîne pe un plan mai profund. Ea traversează apoi, membrana tiro-hioidiană printr-un orificiu propriu care este dedesubt şi anterior nervului (Challier şi Bonnet). Continuînd în laringe traiectul ei oblic în jos şi înăuntru, ea merge sub mucoasa şanţurilor laringo-faringiene. Ea se distribuie prin ramuri ascendente şi descendente laringelui, epiglotei şi mucoasei şanţurilor laringo-faringiene.

5. Artera laringee inferioară se desprinde puţin sub precedenta, se îndreaptă oblic în jos, înainte şi înăuntru, se angajează între piramida lui Lalouette şi muşchiul tiro-hioidian, pentru a ajunge la mărginea inferioară a cartilajului tiroid, unde se termină ramificîndu-se. Printre aceste ramificaţii terminale, unele sînt destinate muşchiului crico-tiroidian, iar altele perforează membrana crico-tiroidiană, pentru a se distribui etajului subglotic al laringelui şi corzilor vocale inferioare. Ele se anastomozează pe linia mediană cu cele de partea opusă, formînd arcada arterială intercrico-tiroidiană (fig.149).

Ajungînd la polul superior al lobului tiroidian, artera tiroidiană superioară se împarte în trei ramuri terminale: internă, posterioară şi externă (fig.149).

1 Ramura internă sau anterioară este obişnuit ramura principală destinată lobului tiroidian. Ea coboară pe faţa internă a lobului tiroidian respectiv, după care, anastomozîndu-se cu cea de partea opusă, formează arcada supraistmică (fig.149).

2 Ramura posterioară coboară vertical pe faţa posterioară a lobului tiroidian şi se termină anastomozîndu-se prin inosculaţie cu o ramură posterioară ascendentă venită din tiroidiana inferioară, formînd anastomoza longitudinală retrolobară (fig.149). Ea vascularizează şi paratiroida superioară.

3 Ramura externă, în general foarte subţire, se ramifică pe faţa antero-externă a lobului tiroidian.

Artera lingvală se desprinde de pe faţa antero-internă a carotidei externe, la 1 cm deasupra originii arterei tiroidiene superioare şi dedesubtul arterei faciale (fig.14o, 143, 15o).

De la originea ei, artera se îndreaptă înainte, în sus şi

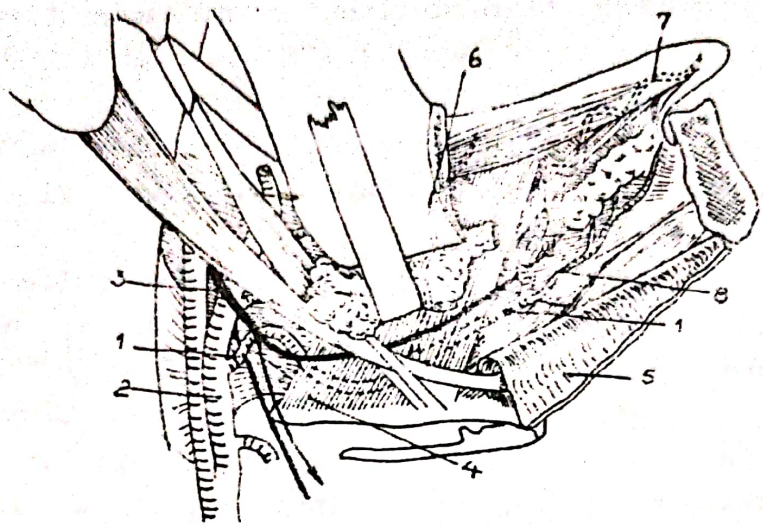

Fig.150. Artera lingualã

1- artera lingualã
2- artera carotidã externã
3- nervul hipoglos
4- muşchiul hioglos
5- muşchiul milo-hioidian secţionat,
6- artera dorsalã a limbii
7- artera raninã
8- artera sublingualã

înãuntru, descriind o curbã care priveşte cu convexitatea inferior, ce o apropie de osul hioid. Ajunsã în regiunea suprahioidianã laterală, ea se angajeazã sub muşchiul hioglos şi merge paralel cu marele corn al osului hioid, pînã la nivelul micului corn (fig.15o). Ajunsã la acest nivel, ea îşi schimbã direcţia devenind ascendentã şi flexuoasã. Dupã ce pãrãseşte marginea anterioarã a muşchiului hioglos, se angajeazã sub muşchiul milo-hioidian unde, dupã un traiect de cîţiva milimetri, dã naştere la una din principalele ei ramuri colaterale, artera sublingualã (fig.15o). Din acest punct, ea va lua numele de artera raninã, devenind din ce în ce mai flexuoasã. Aplicatã pe faţa externã a muşchiului genioglos şi în parte ascunsã sub muşchiul lingual inferior, ea se îndreaptã oblic înainte, în sus şi înãuntru, spre vîrful limbii, unde se terminã (fig. 15o). La terminare, se anastomozeazã [illegible] o datã cu cea din partea opusã, cam la 1 cm de vîrful limbii, constituind arcul ranin al lui

Fig.151

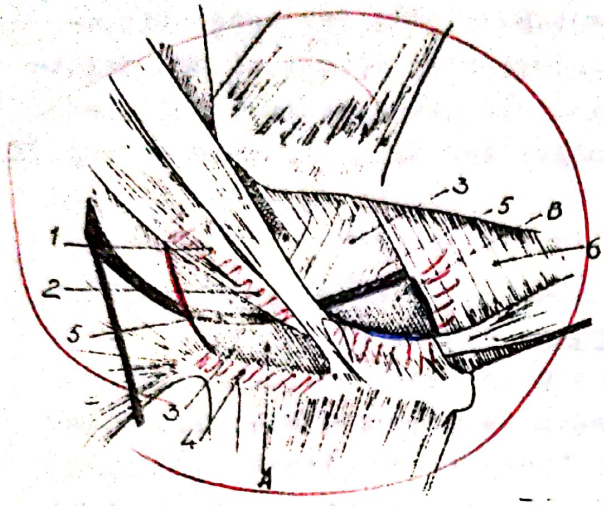

Triunghiurile lui Béclard şi Pirogoff

A = tr.lui Béclard
B = tr.lui Pirogoff

1- burta post. a digastricului
2-tendonul intermediar al digastricului,
3- muşchiul hioglos
4- marele corn al osului hioid
5- nervul hipoglos
6- muşchiul milohioidian

Mayer. Această anastomoză se întîlneşte în 25% din cazuri. Artera linguală are un calibru mai mare decît al arterei faciale. Ea poate fi împărţită în 4 porţiuni :

1. Prima porţiune se întinde de la origine, pînă la marginea posterioară a hioglosului. In această porţiune artera linguală se află situată în regiunea carotidiană (fig.15o).

2. A doua porţiune se găseşte în regiunea suprahioidiană laterală.

3. A treia porţiune, foarte scurtă, se găseşte în regiunea sublinguală.

4. A patra porţiune, care reprezintă porţiunea terminală a arterei (artera ranină), se găseşte în grosimea limbii (fig.15o).

In prima porţiune artera este profund situată. Ea se găseşte în regiunea carotidiană, unde are raporte importante, deoarece se găseşte în aria triunghiului Farabeuf (fig.14o, 143). Înăuntru, ea are raporte cu constrictorul mijlociu al faringelui şi cu nervul laringeu superior. In afară, are raporte cu planurile care intră în constituţia peretelui anteroextern al lojei carotidiene şi pe care sîntem obligaţi să le secţionăm atunci cînd facem ligatura arterei linguale la originea ei şi cu planul vasculo-nervos constituit de trunchiul venos tiro-lingo-facial şi nervul hipoglos (fig.14o,143).

In regiunea suprahioidiană laterală, artera linguală este situată sub muşchiul hioglos (fig.15o). Mai întîi, ea este orizontală şi este situată în triunghiul posterior al lingualei sau triunghiul lui Béclard (fig.15o,151), apoi devine ascendentă,fiind situată în triunghiul anterior al lingualei sau triunghiul lui Pirogoff (fig.15o, 151).

In triunghiul lui Béclard, limitat îndărăt de marginea posterioară a hioglosului, în sus şi înainte de burta posterioară a digastricului şi în jos de cornul mare al osului hioid (fig.15o, 151), artera linguală se găseşte situată în interstiţiul muscular format în afară de hioglos, iar înăuntru de constrictorul mijlociu al faringelui. La acest nivel, artera linguală se găseşte situată la cîţiva milimetri deasupra cornului mare al osului hioid, cu care este paralelă, Din ea se desprinde artera dorsală a limbii (fig.15o). Aici este locul de elecţie, unde se practică ligatura arterei, deoarece din ea nu s-au desprins încă principalele ramuri colaterale.

Aria triunghiului lui Béclard este traversată superficial de nervul hipoglos (fig.15o, 151) însoţit de venele linguale satelite : una subţire situată deasupra lui, iar alta mai voluminoasă situată dedesubtul lui. In această porţiune din nervul hipoglos se desprinde nervul tirohioidian. In triunghiul lui Pirogoff limitat în sus de nervul hipoglos flancat de venele linguale, înainte de marginea posterioară a milohioidianului şi în jos de tendonul intermediar al digastricului (fig.15o,151),artera se găseşte în interstiţiul dintre muşchiul hioglos în afară şi constrictorul mijlociu al faringelui şi genioglos înăuntru.

Artera, cu o direcţie ascendentă,este întovărăşită de două vene linguale profunde, subţiri şi de două trunchiuri colaterale limfatice. Ea este despărţită de venele linguale superficiale prin toată grosimea hioglosului, venele linguale întovărăşind hipoglosul.

In regiunea sublinguală artera este foarte sinuoasă şi vine în raport: intern cu genioglosul, extern cu hiatusul muscular triunghiular delimitat de genioglos, milohioidian şi mucoasa planşeului bucal. Prin acest hiatus trece şi prelungirea anterioară a glandei submaxilare şi canalului lui Wharton; în sus, cu muşchiul lingual inferior, iar în jos, cu nervul lingual,care înconjură cana-

lul lui Wharton, trecînd succesiv în afară, dedesubtul şi înăuntrul lui şi cu nervul hipoglos.

In limbă artera ranină este foarte flexuoasă, devenind din ce în ce mai subţire şi mai superficială. După ce se îndepărtează de nervul hipoglos, ea trece sub nervul lingual şi ajunge pe faţa internă a muşchiului lingual inferior. Işi continuă apoi drumulmergînd între muşchiul lingual inferior în afară şi genioglos înăuntru.

Ramuri colaterale. In afară de multe ramuri musculare, foarte subţiri şi inconstante, pe care artera linguală le dă pentru muşchii limbii, ea mai dă trei ramuri colaterale importante: un ram suprahioidian, artera dorsală a limbii şi artera sublinguală (fig.15o).

Ramura suprahioidiană este o ramură musculară foarte subţire, care merge paralel cu osul hioid. Ea se termină vascularizînd porţiunea superioară a muşchilor subhioidieni şi anastomozîndu-se, pe de altă parte, pe linia mediană, cu cea din partea opusă.

Artera dorsală a limbii se desprinde din artera linguală la limita dintre triunghiul lui Béclard şi Pirogoff (fig.15o). Din această cauză, pentru a asigura o hemostază completă a limbii, trebuie legată artera linguală în aria triunghiului lui Béclard, înainte deci de a da această ramură colaterală. De la origine, ea are o direcţie verticală pe muşchiul hiogl s, apoi traversează stiloglosul, după care ajunge la marginea laterală a bazei limbii, unde se termină ramificîndu-se în muşchii şi mucoasa de la nivelul V-ului lingual. In cursul traiectului ei, artera dorsală a limbii dă cîteva ramuri pentru pilierul anterior al vălului palatin, amigdalei palatine şi epiglotei.

Artera sublinguală, destinată planşeului gurii şi glandei sublinguale, este cea mai importantă ramură colaterală a arterei linguale (fig.15o). Ea se desprinde din artera linguală, din punctul unde această arteră părăseşte regiunea suprahioidiană laterală şi devine ascendentă. Artera sublinguală traversează loja sublinguală, unde este situată sub glanda sublinguală şi dedesubtul şi înăuntrul canalului lui Wharton, cu care merge împreună; ea este însoţită de două vene satelite şi de nervul lingual. In cursul traiectului său

lul lui Wharton, trecînd succesiv în afară, dedesubtul şi înăuntrul lui şi cu nervul hipoglos.

In limbă artera ranină este foarte flexuoasă, devenind din ce în ce mai subţire şi mai superficială. După ce se îndepărtează de nervul hipoglos, ea trece sub nervul lingual şi ajunge pe faţa internă a muşchiului lingual inferior. Işi continuă apoi drumulmergînd între muşchiul lingual inferior în afară şi genioglos înăuntru.

Ramuri colaterale. In afară de multe ramuri musculare, foarte subţiri şi inconstante, pe care artera lingualã le dă pentru muşchii limbii, ea mai dă trei ramuri colaterale importante: un ram suprahioidian, artera dorsală a limbii şi artera sublinguală (fig.15o).

Ramura suprahioidiană este o ramură musculară foarte subţire, care merge paralel cu osul hioid. Ea se termină vascularizînd porţiunea superioară a muşchilor subhioidieni şi anastomozîndu-se, pe de altă parte, pe linia mediană, cu cea din partea opusă.

Artera dorsală a limbii se desprinde din artera lingualã la limita dintre triunghiul lui Béclard şi Pirogoff (fig.15o). Din această cauză, pentru a asigura o hemostază completă a limbii, trebuie legată artera lingualã în aria triunghiului lui Béclard, înainte deci de a da această ramură colaterală. De la origine, ea are o direcţie verticală pe muşchiul hiogl s, apoi traversează stiloglosul, după care ajunge la marginea laterală a bazei limbii, unde se termină ramificîndu-se în muşchii şi mucoasa de la nivelul V-ului lingual. In cursul traiectului ei, artera dorsală a limbii dă cîteva ramuri pentru pilierul anterior al vălului palatin, amigdalei palatine şi epiglotei.

Artera sublinguală, destinată planşeului gurii şi glandei sublinguale, este cea mai importantă ramură colaterală a arterei linguale (fig.15o). Ea se desprinde din artera lingualã, din punctul unde această arteră părăseşte regiunea suprahioidiană laterală şi devine ascendentă. Artera sublinguală traversează loja sublinguală, unde este situată sub glanda sublinguală şi dedesubtul şi înăuntrul canalului lui Wharton, cu care merge împreună; ea este însoţită de două vene satelite şi de nervul lingual. In cursul traiectului său

ALINA

ea dă ramuri glandei sublinguale, mușchilor planșeului gurii și mușchilor suprahioidieni. Ea se termină dedesubtul bazei frîului limbii, împărțindu-se în două ramuri terminale : unul superior și unul inferior:

a- ramul superior sau maxilar (Rouvière și Vallois) este destinat bărbiei osoase;

b- ramul inferior sau ramul mentonier a lui Bertelli, înconjură bărbia osoasă și se distribuie părților moi ale regiunii mentoniere.

Artera sublinguală se anastomozează, pe de o parte, cu cea din partea opusă și din această anastomoză pleacă o arteră ascendentă numită artera frîului limbii; pe de altă parte se anastomozează cu artera submentală, prin intermediul unei ramuri perforante, care traversează milohioidianul.

Artera facială = art. maxilară ext.

Artera facială, destinată aproape în întregime feței, mai poartă numele de artera maxilară externă. Ia naștere pe fața anterioară a arterei carotide externe, puțin deasupra arterei linguale (fig.14o, 143, 15o, 152). Ea se îndreaptă oblic în sus și înainte, părăsește regiunea carotidiană și se angajează sub burta posterioară a digastricului și sub stilo-hioidian (fig.152). Ajunge la partea posterioară a glandei submaxilare, care, pentru acest motiv prezintă un șanț sau un canal complet, înconjură apoi marginea inferioară a mandibulei, puțin înaintea maseterului și ajunge la față. Aici, ea devine foarte flexuoasă și se îndreaptă mai întîi spre comisura buzelor și apoi spre unghiul intern al ochiului, unde se termină prin ramura sa terminală numită angulară, care se anastomozează cu nazala, ramură din oftalmică (fig.152). Privită din punct de vedere al raporturilor, artera facială prezintă două porțiuni: o porțiune cervicală sau profundă și o porțiune facială sau superficială.

In porțiunea cervicală se găsește, la origine, în aria triunghiului lui Farabeuf (fig.14o, 143), în loja carotidiană. Trece apoi prin furca mușchilor stilieni (fig.14o), pentru a ajunge în regiunea para-amigdaliană și apoi se angajează în regiunea submaxilară. In această ultimă regiune, artera se găsește situată mai întîi sub muș-

I/ Farabeuf, loja carotidiană; furca mș stilieni, reg para-amigdaliană; reg submaxilară

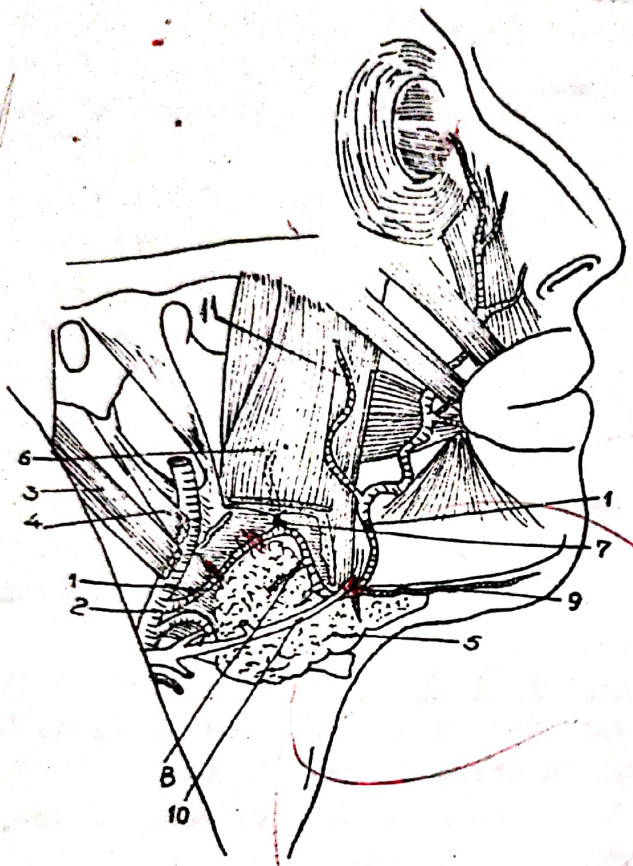

Fig.152
Artera facială

1- artera facială
2- artera carotidă externă
3- burta post.a digastricului secţionată,
4- M.stilo-hioidian secţionat
5- glanda submaxilară
6- M. maseter
7- artera palatină ascendentă
8- artera submaxilară
9- artera submentală
10-vena facială
11- artera maseterină inf.

chiul pterigoidian intern, prezentînd rapoarte intime cu glanda submaxilară, pe faţa internă a căreia se găseşte situată. Apoi, ea părăseşte loja submaxilară, între marginea superioară a glandei submaxilare şi mandibulă, avînd rapoarte, la acest nivel, cu ganglionii submaxilari şi în special cu ganglionul lui Stahr, care este în contact cu ea.

II In porţiunea facială, artera facială trece peste muşchii buccinator, canin, ridicătorul propriu al buzei superioare şi ridicătorul comun al buzei superioare şi al aripei nasului; ea este acoperită de pielosul gîtului, rizorius al lui Santorini, marele şi micul zigomatic (fig.152).

Vena facială se găseşte îndărătul arterei, formînd coarda arcului descris de arteră. In afară de numeroase ramuri, foarte subţiri şi inconstante, musculare, glandulare, nervoase şi tegumentare, artera facială dă 8 ramuri colaterale. Patru dintre acestea sînt

date din porţiunea ei cervicală: artera palatină ascendentă, artera pterigoidiană, artera submaxilară, artera submentală. Celelalte patru sînt date din porţiunea facială: maseterina inferioară, cele două artere coronare superioară şi inferioară, artera aripei nasului (fig.152).

Artera palatină ascendentă sau inferioară (fig.152) ia naştere din facială la 4-5 mm de originea ei. Ea se îndreaptă oblic în sus şi înainte, trecînd între muşchiul stiloglos şi stilofaringian şi lăsînd înăuntrul ei nervul glosofaringian. Urcînd pe laturile faringelui, ea dă o ramură pentru muşchii limbii şi se distribuie amigdalei palatine, constrictorului superior al faringelui, stilo-faringianului şi pterigoidianului intern. Ea se anastomozează cu palatina superioară şi cu faringiana inferioară.

Artera pterigoidiană este o ramură subţire şi scurtă, deseori dedublată, care se distribuie muşchiului pterigoidian intern.

Artera principală a glandei submaxilare (fig.152) se desprinde din facială, puţin sub marginea inferioară a mandibulei. Relativ voluminoasă, ea se îndreaptă oblic în jos şi înainte şi după un scurt traiect pătrunde pe faţa internă a glandei submaxilare, în apropierea polului ei posterior.

Artera submentală este unul din cele mai voluminoase ramuri colaterale ale arterei faciale (fig.152). Ea se desprinde din aceasta în loja submaxilară, imediat sub marginea inferioară a mandibulei. Se îndreaptă apoi orizontal înainte, în lungul acestei margini, în unghiul diedru dintre aceasta şi milohioidian. Profundă în porţiunea ei posterioară, ea devine din ce în ce mai superficială şi se termină în tegumentele regiunii mentoniere. Ea se distribuie glandei submaxilare, căreia îi furnizează 5-6 ramuri descendente, subţiri, muşchilor suprahioidieni anteriori (milohioidianul şi burta anterioară a digastricului) şi tegumentului regiunii suprahioidiene. Prezintă o anastomoză cu artera sublinguală.

Artera maseterină inferioară (fig.152) este o ramură subţire care se desprinde din facială în punctul unde aceasta încrucişează faţa externă a mandibulei. Ea se îndreaptă oblic în sus şi îndărăt şi se termină în muşchiul maseter, pe care-l abordează pe

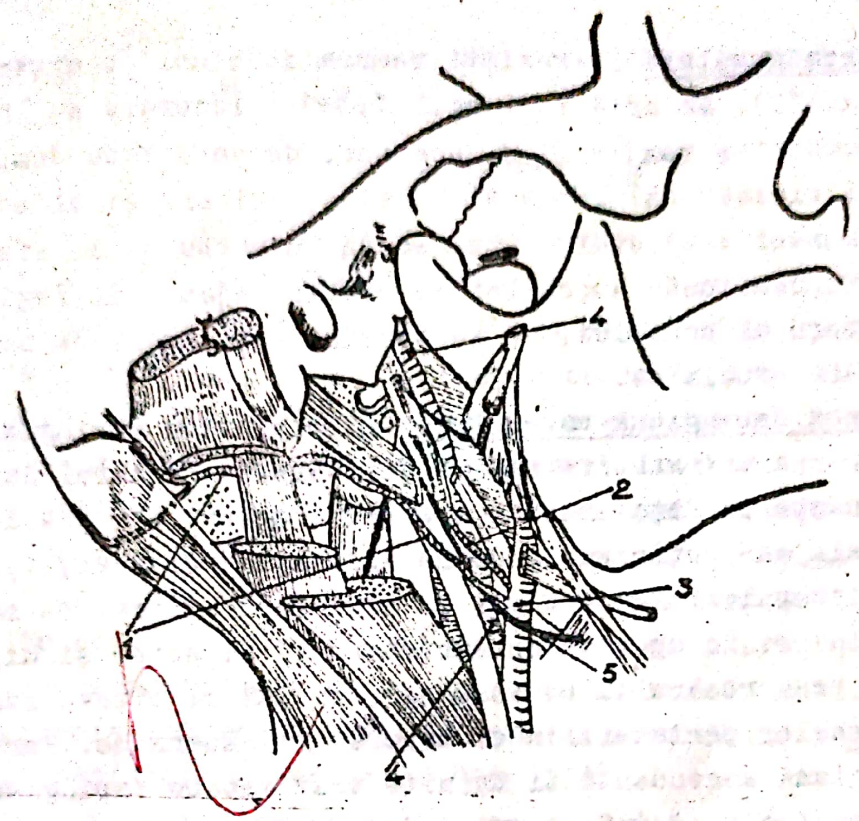

Fig.153. Artera occipitală şi faringiană ascendentă

1- artera occipitală
2- artera faringiană ascendentă
3- artera carotidă externă
4- artera carotidă internă
5- nervul hipoglos

faţa sa superficială.

Arterele coronare sau labiale, destinate buzelor, sînt în număr de două, una inferioară şi una superioară (fig.152). Ele iau naştere aproape una de alta, pe faţa externă a buccinatorului. Sinuoase, ele se îndreaptă înainte şi înăuntru, spre comisura labială. Pătrund apoi în grosimea buzei corespunzătoare, unde se anastomozează cu cele din partea opusă, pentru a constitui cercul arterial coronar. Acest cerc, care înconjură orificiul bucal, este situat între pătura musculară şi pătura glandulară a buzelor. Din arcada coronarelor superioare se desprinde artera suboloasonului, destinată pereţilor narinelor şi lobulului nasului.

Artera aripei nasului este sinuoasă (fig.152). Se desprinde din artera facială, în şanţul nazo-genian şi se distribuie aripei nasului, dosului nasului şi lobului nasului.

Artera angulară reprezintă ramura terminală a arterei faciale (fig.152). Ea urcă în lungul feţei laterale a nasului, pe ramura montantă a maxilarului superior, de care este despărţită prin muşchiul ridicătorul comun al buzei superioare şi al aripei nasului. In cursul traiectului său, ea dă înăuntru şi în afară, numeroase ramuri destinate muşchilor şi pielii. Ajunsă în regiunea unghiului intern al ochiului, ea se termină anastomozîndu-se cu artera nazală din oftalmică.

Artera faringiană ascendentă (fig.157) sau faringiana inferioară este cea mai subţire ramură colaterală a arterei carotide externe. Ea naşte pe faţa internă a acestei artere, la acelaşi nivel cu linguala sau puţin mai sus. Se îndreaptă vertical, aplicată pe peretele lateral al faringelui, în care se ramifică. Ea se distribuie faringelui şi în special constrictorului superior şi mijlociu şi muşchilor prevertebrali. De asemenea, ea mai dă cîteva ramuri colaterale muşchilor peristafilini şi trompei lui Eustache. Faringelui, artera faringiană ascendentă îi trimite trei artere faringiene: superioară, mijlocie şi inferioară.

In afară de aceste ramuri colaterale, artera faringiană ascendentă mai dă:

a- o ramură timpanică, care pătrunde în casa timpanului, prin canalul Jacobson; ea se ramifică pe promontoriu şi se distribuie ferestrei rotunde şi ovale. Imprejurul acestei artere se găseşte paraganglionul timpanic;

b- două ramuri meningee destinate durei-mater: o arteră meningee posterioară a lui Cruveillhier, care se angajează în gaura ruptă posterioară şi alta inconstantă, care pătrunde în craniu prin gaura condiliană anterioară;

c- o ramură prevertebrală, lungă şi subţire, care îndreptîndu-se oblic dinăuntru în afară, înconjură posterior ganglionul cervical superior simpatic pentru a se distribui muşchilor prevertebrali şi aponevrozei prevertebrale. Din această ramură se desprind fine arteriole pentru ganglionul simpatic cervical superior (Machado de Sanza);

d- o ramură ganglionară pentru ganglionul simpatic cervical superior;

e- o ramură tubară, care se distribuie peretelui inferior al trompei lui Eustache.

Artera occipitală

Se desprinde de pe faţa posterioară a arterei carotide externe, puţin deasupra originii facialei, cam la nivelul unghiului postero-superior al triunghiului lui Farabeuf (fig.140,143,153).

De la origine, ea se îndreaptă oblic în sus, înapoi şi în afară, mergînd în lungul burţii posterioare a digastricului. După ce încrucişează vena jugulară internă, trece între apofiza mastoidă şi apofiza transversă a atlasului, mergînd apoi aproape orizontal, în partea superioară a cefii, sub micul complex şi splenius (fig. 153). Puţin în afara protuberanţei occipitale externe, ea se recurbează din nou, pentru a deveni ascendentă. Perforează apoi trapezul, devine superficială şi se termină împărţindu-se în două ramuri terminale, intern şi extern, care se distribuie regiunii occipitale şi parietale posterioare (fig.153).

In cursul traiectului său, artera occipitală descrie trei porţiuni :

1. Prima porţiune, oblic ascendentă, în care artera traversează triunghiul lui Farabeuf, unde încrucişează artera carotidă internă, nervul vag şi vena jugulară internă, după care merge în lungul burţii posterioare a digastricului, pînă aproape de inserţia mastoidiană a acestuia. Este acoperită de sterno-cleido-mastoidian (fig.153).

2. A doua porţiune, transversală, în care artera occipitală este situată profund. Ea este acoperită de sterno-cleido-mastoidian, digastric şi splenius şi merge pe occipital, prezentînd raporturi intime cu micul oblic şi cu marele complex (fig.153).

3. A treia porţiune, ascendentă, în care artera occipitală se găseşte mai întîi sub trapez, apoi, după ce traversează acest muşchi, se găseşte dedesubtul pielii. In traiectul ei, artera occipitală este însoţită de o venă groasă. Artera occipitală, în cursul traiectului său, dă naştere la mai multe ramuri colaterale :

1. Artera sterno-cleido-mastoidiană superioară care se

distribuie mușchiului sterno-cleido-mastoidian, pătrunzînd pe fața lui profundă.

2. Ramuri musculare, în număr foarte variabil, care se distribuie mușchilor vecini: burta posterioară a digastricului, splenius, marele și micul complex.

3. Artera stilo-mastoidiană, care se angajează în gaura stilo-mastoidiană și merge apoi împreună cu nervul facial, pentru a se distribui casei timpanului, cavității mastoidiene și canalelor semicirculare. Această arteră poate proveni, în unele cazuri, din artera auriculară posterioară.

4. O arteră meningee care, pătrunzînd în craniu prin gaura mastoidiană, se distribuie durei-mater din regiunea mastoidiană.

După ce a perforat mușchiul trapez, artera occipitală se împarte în două ramuri terminale : o ramură externă, care se va anastomoza cu ramuri din artera auriculară posterioară și o ramură internă, care se va anastomoza, pe linia mediană, cu cea din partea opusă și cu ramuri din temporala superficială. Aceste ramuri terminale ale arterei occipitale se vor împărți în numeroase ramuri flexuoase, care vor vasculariza mușchiul occipital și tegumentul regiunii occipitale.

Artera auriculară posterioară

Ia naștere pe fața posterioară a arterei carotide externe deasupra occipitalei (fig.140, 145); cîteodată însă poate lua naștere printr-un trunchi comun cu aceasta. De la origine, ea se îndreaptă oblic în sus și puțin îndărăt, trecînd înaintea stilo-hioidianului și burții posterioare a digastricului (fig.140,145). Pătrunde apoi în loja parotidiană și după cîțiva centimetri, o părăsește, cam la nivelul vîrfului mastoidei, pentru ca apoi, înconjurînd marginea anterioară a sterno-cleido-mastoidianului sau a mastoidei, să devină superficială și să urce vertical, prin șanțul retroauricular, sfîrșindu-se prin două ramuri terminale: o ramură anterioară auriculară și o ramură posterioară mastoidiană (fig.154, 155).

In cursul traiectului ei, artera auriculară posterioară dă mai multe ramuri colaterale musculare, glandulare și tegumentare și artera stilo-mastoidiană care poate proveni și din artera occipitală.

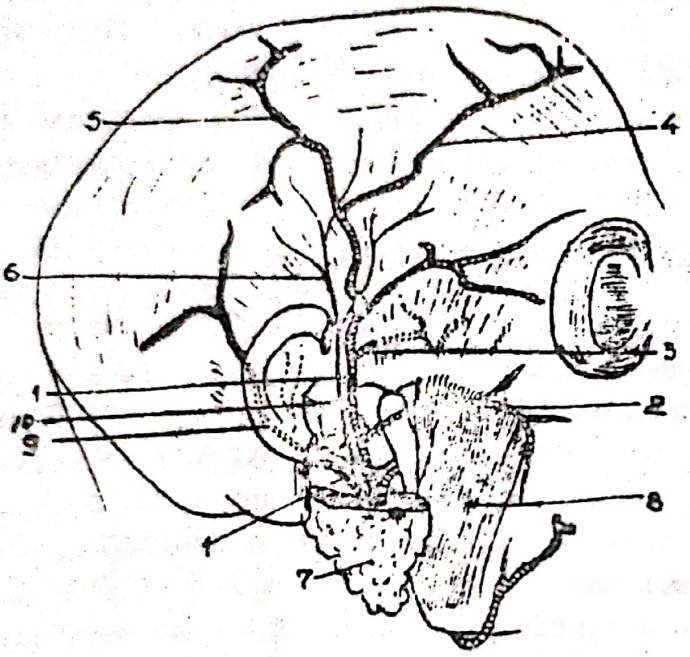

Fig.154
Artera auriculară post.şi artera temporală superf.

1- artera temporală superf.
2- artera transversă a feţei
3- artera temporală profundă posterioară
4- ramul terminal frontal
5- ramul terminal parietal
6- nervul auriculo-temporal
7- glanda parotidă
8- muşchiul maseter
9- artera auriculară post.
10-artera auriculară ant.

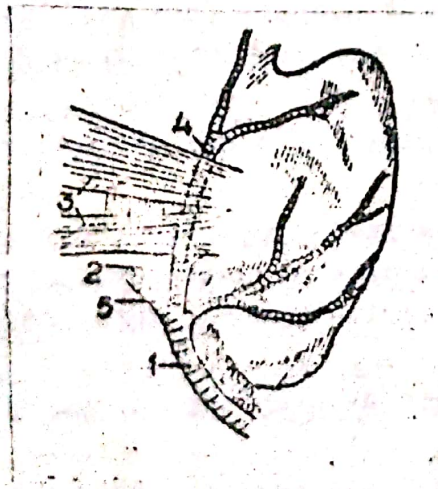

Fig.155
Artera auriculară posterioară.

1- art.auriculară post.
2- apofiza mastoidă
3- M.auricular posterior
4- ramul terminal auricular
5- ramul terminal mastoid.

In şanţul retroauricular, artera auriculară posterioară dă naştere celor două ramuri terminale:

a- o ramură anterioară, auriculară (fig.155) care se distribuie feţei interne a pavilionului şi care, prin ramuri perforante, vascularizează şi o parte din faţa externă a acestuia;

b- o ramură posterioară,mastoidiană (fig.155) care se dis-

tribuie tegumentului regiunii mastoidiene, anastomozîndu-se cu occipitala şi temporala superficială.

Ramurileterminale ale carotidei externe

Ramurile terminale ale carotidei externe sînt în număr de două : artera temporală superficială şi artera maxilară internă(fig. 14o, 145 şi 154).

Artera temporală superficială

Este ramura de bifurcaţie externă şi superficială a carotidei externe. Ia naştere în loja parotidiană, la nivelul marginii posterioare a gîtului condilului mandibulei (fig.154). De la acest nivel, ea urcă vertical şi iese din loja parotidiană, împreună cu nervul auriculo-temporal, care se găseşte situat îndărătul ei (fig.154). Trece apoi înaintea tragusului, încrucişează în unghi drept rădăcina posterioară a apofizei zigomatice şi la 2-3 cm deasupra acesteia se împarte în două ramuri terminale: anterioară sau frontală şi posterioară sau parietală (fig.154).

Deci artera temporală superficială are două porţiuni:

- una inferioară, subzigomatică, unde este profundă, situată în loja parotidiană;
- alta superioară, suprazigomatică, unde este superficială, ocupînd regiunea temporală (fig.154).

In cursul traiectului său, artera temporală superficială este întovărăşită de o venă satelită, care se poate găsi,fie anterior, fie posterior şi de nervul auriculo-temporal care, cel mai adesea, se găseşte posterior.

Artera temporală superficială dă următoarele ramuri colaterale:

1. Artera transversală a feţei ia naştere aproape de originea arterei temporale superficiale, în loja parotidiană (fig.146, 154). De la acest nivel, ea se îndreaptă transversal înainte, paralel cu arcada zigomatică. Traversează faţa externă a maseterului şi apoi a buccinatorului, mergînd între arcada zigomatică şi canalul lui Stenon. In traiectul său dă mai multe ramuri colaterale parotidiene, articulare şi musculare. Ea se termină în părţile moi ale

obrajilor. Se anastomozează cu ramuri posterioare din facială şi cîteodată, cînd este foarte voluminoasă, poate suplea această arteră (Buntaro-Adachi).

2. Artera zigomato-malară este foarte subţire şi cîteodată se desprinde printr-un trunchi comun cu artera temporală profundă posterioară. Se îndreaptă înainte, mergînd paralel şi deasupra arcadei zigomatice, într-o dedublare a aponevrozei temporale, pentru ca să se termine la nivelul părţii externe a pleoapelor, unde vascularizează muşchiul orbicularul pleoapelor.

3. Artera temporală profundă posterioară este ramura cea mai voluminoasă a arterei temporale superficiale (fig.154). Se desprinde din ea în punctul unde aceasta încrucişează rădăcina posterioară a zigomei. Imediat apoi perforează aponevroza temporalului şi urcă oblic în sus şi înapoi, mai întîi într-o dedublare a aponevrozei şi apoi perforînd muşchiul temporal, ajunge între acest muşchi şi solzul temporalului, unde se termină dînd mai multe ramuri care vor vasculariza acest muşchi.

4. Arterele auriculare anterioare (fig.154) sînt în general în număr de 3: superioară, mijlocie şi inferioară. Ramura inferioară se distribuie tragusului şi lobulului urechii; ramura mijlocie irigă rădăcina helixului şi partea anterioară a concăi; ramura superioară irigă partea superioară a helixului şi muşchiul auricular anterior.

Artera temporală superficială ca două ramuri terminale: o ramură frontală şi o ramură parietală, ambele fiind de un volum egal şi situate superficial.

Ramura frontală dă ramuri pentru pleoapa superioară şi se anastomozează cu artera supraorbitară. Ramura parietală se anastomozează cu ramuri din artera occipitală şi auriculară posterioară. Ambele ramuri se distribuie pielii capului, frunţii, aponevrozei epicraniene, muşchiului frontal şi auricular superior.

Artera maxilară internă

Este ramura de bifurcaţie internă şi profundă a carotidei externe (fig.140, 145, 156). Ea se întinde din regiunea parotidiană, unde ia naştere, pînă în fundul fosei pterigomaxilare, unde se ter-

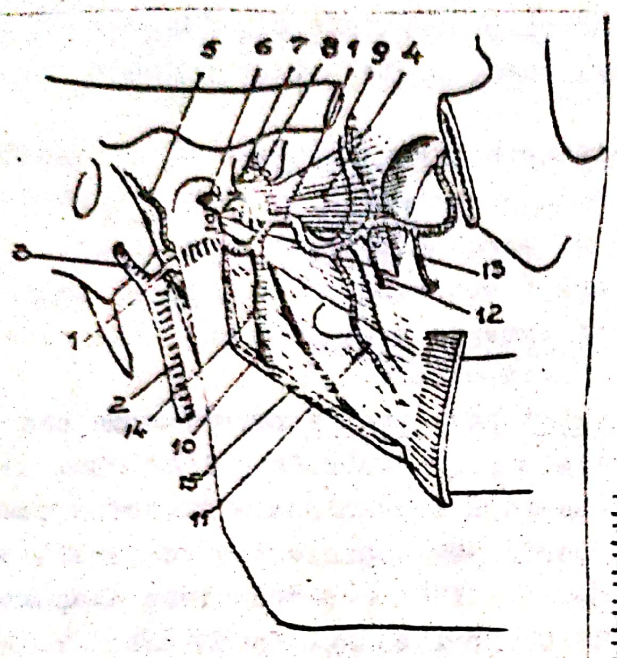

Fig.156

Artera maxilară internă

1- artera maxilară internă
2- artera carotidă externă
3- artera temporală superf.
4- M.pterigoidian extern
5- artera timpanică
6- artera meningee mijlocie
7- artera mică meningee
8- artera temporală profundă mijlocie
9- artera temporală profundă anterioară
10- artera dentară inferioară
11- artera maseterină
12- artera bucală
13- artera alveolară
14- nervul dentar inferior
15- nervul lingual.

mină prin artera sfenopalatină. Imediat după ce ia naștere, artera maxilară internă înconjură din afară înăuntru gîtul condilului mandibulei (fig.156), trecînd prin butoniera retrocondiliană a lui Juvara, care este delimitată de acest gît și de marginea posterioară a aponevrozei interpterigoidiene. Nervul auriculotemporal, care însoțește această arteră, este situat deasupra ei. Apoi, ea înconjură dinăuntru în afară marginea inferioară a pterigoidianului extern și ajunge astfel pe fața lui externă. Merge apoi oblic înainte, înăuntru și în sus, între pterigoidianul extern și mușchiul temporal, pînă în porțiunea cea mai superioară a tuberozității maxilarului superior. Ajunsă aici, ea descrie o pronunțată curbă, care privește cu convexitatea anterior și se angajează în partea cea mai superioară a fosei pterigo-maxilare, unde se termină dînd artera sfeno-palatină. Aceasta este varianta superficială a arterei, care se întîlnește în 65% din cazuri. In 35% din cazuri, artera are un traiect profund. Ea rămîne între mușchiul pterigoidian intern și extern îndreptîndu-se spre baza apofizei pterigoide. Perforează apoi dinăuntru în afară pterigoidianul extern, trecînd printre cele două fascicule de origine ale acestuia și ajunge astfel pe fața lui externă, avînd mai departe traiectul obișnuit.

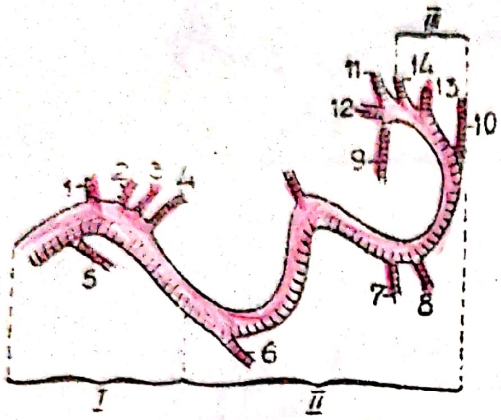

Fig.157

Artera maxilară internă şi ramurile colaterale (schematic).

1- artera timpanică
2- artera meningee mijlocie
3- artera mică meningee
4- artera maseterină
5- artera dentară inferioară
6- artera pterigoidiană
7- artera bucală
8- artera alveolară
9- artera palatină superioară
10- artera temporală profundă ant.
11- artera pterigo-palatină
12- artera vidiană
13- artera suborbitară
14- artera sfeno-palatină

In cursul traiectului său, artera maxilară internă dă naştere la 14 ramuri colaterale care, după direcţia lor, se împart în: ascendente, descendente, anterioare şi posterioare.

Ramurile colaterale ascendente sînt în număr de 5: timpanica, meningeea mijlocie, mica meningee, temporala profundă mijlocie şi temporala profundă anterioară (fig.156, 157).

1. Artera timpanică este prima ramură colaterală a arterei maxilare interne, care ia naştere din aceasta la nivelul butonierei lui Juvara sau chiar în loja parotidei. Traversează apoi scizura lui Glasser, împreună cu ligamentul anter: r al ciocanului şi ajunge în casa timpanului, unde se distribuie mucoasei acesteia, membranei timpanului şi ciocanului.

2. Artera meningee mijlocie este destul de voluminoasă şi are un traiect foarte lung. Imediat ce se desprinde din artera maxilară internă se îndreaptă vertical în sus şi trece mai întîi, prin bucla nervoasă, pe care o formează nervul auriculo-temporal. Pătrunde apoi în craniu prin gaura mică rotundă. Se îndreaptă în afară şi după un traiect de 3-4 cm se împarte, puţin dedesubtul suturii sfenoparietale, în două ramuri terminale : anterioară şi posterioară (fig.158), cea anterioară fiind cea mai voluminoasă.

Ramura anterioară după ce ajunge la vîrful micei aripi a sfenoidului, urcă vertical pe faţa internă a parietalului, puţin înapoia suturii coronare. Din această ramură se desprinde o ramură orbi-

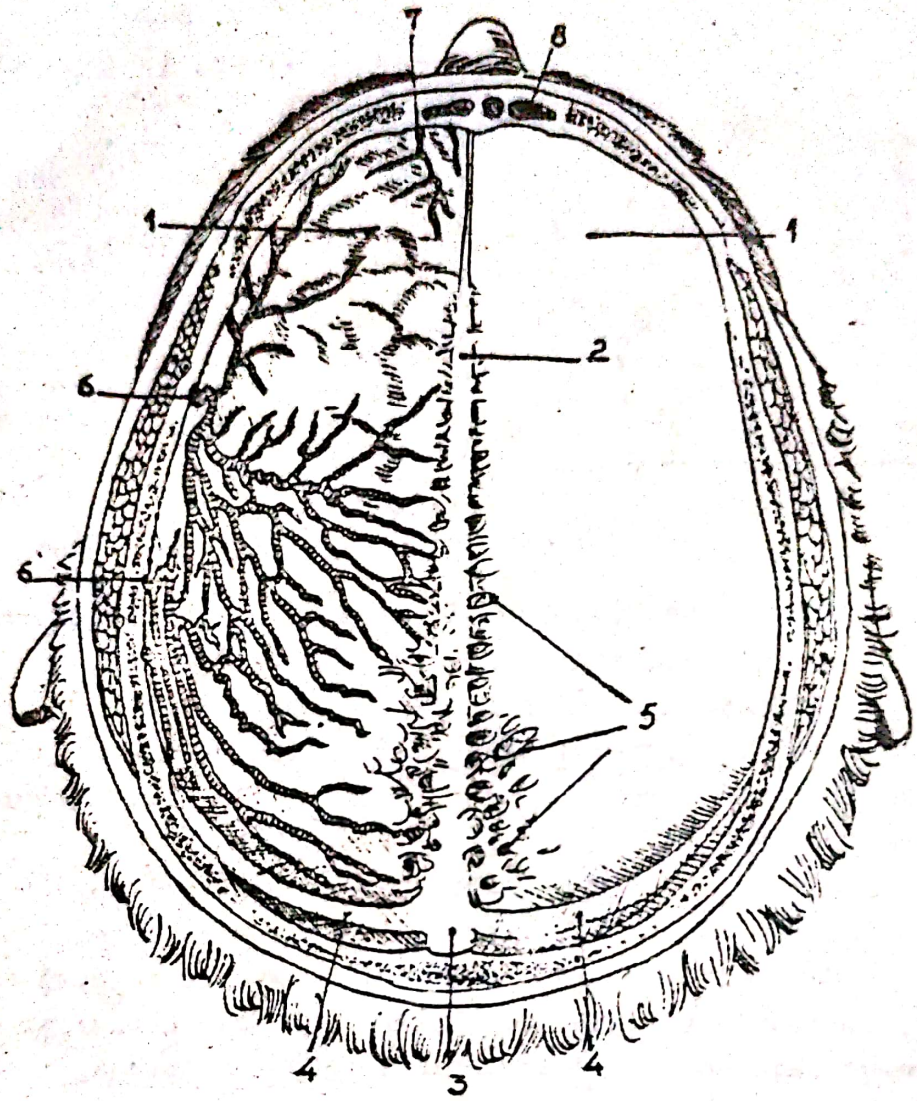

Fig. 158. Ramurile terminale ale arterei meningee mijlocii

1- aura-mater
2- sinusul longitudinal sup.
3- teascul lui Herophile
4- sinusul lateral
5- corpusculii lui Pachionni
6- ramura ant. a arterei meningee mijlocii
6' ramura posterioară a arterei meningee mijlocii
7- artera meningee anterioară

tară, care pătrunde în orbită prin partea cea mai externă a fantei sfenoidale şi care se va anastomoza cu artera lacrimală din oftalmică.

Ramura posterioară, mult mai subţire, se îndreaptă în sus şi înapoi, ramificîndu-se pe faţa internă a solzului temporalului şi a parietalului.

Aceste ramuri ale arterei meningee mijlocii se găsesc situa-

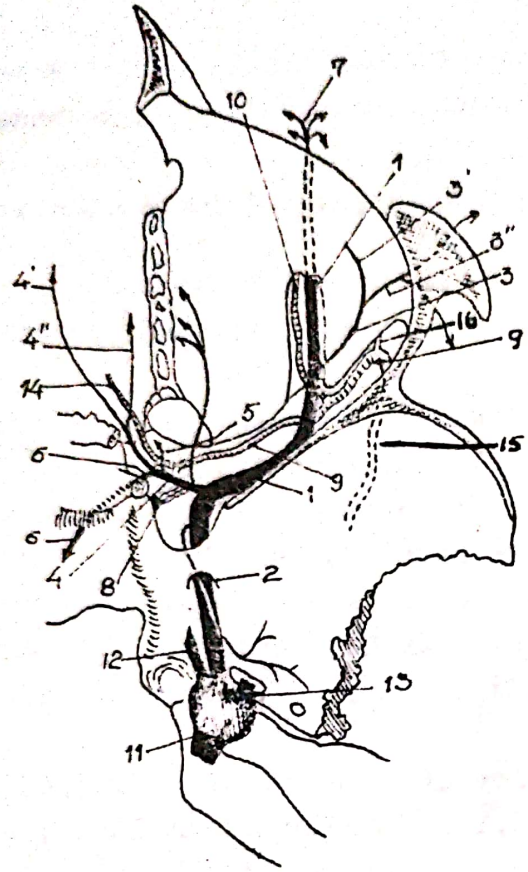

Fig.159

Artera maxilară internă şi nervul maxilar superior în groapa pterigomaxilară (secţiune orizontală).

1- N.maxilar superior
2- marea gaură rotundă
3- ramura orbitară
3' ramura lacrimo-palpebrală
3" ramura temporo-malara
4- N.sfenopalatin
4' N.sfenopalatin intern
4" N.sfenopalatin extern
5- N.palatin posterior
6- N.pterigo-palatin
7- ramurile terminale ale N.maxilar superior
8- ganglionul sfenopalatin
9- artera maxilară internă
10- artera suborbitară
11- ganglionul lui Gasser
12- N.oftalmic
13- N.maxilar inferior
14- artera sfeno-palatină
15- artera palatină descendentă
16- artera alveolară

te între suprafaţa endocraniană a cutiei craniene şi dura-mater. Din ele se desprind două categorii de ramuri: interne sau meningeale, destinate durei-mater şi externe sau oscase, care pătrund în grosimea oaselor craniului.

Ramurile terminale ale arterei meningee mijlocii se anastomozează pe de o parte cu cele ale meningeei anterioare, a micei meningee şi a meningeei posterioare, iar pe de altă parte, cu cele provenite din artera opusă. Din această cauză, cînd artera este secţionată, sîngele se scurge din ambele capete ale secţiunii. Printre numeroasele ramuri care provin din meningeea mijlocie, există unele care merită o descriere specială:

a- ramuri ganglionare care se distribuie ganglionului lui Gasser şi durei-mater vecine;

b- ramuri orbitare care pătrund în orbită prin partea externă a fantei sfenoidale şi se anastomozează cu artera lacrimală din ortal-

mică ;

c- ramuri temporale care traversează oasele cutiei craniene şi ajung pe faţa profundă a muşchiului temporal, unde se anastomozează cu arterele temporale profunde;

d- o arteră interpterigoidiană care merge între muşchii pterigoidieni pe care îi vascularizează;

e- o arteră pietroasă care se angajează în hiatusul lui Fallope şi se anastomozează în apeductul cu acelaşi nume, cu artera stilomastoidiană.

Bifurcarea arterei meningee mijlocii în ramurile terminale se face la 1 cm sub pterion. Traiectul ramurei posterioare este paralel cu arcada zigomatică şi la o distanţă de 4 cm de marginea ei superioară. Ramura anterioară este paralelă cu sutura coronară şi puţin îndărătul ei. Punctul ideal de trepanaţie pentru artera meningee mijlocie este situat la 4 cm îndărătul apofizei orbitare externe a frontalului şi la 4 cm deasupra mijlocului arcadei zigomatice.

3. Mica meningee este subţire şi inconstantă (fig.156, 157). După origine, care se găseşte în apropierea meningeei mijlocii, se îndreaptă oblic în sus şi înăuntru, dă cîteva ramuri subţiri muşchiului pterigoidian extern şi pătrunde în craniu prin gaura ovală, fiind situată înaintea nervului maxilar inferior. Ea vascularizează porţiunea internă a etajului mijlociu al bazei craniului, cavum Meckeli, peretele extern al sinusului cavernos şi sfenoidul.

4. Temporala profundă mijlocie este cea mai voluminoasă între cele trei artere temporale profunde (fig.156, 157). Ia naştere din maxilara internă, la nivelul incizurii sigmoide a mandibulei, încrucişează faţa externă a pterigoidianului extern, se îndreaptă în sus, trece sub muşchiul temporal şi se împarte în două ramuri terminale: anterioară şi posterioară. Ea se găseşte situată înapoia nervului temporal mijlociu, la nivelul crestei sfeno-temporale, apoi încrucişează acest nerv, trecînd fie superficial, fie profund faţă de el, pentru a se plasa înaintea lui. In cursul traiectului său, această arteră este însoţită de două vene satelite. După ce vascularizează muşchiul temporal se anastomozează cu celelalte două artere temporale profunde anterioară şi posterioară.

5. Artera temporala profundă anterioară ia naştere din maxilara internă la 3-4 mm îndărătul tuberozităţii maxilarului (fig.156, 157), trece înapoia fasciculului superior al pterigoidianului extern, încrucişează creasta sfeno-temporală şi ajunge pe faţa profundă a muşchiului temporal, urcînd în lungul marginei lui anterioare. Este întovărăşită de nervul temporal profund anterior, care este situat îndărătul ei, sau, în cazuri foarte rare, anterior faţa de arteră (Hovelacque).

Această arteră emite două ramuri orbitare:

a- una foarte, subţire, care pătrunde în orbită prin canalul malar;

b- alta mai voluminoasă, care pătrunde în orbită prin fanta sfeno-maxilară.

Artera temporală profundă anterioară se anastomozează cu temporala profundă mijlocie.

Ramurile colaterale descendente ale maxilarei interne

Sînt în număr de 5: dentara inferioară, maseterina superioară, bucala, pterigoidiana şi palatina superioară (fig.156, 157).

1. Artera dentară inferioară se desprinde din maxilara internă, în apropierea colului condilului mandibulei (fig.156, 157). Se îndreaptă oblic în jos şi în afară, împreună cu nervul dentar inferior, către orificiul superior al canalului dentar. Pătrunde în acest canal, pe care îl parcurge pînă la nivelul găurii mentoniere, unde se împarte în două ramuri: o ramură mentonieră care iese prin gaura mentonieră şi se distribuie părţilor moi ale bărbiei şi o ramură incisivă care continuă direcţia arterei şi se distribuie caninilor, incisivilor şi porţiunii mandibulei din vecinătatea simfizei mentoniere. In cursul traiectului său artera dentară inferioară dă naştere la o serie de ramuri colaterale:

a- ramuri pterigoidiene pentru muşchiul pterigoidian intern;

b- artera milohioidiană care se desprinde imediat deasupra orificiului superior al canalului dentar, merge prin şanţul milohioidian al mandibulei şi se distribuie muşchiului milohioidian;

c- ramuri osoase pentru mandibulă;

d- ramuri dentare pentru dinţii mandibulei.

2. Artera maseterină superioară

După origine se îndreaptă în jos şi în afară, traversează incizura sigmoidă a mandibulei, trecînd la 4 mm deasupra marginii acestei incizuri şi înapoia tendonului temporalului (Salmon). Pătrunde apoi pe faţa profundă a muşchiului maseter, fiind destinată în special fasciculului profund al acestuia. Într-o 1/3 din cazuri, ea dă aproape de originea ei, o ramură articulară pentru articulaţia temporo-mandibulară. Artera maseterină superioară poate traversa cîteodată tendonul muşchiului temporal.

3. Artera bucală

Se desprinde din maxilara internă aproape de originea arterei temporale profunde anterioare, sau printr-un trunchi comun cu aceasta (trunchiul temporo-bucal). De la origine (fig.156,157) se îndreaptă oblic în jos şi în afară, pe faţa profundă a muşchiului temporal. După ce încrucişează faţa externă a tuberozităţii maxilarului superior, ajunge pe faţa superficială a buccinatorului, unde se termină ramificîndu-se. Ea se distribuie obrajilor, irigînd în special buccinatorul, glandele molare, canalul lui Stenon şi bula grăsoasă a lui Bichat.

4. Arterele pterigoidiene

Sînt artere subţiri, variabile ca număr de la 4–6, fiind destinate muşchilor pterigoidieni. Arterele pentru muşchiul pterigoidian extern sînt mai voluminoase şi mai numeroase, deoarece muşchiul pterigoidian intern mai primeşte ramuri şi din artera facială sau din palatina ascendentă.

5. Palatina superioară sau descendentă

Se desprinde din maxilara internă, în fundul fosei pterigomaxilare, în vecinătatea găurii sfeno-palatine (fig.158, 159). Coboară apoi vertical în canalul palatin posterior, împreună cu nervul palatin anterior. Ajungînd la nivelul bolţii palatine, ea se împarte în două ramuri terminale : anterioară şi posterioară.

Ramura anterioară merge prin şanţul din vecinătatea marginii alveolare şi se distribuie mucoasei palatului dur şi glandelor palatine. Ea se anastomozează în plin canal cu artera palatină anterioara, ramură terminală a arterei sfeno-palatine.

Ramura posterioară, mai subţire, se distribuie vălului pala-

tin şi se anastomozează cu ramuri din palatina ascendentă şi faringiana ascendentă.

Ramurile colaterale anterioare ale maxilarei interne sînt în număr de două : alveolara şi suborbitara.

1. Artera alveolară sau artera alveolo-antrală

După origine se îndreaptă oblic în jos, în afară şi înainte înconjurînd tuberozitatea maxilarului superior şi se împarte în 2 ramuri : externă subţire, care se termină pe faţa superficială a buccinatorului şi internă, care perforează tuberozitatea maxilarului superior, mergînd într-un mic canal. Această ramură se termină în peretele anterior al sinusului maxilar. In cursul traiectului său ea dă ramuri osoase pentru maxilarul superior, ramuri sinusale pentru mucoasa sinusului maxilar, ramuri descendente pentru marginea alveolară, care se vor distribui molarilor şi premolarilor superiori.

2. Artera suborbitară

Artera suborbitară părăseşte fosa pterigomaxilară în care a luat naştere prin fanta sfeno-maxilară (fig.159). Se angajează apoi în canalul suborbitar pe care îl parcurge în întregime şi ajunge la faţă prin gaura suborbitară. Aici se împarte în două categorii de ramuri: ascendente, care se distribuie pleoapei inferioare, anastomozîndu-se cu faciala şi descendente care se distribuie obrajilor şi buzei superioare.

In traiectul său artera suborbitară dă şi 2 ramuri colaterale:

a- o ramură orbitară care pătrunde în orbită şi vascularizează glanda lacrimală şi pleoapa inferioară;

b- o ramură dentară anterioară care se angajează în canalul cu acelaşi nume şi irigă caninii şi incisivii, anastomozîndu-se cu ramurile demtare posterioare din artera alveolara.

Ramurile colaterale posterioare ale maxilarei interne sînt în număr de două : vidiana şi pterigo-palatina.

1. Artera vidiană este o ramură foarte subţire care, după ce se desprinde din artera maxilară internă, în fundul fosei pterigomaxilare, se îndreaptă posterior, străbate canalul vidian, pentru ca să se termine vascularizînd mucoasa faringelui din vecinătatea

orificiului trompei lui Eustache. Ea dă 2-3 ramuri subţiri ganglionului sfeno-palatin al lui Meckel.

2. Artera pterigo-palatină ia naştere aproape de artera vidiană şi cîteodată chiar printr-un trunchi comun cu aceasta. Se îndreaptă îndărăt şi se angajează cu nervul pterigo-palatin (nervul faringian al lui Bock) în canalul pterigo-palatin. Se termină în mucoasa bolţii faringelui,dînd şi cîteva ramuri subţiri pentru bolta foselor nazale.

Artera sfeno-palatină

După ce a dat naştere la 14 ramuri colaterale, artera maxilară internă ia numele de arteră sfeno-palatină. Aceasta se angajează în gaura sfeno-palatină, ajungînd în fosa nazală, unde se împarte în două ramuri terminale:

a- o ramură_internă_(artera cloazonului) care merge pe peretele intern al foselor nazale,pînă la canalul palatin anterior în care pătrunde,ajungînd astfel la nivelul bolţii palatine. Aici se termină anastomozîndu-se cu palatina superioară;

b- o ramură_externă_(artera cornetelor şi meaturilor) care se distribuie peretelui extern al fosei nazale. Din această ramură se desprind unele ramificaţii foarte subţiri, care vor vasculariza sinusurile frontale, celulele etmoidale, canalele nazale şi sinusurile maxilare.

Scanned with OKEN Scanner

(76)

ARTERA CAROTIDA INTERNA

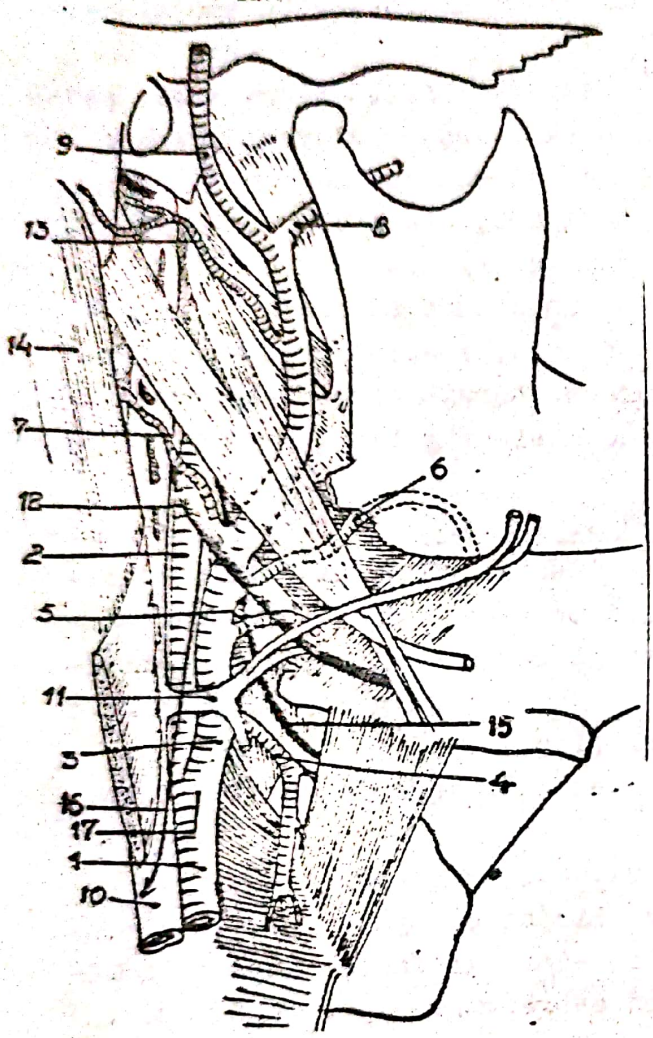

Fig.160

Artera carotidă internă în regiunea carotidiană.

1- carotida primitivă
2- carotida internă
3- carotida externă
4- artera tiroidiană superioară
5- artera linguală
6- artera facială
7- artera occipitală
8- artera maxilară internă
9- artera temporală superficială
10-vena jugulară internă
11-tr.venos tiro-lingo-facial
12-hipoglosul
13-artera auriculară posterioară
14-M.sterno-cleido-mastoidian
15-nervul laringeu superior
16-ramul descendent al hipoglosului.
17-bulbul carotidian

Carotida internă este al doilea ram terminal al carotidei primitive, asigurînd nutriţia părţii antero-superioare a encefalului, globului ocular şi anexelor sale.

Volumul ei variază cu gradul de dezvoltare al emisferelor cerebrale în scara animală.

Situată ventro-lateral faţă de carotida externă la origine, (fig.160) după un traiect de 2 cm se îndreaptă oblic în sus şi median, către peretele lateral al faringelui şi încrucişîndu-se cu cea externă, îşi ocupă fiecare poziţia corespunzătoare numelui lor.

Ajunsă la faringe, se îndreaptă vertical pînă la orificiul inferior al canalului carotidian, de pe faţa postero-inferioară a stîncii, îl parcurge în toată lungimea, pătrunde în craniu prin orificiul ventral al aceluiaşi canal şi se angajează în şanţul cavernos.

La extremitatea ventrală a acestui şanţ, artera trece pe latura internă a apofizei clinoide anterioare, perforează de jos în sus dura-mater, dă artera oftalmică şi se termină prin 4 ramuri, cu direcţii diferite: cerebrală anterioară, cerebrala mijlocie, comunicanta posterioară şi coroidiana anterioară.

Din cele de mai sus se vede că artera străbate pe rînd 4 regiuni : regiunea carotidiană superioară, spaţiul retro-stilian, canalul carotidian şi sinusul cavernos, terminîndu-se la partea ventrală a etajului mijlociu al encobazei.(fig.16o).

Raporte

1. <u>In regiunea carotidiană superioară</u>, contrar primei porţiuni a carotidei externe, carotida internă ocupă axul acestei regiuni prismatic triunghiulare, stînd pe planul prevertebral-transversar şi scalenic, ca pe un pat, avînd medial faringele şi ventrolateral aponevroza cervicală superficială şi marginea anterioară a muşchiului sterno-cleido-mastoidian (fig.16o).

In această regiune artera carotidă internă are raporte intime cu :

- vena jugulară internă, situată dorso-lateral, în lungul căreia se găseşte lanţul ganglionar limfatic jugular;
- trunchiul venos tiro-lingo-faringo-facial, care o încrucişează aproape de origine, mergînd către vena jugulară internă;
- nervul marele hipoglos, care o încrucişează la nivelul segmentului posterior al muşchiului digastric, între vena jugulară internă şi carotida internă şi luînd parte la formarea laturei superioare a triunghiului de ligatură a carotidelor (Farabeuf).

Tot în vecinătatea digastricului, artera este încrucişată de artera occipitală, ram din carotida externă, în momentul cînd ea se îndreaptă spre spaţiul dintre apofiza transversă a atlasului şi apofiza mastoidă.

Dorsal carotidei interne se găsesc, în această regiune 2

nervi: pneumogastricul situat în unghiul diedru deschis dorsal, între venă şi arteră, în aceeaşi teacă cu vasele şi cu simpaticul cervical, fixat pe aponevroza prevertebrală, prin ţesutul care-l înconjoară.

Înăuntru, carotida internă este încrucişată de jos în sus de nervul laringeu superior, din pneumogastric, şi artera faringo-meningee, urcînd lateral de faringe, între acesta şi carotida internă.

Un raport important îl are la origine cu artera carotidă externă, situată ventro-medial şi de care se deosebeşte prin faptul că nu dă ramuri şi prin topografia ei precisă în aria triunghiului de ligatură al carotidelor (fig.16o),

Aproape alături la origine, cele două artere se îndepărtează, îndreptîndu-se una spre spaţiul retro-stilian (carotida internă), cealaltă spre condilul mandibulei (carotida externă).

2. Porţiunea retro-stiliană (spaţiul maxilo-vertebro-faringian).

In acest segment carotida internă pătrunde în spaţiul maxilo-vertebro-faringian (segmentul subglandular, porţiunea retro-stiliană).

Acest spaţiu situat lateral de faringe are pereţii formaţi astfel : medial de faringe, lateral de sterno-cleido-mastoidian, ventral de aponevroza faringiană a lui Ionescu, iar dorsal, coloana vertebrală cu muşchii prevertebrali. Intrarea arterei în acest spaţiu se face după încrucişarea feţei profunde a digastricului.

Situată profund, înconjurată de conţinutul segmentului prestilian şi acoperită de parotidă, artera carotidă internă păstrează raporte intime cu o serie de organe vasculo-nervoase, care pătrund sau ies din craniu(fig.161).

Vena jugulară internă, (fig.161, 162), situată lateral faţă de arteră în tot traiectul retrostilian, se depărtează de aceasta, spre baza craniului, pentru a ajunge la golful venei jugulare interne.

Intre cele două organe, în triunghiul creat carotico-jugular, la baza craniului, se găseşte nervul pneumo-spinal, care a abandonat artera, fiind mai aproape de venă.

La acest nivel pneumospinalul dă nervul laringeu superior, care încrucişează ventral artera.

Dorsal pachetului vasculo-nervos, (fig.162) dar mergînd în

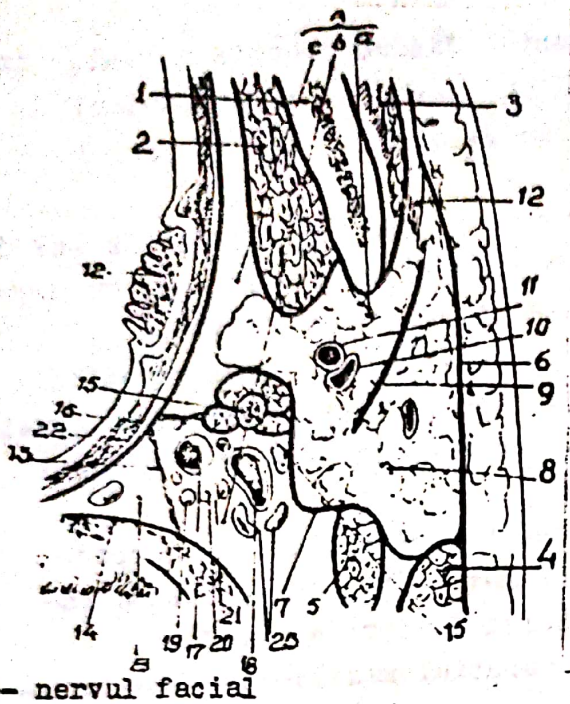

Fig. 161

Artera carotidă internă în spaţiul latero-faringian-cefalic. (secţiune transversală).

A- spaţiul latero-faringian cu: a/loja glandulară, b/spaţiul prestilian, c/spaţiul retrostilian.

B- spaţiul retro-faringian
1- ramura ridicătoare a mandibulei
2- M.pterigoidian intern
3- M.maseter
4- M.sterno-cleido-mastoidian
5- burta posterioară a digastricului
6- aponevroza parotidiană superf.
7- aponevroza parotidiană profundă
8- glanda parotidă
9- nervul facial
10-vena jugulară externă
11-artera carotidă externă
12-faringele cu amigdala palatină
13-septul sagital
14-aponevroza prevertebrală
15-apofiza stiloidă cu buchetul stilian
16-aripioara faringiană
17-artera carotidă internă
18-vena jugulară internă
19-ganglionul simpatic cervical superior
20-nervul vag
21-nervul spinal
22-nervul hipoglos
23-ganglioni limfatici

aceeaşi teacă, se află lanţul simpatic reprezentat aici prin ganglionul cervical superior, masă voluminoasă fuziformă, dirijată vertical şi întinsă cît ţine traiectul retrostilian al arterei (fig.163).

In această porţiune, pînă la baza craniului, artera carotidă internă mai are raporte cu încă 3 perechi de nervi cranieni şi anume: glosofaringianul, spinalul şi hipoglosul.

Glosо-faringianul (fig.162, 163) venit din partea ventrală a găurii rupte posterioare, ajunge pe faţa ventro-laterală a arterei, perforează septul stilian, îndreptîndu-se între stilo-faringian şi stilo-glos, spre baza limbii.

Spinalul are raporte variate cu carotida internă.

După ce a dat ramura internă pneumogastricului, ramura externă se îndreaptă către faţa profundă a sterno-cleido-mastoidianului şi trapezului, trecînd fie în urma jugularei interne (şi în acest caz nu are raporte cu artera), fie înaintea venei, insinuîndu-se în-

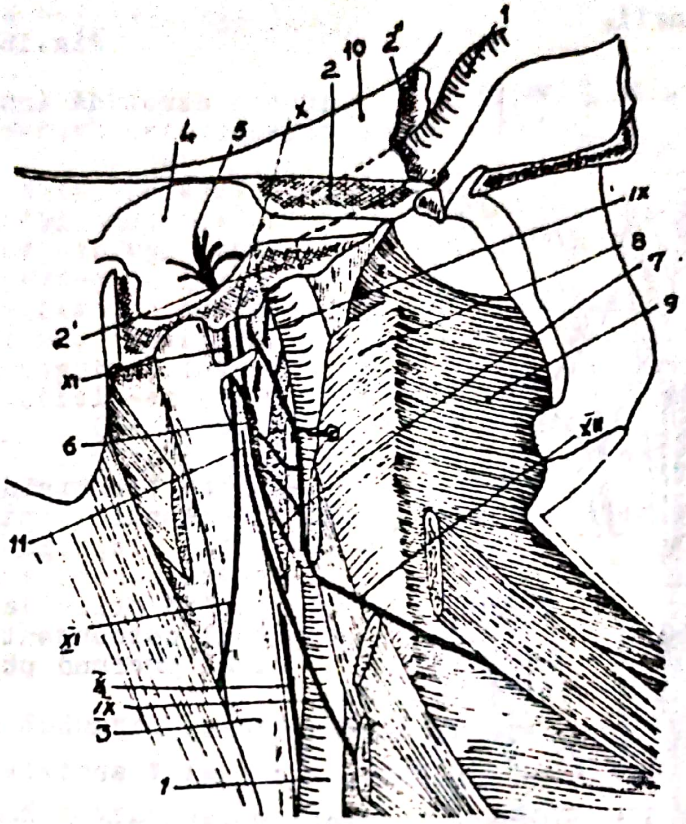

Fig.162. Artera carotidă internă în spaţiul retro-stilian (vedere anterioară).

1- artera carotidă internă
2- canalul carotidian
2' orificiul inferior
2" orificiul superior
3- vena jugulară internă
4- casa timpanului
5- nervul lui Jacobson
6- ganglionul plexiform
7- nervul laringeu superior
8- aripioara laterală a faringelui
9- faringele
10- stînca temporalului
11- ganglionul simpatic cervical superior.

tre arteră situată medial şi venă situată lateral.

Hipoglosul are rapoartele cele mai intime cu carotida internă (fig.160, 162, 163).

Situat la început dorso-medial, se aşează dorsal arterei de care rămîne separat totdeauna prin simpatic în partea cranială, prin pneumogsatric mai jos.

Deci vedem că în acest segment vertical retrostilian carotida interna are rapoarte intime cu 4 nervi cranieni rapoarte determinate de emergenţa lor foarte apropiată faţă de orificiul caro-

tidian al stîncii.

Fig.163

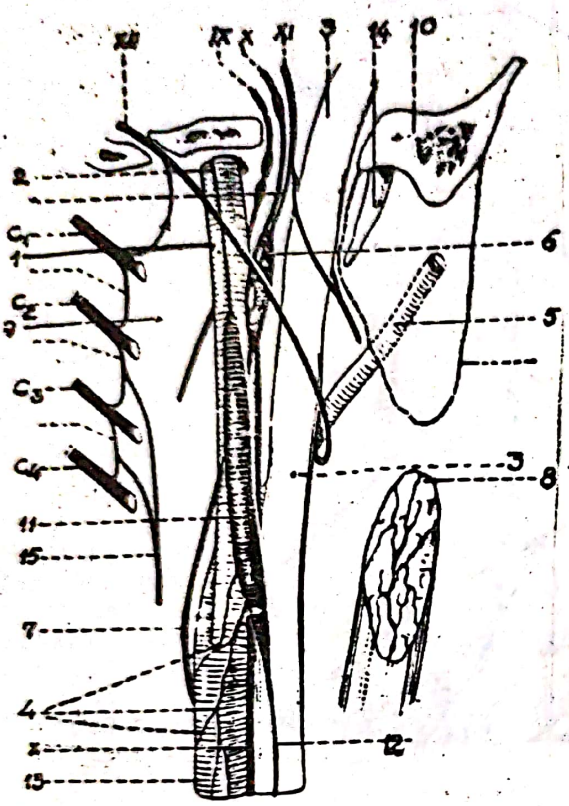

Artera carotidă internă în spaţiul retrostilian (vedere posterioară)

1- artera carotidă internă
2- nervul carotidian
3- vena jugulară internă
4- plexul simpatic pericarotidian
5- artera carotidă externă
6- ganglionul plexiform
7- nervul laringeu superior
8- M.sterno-cleido-mastoidian (secţionat)
9- faringele
10-stînca temporalului
11-ganglionul simpatic cervical sup.
12-lanţul simpatic cervical
13-artera carotidă comună
14-apofiza stiloidă
15-ramul descendent din plexul cervical profund pt.ansa hipoglos.

3. <u>In canalul carotidian</u> (fig.164) artera se angajează prin orificiul inferior, situat pe faţa postero-inferioară a stîncii înaintea apofizei stiloide, înaintea şi înăuntrul fosei jugulare şi pietroase, în urma jonctiunii porţiunii cartilaginoase şi osoase a trompei lui Eustache.

In porţiunea verticală a canalului, artera vine în raport cu pereţii osoşi ai acestuia, înainte cu porţiunea osoasă a trompei şi conductul muşchiului ciocanului, în urmă cu canalul timpanic al lui Jacobson, precum şi cu filetul caroticо-timpanic.

După ce face cotul situat înaintea şi dedesubtul melcului, artera pătrunde în porţiunea orizontală a canalului îndreptîndu-se oblic ventro-medial.

Prin peretele superior al canalului, aiesea dehiscent şi întărit printr-o porţiune din sfenoid (limgula) artera vine în raport cu ganglionul lui Gasser, situat în fosета gaseriană de pe faţa

antero-superioară a stîncii (fig.164).

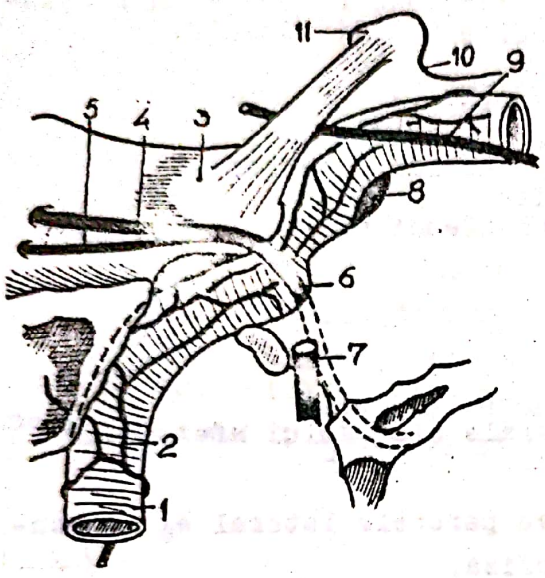

Fig.164
Artera carotidă internă în canalul carotidian.
1- artera carotidă internă
2- plexul carotidian
3- foseta gaseriană
4- marele nerv pietros superficial
5- marele nerv pietros profund
6- nervul vidian
7- nervul maxilar inf.în gaura ovală
8- şanţul carotidian
9- nervul oculo-motor extern
10-şeaua turcească
11-apofiza clinoidă posterioară

In urmă şi înăuntru artera este separată prin pereţi bine închişi de sinusul pietros inferior iar înainte şi în afară de porţiunea cartilaginoasă a trompei, muşchiul ciocanului şi nervul coarda timpanului.

In tot traiectul intra-pietros, carotida internă în afară de cîteva ramuri periostice dă artera carotico-timpanică.

Este înconjurată de plexul nervos carotidian (fig.164) ce face legătura între plexul cavernos situat endocranian şi simpaticul cervical situat exo-cranian.

In afara acestui plex nervos se află un plex venos carotidian sau sinusul carotidian, care leagă sinusul cavernos cu porţiunea incipientă a venei jugulare interne.

4. Porţiunea cavernoasă. Carotida internă iese din canalul carotidian prin orificiul intern şi pătrunde în cavitatea craniană, mergînd într-o dedublare a pahimeningelui.

Trecînd sub ganglionul lui Gasser, deasupra arterei mica meningee şi a nervilor pietroşi, artera pătrunde în interiorul cavităţii sinusului cavernos, fiind scăldată de sîngele venos al acestui sinus (fig.165).

Prin dimensiunile sale şi prin raportul mai intim cu peretele

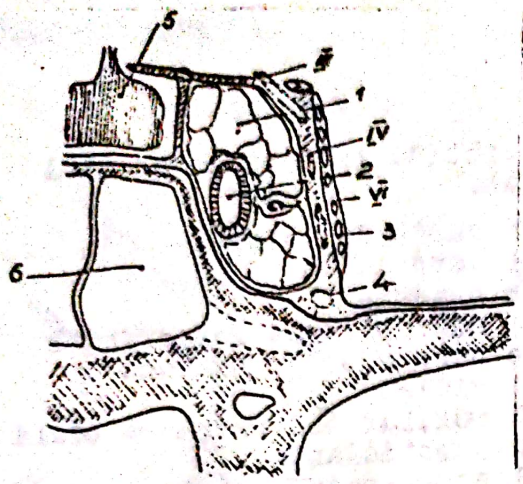

Fig.165

Artera carotidă internă în sinusul cavernos (secţiune frontală în porţiunea posterioară a sinusului).

1- sinusul cavernos
2- artera carotidă internă
3- nervul oftalmic
4- nervul maxilar superior
5- hipofiza
6- sinusul sfenoidal

medial osos ea determină pe feţele laterale ale osului sfenoid un şanţ în formă de S.

Medial artera este în raport cu peretele lateral al sinusului sfenoidal şi, mai superior, cu hipofiza.

Lateral carotida internă are rapoarte prin intermediul sinusului venos cu elementele nervoase ce merg în peretele acestui sinus; oculo-motorul comun, pateticul, oftalmicul. Intre perete şi arteră se interpune nervul oculo-motor extern(fig.165).

In partea ventrală a sinusului cavernos artera, perforînd dura-mater, trece prin şanţul sau inelul fibros situat înăuntrul apofizei clinoide anterioare, încrucişează nervul optic şi dă ramura colaterală numită artera oftalmică, la unghiul extern al chiasmei. Ajunsă la faţa inferioară a creierului se termină la extremitatea medială a scizurii lui Sylvius cu cele patru ramuri terminale.

Ramuri colaterale

In traiectul său cervical. Artera carotidă internă nu dă nici un ram. Se citează totuşi o arteră faringiană supranumerară şi o arteră occipitală.

Ramuri numeroase, de mic calibru, sînt date de carotida internă în canalul carotidian, în interiorul sinusului cavernos. Deasupra acestuia în unghiul lateral al chiasmei dă artera oftalmică.

Ramuri date în canalul carotidian. Străbătînd acest canal, artera carotidă internă dă mici ramuri periostice şi osoase şi ramul carotico-timpanic care însoţind filetul nervos cu acelaşi nume ajunge în urechea mijlocie.

Ramuri date în interiorul sinusului cavernos

Toate ramurile ce nasc aici sînt de calibru mic (I.Tănăsescu)

Ele se distribuie ganglionului lui Gasser, pereţilor sinusului cavernos, celor trei ramuri eferente ale ganglionului (nervul maxilar superior, inferior şi oftalmic), nervilor oculo-motori din peretele sinusului cavernos şi corpului pituitar.

In afară de aceste ramuri, se menţionează două ramuri anastomotice pentru artera vidiană şi meningeea mijlocie.

Ramuri date în cavitatea craniană propriu-zisă.

Artera oftalmică (artera ophtalmica). Principalul ram colateral al arterei carotide interne se desprinde din trunchiul acesteia la nivelul apofizei clinoide anterioare (fig.166).

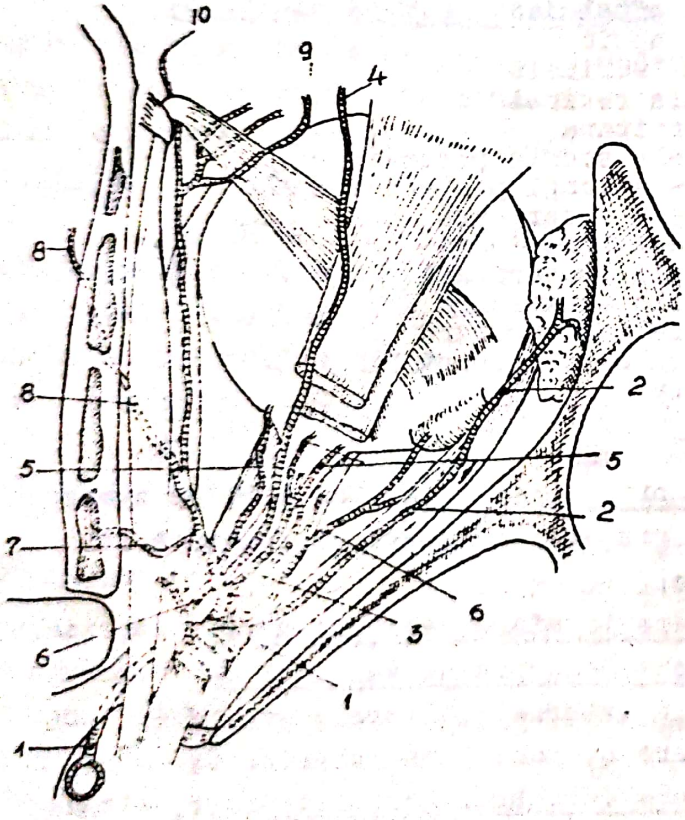

Fig.166

Artera oftalmică

1- artera oftalmică
2- artera lacrimală
3- artera centrală a retinei
4- artera supraorbitară
5- arterele ciliare
6- arterele musculare
7- artera etmoidată post.
8- artera etmoidală ant.
9- artera frontală
10-artera nazală

Indreptîndu-se ventro-lateral, către gaura optică, pătrunde prin aceasta împreună cu nervul optic şi ajunge astfel în cavitatea orbitară.

Situată între nervul optic care este înauntrul ei, nervul oculo-motor extern şi muşchiul drept extern care sînt în afară, artera încrucişează din afară înăuntru nervul optic, pe deasupra şi ajunge pe peretele intern al orbitei (fig.167). De aici, urmînd marginea inferioară a marelui oblic ajunge la pîrghia de reflexie a acestuia şi se termină împărţindu-se în două ramuri terminale, una ascendentă frontală şi alta descendentă nazală (fig.166, 167).

In cursul drumului parcurs de la apofiza clinoidă pînă la pîrghia muşchiului mare oblic, artera a dat o serie de ramuri colaterale pentru globul ocular şi anexele lui.

Fig.167

Artera oftalmică şi ramurile sale

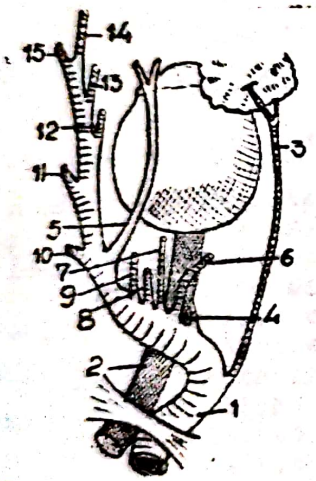

1- artera oftalmică
2- nervul optic
3- artera lacrimală
4- centrala retinei
5- supraorbitara
6- ciliarele scurte posterioare
7- ciliarele lungi posterioare
8- musculara superioară
9- musculara inferioară
10-etmoidala posterioară
11-etmoidala anterioară
12-palpebrala superioară
13-palpebrala inferioară
14-frontala
15-nazala

Ramuri colaterale ale oftalmicei (fig.166, 167) în număr de 11 nasc în orbită şi pot fi grupate în raport cu originea lor faţă de nervul optic în 3 grupe:

a- artere ce iau naştere în afara nervului optic: lacrimala

b- artere ce iau naştere deasupra nervului optic: centrala retinei, supraorbitara (frontala externă) ciliarele scurte şi lungi posterioare, musculara superioară şi musculara inferioară;

c- artere ce iau naştere înăuntrul nervului optic: etmoidala posterioară şi etmoidala anterioară, palpebrala superioară şi inferioară.

Vom indica pe scurt traiectul şi distribuţia acestor ra-

muri, ţinînd seama de topografia colateralelor.

Lacrimala (artera lacrimalis). Continuînd traiectul pe peretele extern al orbitei, se termină în glanda lacrimală, pleoapa superioară şi dă un ram muscular pentru muşchiul drept extern (fig. 166, 167).

Centrala retinei. Situată extern, apoi în grosimea nervului optic, pătrunde prin polul posterior al globului ocular, în interiorul său şi vascularizează retina (fig.166, 167).

Supraorbitara (artera supraorbitalis). Continuă traiectul dorso-ventral, pe plafonul orbitei, stînd pe muşchiul ridicător al pleoapei superioare şi ajunge prin scobitura supraorbitară în regiunea sprîncenară, dînd un ram superficial şi un ram profund periostic (fig.166, 167).

Ciliarele scurte posterioare (arterae ciliares posteriores brevis). In număr de 2-3 situate deasupra nervului, continuă traiectul dorso-ventral, în jurul nervului optic şi ajungînd la globul ocular, străbate sclerotica şi mergînd prin lamina fusca, se distribuie coroidei (fig.167).

Ciliarele lungi posterioare (arterae ciliares posteriores longis). In număr de 2, una externă sau temporală şi alta internă sau nazală, străbat sclerotica şi mergînd prin lamina fusca, ajung înaintea muşchiului ciliar, unde formează prin anastomoza ramurilor lor terminale, marele cerc arterial al irisului (fig.167).

Musculara superioară (ramus muscularis superior). Dă ramuri musculare pentru dreptul intern şi marele oblic.

Musculara inferioară (ramus muscularis inferior). Dă ramuri musculare pentru ceilalţi muşchi ai globului ocular: drept inferior, drept extern şi micul oblic, iar prin ciliarele anterioare ia parte la formarea cercului arterial al irisului (fig.167).

Etmoidală posterioară (arterae ethmoidalis posterior). Ajunge prin conductul orbitar intern posterior pe lama ciuruită a etmoidului, în etajul anterior al endobazei, unde hrăneşte meningele dur şi dă ramuri nazale, care trec prin găurile lamei ciuruite în fosele nazale şi hrăneso pituitara, în regiunea dorso-cranială (fig.166, 167).

Etmoidala anterioară (arterae ethmoidalis anterior). Pătrunde în craniu prin conductul orbitar intern anterior şi se termină

dînd un ram meningeal anterior şi un ram nazal (fig.166, 167).

Arterele palpebrale (arterae palpebralis). Avînd un traiect dorso-ventral, merg între muşchiul orbicular şi tars şi se distribuie glandelor ciliare mucoasei şi pielii pleoapei respective (fig.167).

Ramurile terminale ale arterei oftalmice sînt în număr de două (fig.166, 167):

- frontala şi
- nazala, ce nutresc regiunile frontală şi nazală.

Frontala (arterae frontalis) numită şi internă.

De la pîrghia de reflexie a marelui oblic, unde ia naştere, se îndreaptă spre regiunea frontală, trecînd printr-o scobitură a arcadei orbitare, aproape de baza nasului şi dă ramuri superficiale la piele şi profunde pentru periost.

Nazala (arterae nazalis). Se îndreaptă în jos şi înăuntru, deasupra tendonului orbicularului, dînd ramuri sacului lacrimal şi rădăcinii nasului, iar prin anastomoza cu artera unghiulară, ram terminal al facialei, constituie o cale largă de anastomoză între cele două ramuri terminale ale carotidei primitive.

Ramuri terminale ale carotidei interne

Carotida internă, ajunsă la nivelul extremităţii mediale a scizurii lui Sylvius, se împarte în patru ramuri terminale: cerebrala anterioară, cerebrala mijlocie, comunicanta posterioară şi artera coroidiană anterioară (vezi S.N.C. vol.II).

ARTERA SUBCLAVICULARA

Arterele subclaviculare au origine diferită deoarece cea dreaptă se desprinde din trunchiul arterial brahiocefalic, iar cea stîngă direct din cîrja aortei.

Ele se întind pînă sub mijlocul claviculei, unde se continuă cu arterele axilare.

Din cauza originii lor diferite, arterele subclaviculare diferă din punct de vedere al lungimei, a direcţiei şi a raporturilor.

Artera subclaviculară stîngă este mai lungă ca cea dreaptă

cu toată lungimea trunchiului brahiocefalic, adică cu 3 cm.

Artera subclaviculară dreaptă are o direcţie în afară şi înainte descriind o curbă care priveşte cu concavitatea în jos spre domul pleural şi prima coastă.

Artera subclaviculară stîngă urcă mai întîi vertical, în porţiunea intratoracică, apoi se îndreaptă în afară şi înainte, ca şi cea dreaptă.

Din cauză că în traiectul lor arterele subclaviculare trec printre muşchii scalen anterior şi mijlociu, li se descriu trei porţiuni: una prescalenică, a doua interscalenică şi a treia post-scalenică.

In porţiunea prescalenică raporturile sînt diferite la stînga şi la dreapta.

Artera subclaviculară dreaptă. In prima porţiune vine în raport prin faţa ei anterioară, mai întîi cu nervii: pneumogastric, ansa lui Vieussens şi cu frenicul; apoi cu vena subclaviculară şi originea trunchiului venos brahiocefalic; apoi cu clavicula, muşchii subhioidieni şi articulaţia sterno-costo-clavioulară (fig.168).

Indărăt, artera subclaviculară dreaptă, vine în raport cu nervul recurent, cu ligamentele care delimitează foseta supra-retropleurală a lui Sebileau şi cu ganglionul stelat, care se găseşte în această fosetă(fig.168).

Inferior, artera vine în raport prin intermediul fasciei endotoracice cu domul pleural care este retrosternal, vîrful lui urcînd la 8 mm deasupra arterei (fig.169). De asemeni faţa inferioară a arterei este încrucişată de nervul recurent (fig.168), în afara acestuia de ansa lui Vieussens (fig.168, 169) şi apoi de anastomoza frenicului cu ganglionul cervical simpatic inferior.

Artera subclaviculară stîngă în porţiunea ei intratoracică, vine în raport : anterior cu artera carotidă comună stg.şi cu nervul pneumogastric stîng, posterior cu corpul primelor două vertebre dorsale, intern cu traheea, esofagul, recurentul stîng şi canalul toracic (fig.170), iar extern cu pleura şi plămînul stîng. In restul porţiunii prescalenice, artera subclaviculară stîngă are aceleaşi raporturi ca şi cea dreaptă, în afară de faptul că pneumogastricul stîng nu mai dă recurentul pe sub artera subclaviculară stîngă ci

Fig.168

Artera subclaviculară dreaptă

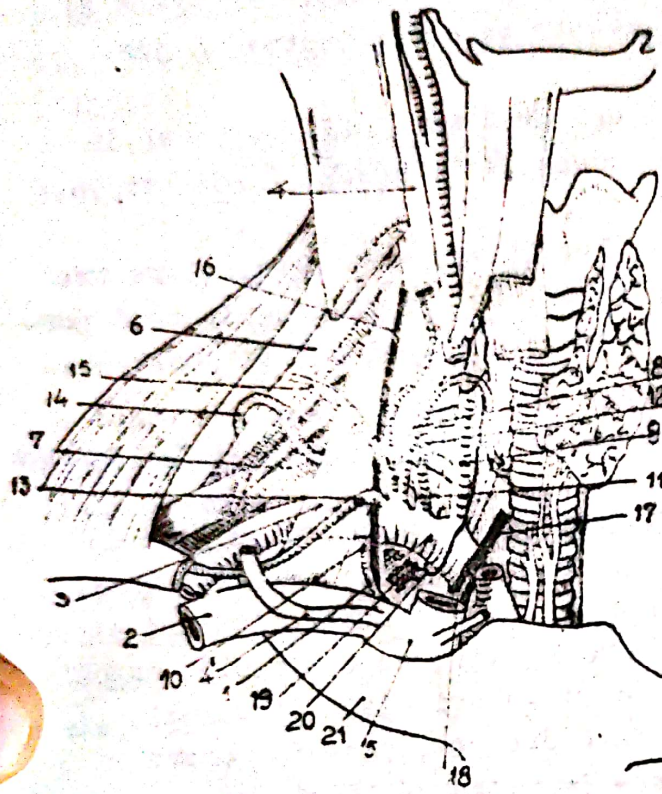

1- artera subclaviculară cu segmentul prescalenic, interscalenic şi post-scalenic,
2- vena subclaviculară
3- M.scalen anterior
4- vena jugulară internă
4' vena jugulară externă
5- confluentul venos jugulo-subclavicular (Pirogoff)
6- M.scalen posterior
7- cordoanele plexului brahial
8- artera tiroidiană inf.
9- artera vertebrală
10-artera mamară internă
11-tr.arterial cervico-intercost.
12-artera cervicală profundă
13-artera scapulară superioară
14-artera scapulară posterioară
15-artera cervicală transversă
16-nervul frenic
17-nervul vag
18-nervul recurent drept
19-ganglionul stelat
20-ansa lui Vieussens
21-clavicula

pe sub cîrja aortei.

Fig.169

Secţiune sagitală prin loja supraclaviculară.

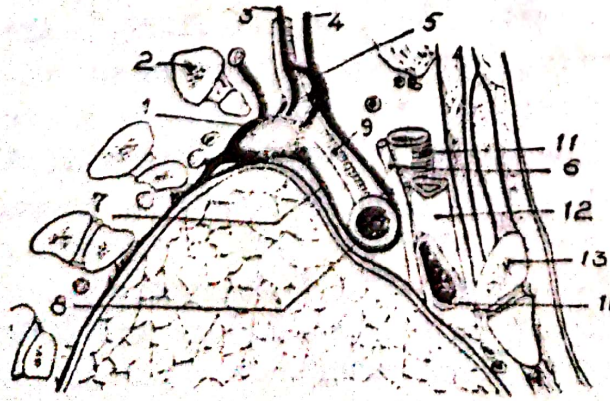

1- ganglionul stelat
2- prima coastă
3- nervul vertebral
4- lanţul simpatic
5- ganglionul intermediar
6- nervul vag drept
7- ansa lui Vieussens
8- artera subclaviculară
9- artera vertebrală
10-vena subclaviculară
11-carotida primitivă
12-vena jugulară internă
13- extremitatea internă a claviculei

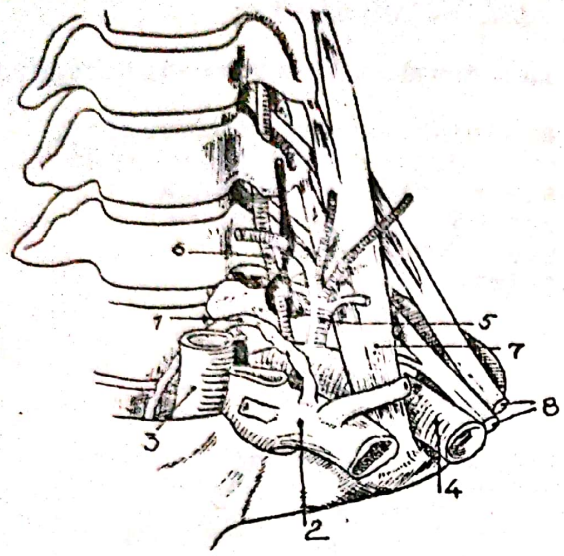

Fig.170

Artera subclaviculară stîngă
rapoarte

1- crosa canalului toracic
2- vena subclaviculară stîngă
3- artera carotidă primitivă stg.
4- artera subclaviculară stîngă
5- trunchiul arterial tiro-bicervico-scapular
6- artera vertebrală
7- mușchiul scalen anterior
8- trunchiurile primare ale plexului brahial

In porțiunea interscalenică arterele subclaviculare trec prin interstițiul dintre mușchiul scalen anterior și cel mijlociu. Ele stau în șanțul de pe fața superioară a primei coaste, îndărătul tuberculului lui Lisfranc. Trunchiurile plexului brahial separă artera de scalenul mijlociu găsindu-se deasupra și îndărătul ei (fig. 168).

In porțiunea postscalenică arterele subclaviculare stau pe prima digitație a marelui dințat și sînt acoperite de claviculă și mușchiul subclavicular, plexul brahial fiind situat îndărătul arterelor (fig.168).

Ramuri colaterale. Din artera subclaviculară se desprind nouă ramuri colaterale : artera vertebrală, mamara internă, trunchiul intercostalelor superioare, cervicala profundă, tiroidiana inferioară, cervicala ascendentă, cervicala transversă, scapulara superioară și scapulara posterioară (fig.168).

Toate colateralele iau naștere din porțiunea prescalenică a arterei cu excepția arterei scapulare posterioare care se desprinde din porțiunea inter sau postscalenică a arterei (fig.168).

De asemenea, aceste ramuri colaterale nu se desprind izolat din arterele subclaviculare ci prin mai multe trunchiuri comune. Astfel trunchiul intercostalelor superioare se desprinde printr-un trunchi comun cu cervicala profundă formînd trunchiul cervico-intercostal (fig.171, 172). De asemeni tiroidiana inferioară, cervicala

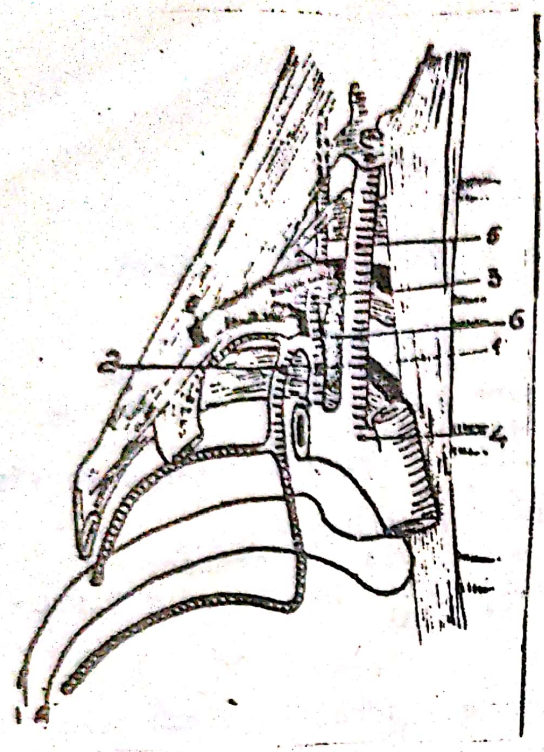

Fig.171

Trunchiul arterial cervico-intercostal

1- tr.arterial cervico-intercostal
2- artera intercostală superioară
3- artera cervicală profundă
4- artera subclaviculară
5- artera vertebrală
6- ganglionul stelat

ascendentă, cervicala transversă şi scapulara superioară se desprind dintr-un trunchi comun numit trunchiul tiro-bicervico-scapular (fig. 17o, 172).

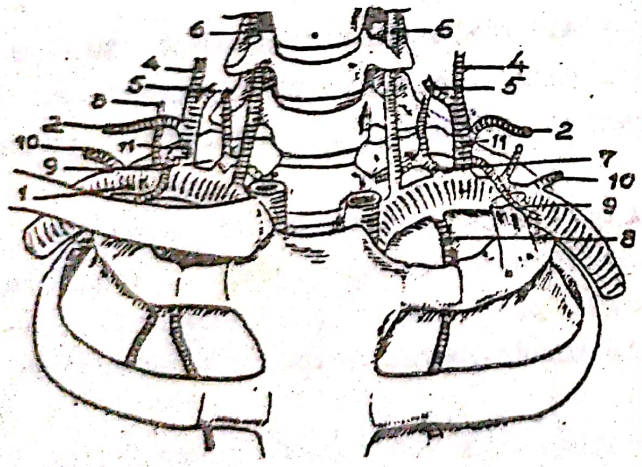

Fig.172

Artera subclaviculară cu ramurile sale colaterale

1- artera subclaviculară
2- artera cervicală transversă
3- artera scalenică
4- artera cervicală ascendentă
5- artera tiroidiană inf.
6- artera vertebrală
7- tr.cervico-intercostal
8- artera mamară internă
9- artera scapulară superioară
1o-artera scapulară posterioară
11-tr.tiro-bicervico-scapular

Artera vertebrală de la origine urcă vertical între scalen şi muşchii prevertebrali înaintea ganglionului simpatic cervical inferior (fig.171,172, 173) şi apofizei transverse a celei de a VII-a vertebră cervicală, îndărătul venei vertebrale şi carotidei primitive.

Pătrunde apoi împreună cu nervul vertebral în găurile transverse ale primelor VI vertebre cervicale trecînd în spaţiul dintre

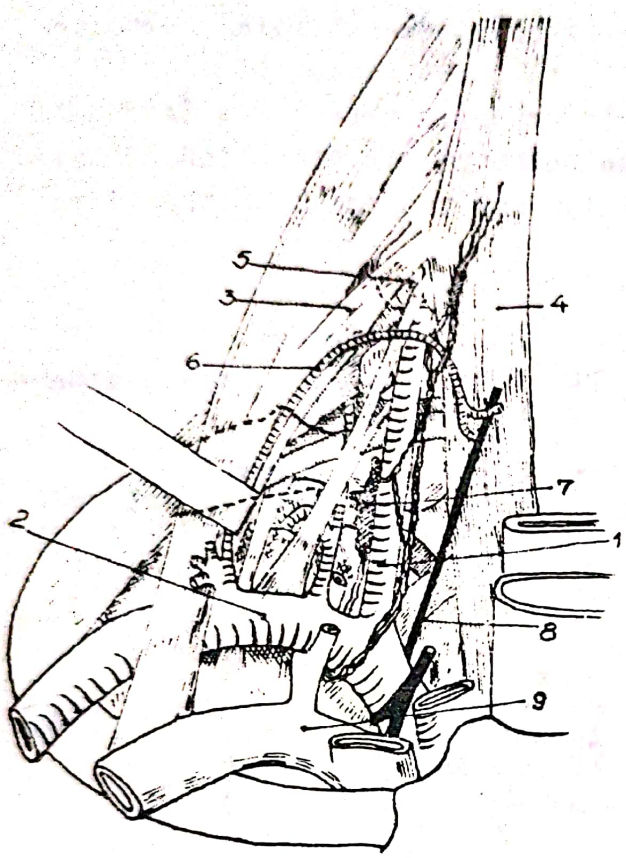

Fig.173

Artera vertebrală

1- artera vertebrală
2- artera subclaviculară
3- scalenul posterior
4- lungul gîtului
5- transversa C_6
6- artera tiroidiană inferioară
7- ganglionul stelat
8- nervul recurent
9- vena subclaviculară

apofizele transverse, între mușchii intertransversari anteriori și posteriori (fig.174).

Fig. 174

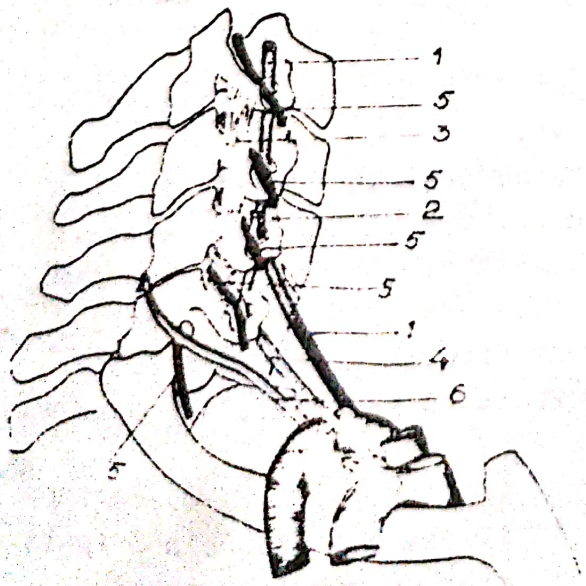

Artera vertebrală în găurile apofizelor transverse (canalul transversal).

1- artera vertebrală
2- M.intertransversali anteriori
3- M.intertransversali posteriori
4- vena vertebrală
5- nervii cervicali
6- vena jugulară posterioară

Traversează apoi ligamentul occipito-atloidian posterior şi pătrunde în cavitatea craniană, prin gaura occipitală.

Deasupra găurii occipitale arterele vertebrale înconjură feţele laterale ale bulbului şi se unesc pe linia mediană, la nivelul şanţului bulbo-protuberanţial, formînd trunchiul bazilar (fig. 175).

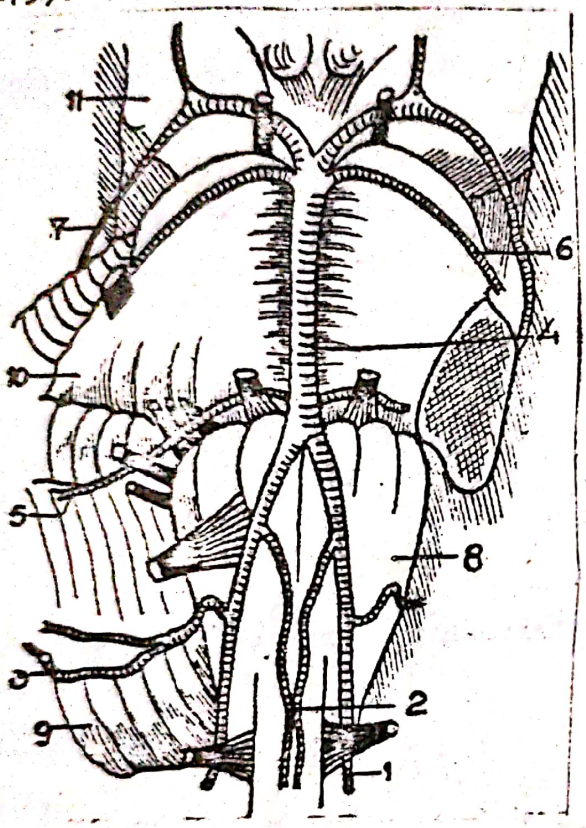

Fig.175

Porţiunea intracraniană a arterelor vertebrale.

1- artera vertebrală
2- arterele spinale anterioare
3- arterele cerebeloase post. şi inf.
4- trunchiul arterei bazilare
5- artera cerebeloasă mijlocie
6- artera cerebeloasă superioară
7- artera cerebrală posterioară
8- bulbul rahidian
9- cerebelul
10- puntea lui Varolio
11- pedunculii cerebrali

Din artera vertebrală se desprind ramuri colaterale destinate măduvei spinării şi rombencefalului.

La gît, din arterele vertebrale se desprind ramuri spinale pentru măduva spinării şi ramuri musculare pentru muşchii vecini.

In cavitatea craniană, din arterele vertebrale se desprind următoarele ramuri colaterale: artera meningee posterioară pentru fosa cerebeloasă, spinala posterioară şi spinala anterioară destinate bulbului rahidian şi măduvei cervicale, cerebeloasa inferioară şi posterioară (fig.175).

Trunchiul intercostalelor superioare (fig.171, 172) coboară înaintea gîtului primelor 3 coaste şi dă, la fiecare din cele 3 spaţii intercostale, cîte un ram dorso-spinal şi cîte un ram intercostal.

Cervicala profundă (fig.171,172) de la origine se îndreaptă îndărăt, trece între gîtul primei coaste şi apofiza transversă a celei de a VII-a vertebră cervicală şi apoi, îndreptîndu-se în sus, urcă între transversarul spinos şi marele complex, pe care-i vascularizează.

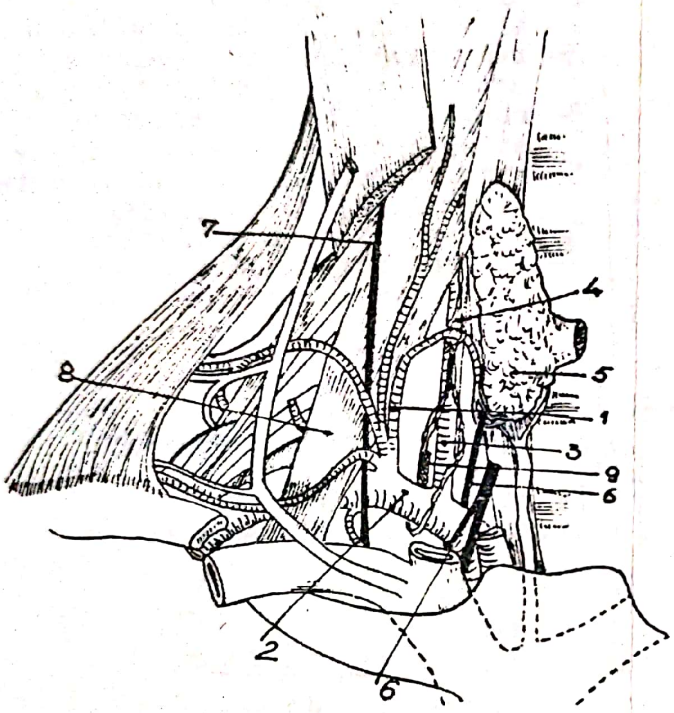

Fig.176

Artera tiroidiană inferioară

1- artera tiroidiană inf.
2- artera subclaviculară
3- artera vertebrală
4- butoniera lui Drobnik-Ionescu,
5- lobul tiroidian
6- nervul recurent
7- nervul frenic
8- M.scalen anterior
9- ganglionul simpatic cervical inferior

Artera tiroidiană inferioară (fig.168, 176) de la origine urcă vertical pînă la 1 cm dedesubtul tuberculului anterior al apofizei transverse a celei de a VI-a vertebră cervicală (tuberculul lui Chassaignac). In acest traiect artera se găseşte intern faţă de inserţia scalenului anterior. La acest nivel artera îşi schimbă direcţia îndreptîndu-se înăuntru şi în jos, formînd o primă curbă.

In această porţiune artera tiroidiană trece între carotida primitivă, care este înaintea ei şi artera vertebrală, care este îndărătul ei (fig.176, 177). După un scurt traiect artera îşi schimbă din nou direcţia devenind din nou vertical ascendentă şi ajunge la baza lobului tiroidian, unde se împarte în ramurile ei terminale (fig. 176,177). In această ultimă porţiune artera tiroidiană inferioară merge pe laturile traheei şi esofagului şi se încrucişează cu nervul

recurent(fig.176,177).

Fig.177

Artera tiroidiană inferioară dr. (vedere posterioară)

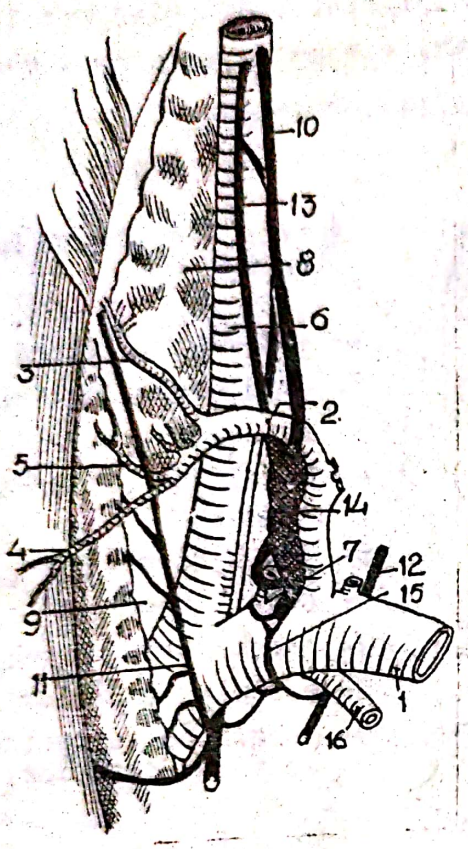

1- artera subclaviculară
2- artera tiroidiană inferioară
3- ramul terminal posterior al arterei tiroidiene inferioare
4- ramul terminal inferior al arterei tiroidiene inferioare
5- ramul terminal profund al arterei tiroidiene inferioare
6- artera carotidă primitivă
7- artera vertebrală
8- lobul tiroidian
9- traheea
10- nervul vag
11- nervul recurent
12- nervul frenic
13- lanţul simpatic cervical
14- ganglionul stelat
15- ansa lui Vieussens
16- artera mamară internă

Din artera tiroidiană inferioară se desprind ramuri colaterale musculare, traheene, esofagiene şi artera laringee inferioară.

Ajunsă la baza lobului tiroidian respectiv artera tiroidiană inferioară se împarte în trei ramuri terminale : inferioară, posterioară şi profundă (fig.177), care se vor anastomoza cu ramuri similare din artera tiroidiană superioară.

Cervicala ascendentă urcă vertical, fie pe faţa anterioară a scalenului anterior (fig.168, 172, 176), fie între acesta şi muşchii prevertebrali, pînă la nivelul celei de a II-a vertebră cervicală, unde se termină. Din ea se desprind ramuri musculare şi ramuri spinale care pătrund în canalul vertebral.

Cervicala transversă (fig.168, 172, 176) se îndreaptă transversal în afară, trecînd înaintea scalenilor şi se termină pătrunzînd în muşchiul trapez pe care-l vascularizează.

Arterele scapulare superioare şi posterioare (fig.168, 172,

176) vor merge să se anastomozeze împrejurul omoplatului cu artera scapulară inferioară din axilară şi vor forma un cerc arterial periscapular. (toracică-int)

Artera mamară internă ia naştere din porţiunea prescalenică a feţei inferioare a arterei subclaviculare, sub tiroidiana inferioară, îndreptîndu-se caudal, ea coboară în torace (fig.172,177,178). (vezi anatomia trunchiului).

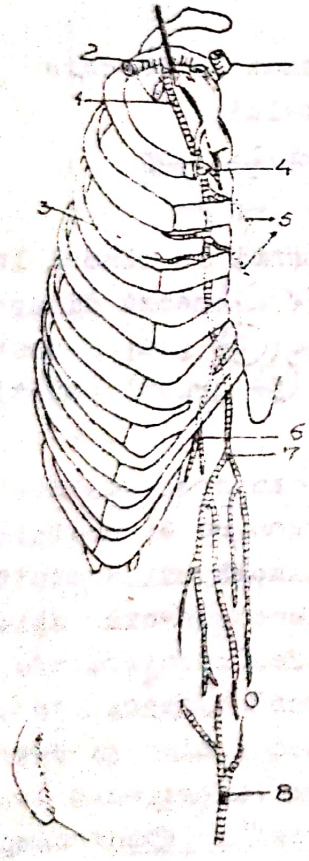

Fig.178

Artera mamară internă

1- artera mamară internă
2- artera subclaviculară
3- arterele intercostale anterioare
4- artera diafragmatică superioară
5- ramuri pentru timus
6- ramul terminal toraco-frenic
7- ramul terminal abdominal
8- artera epigastrică

LIMFATICELE CAPULUI SI GITULUI

Ganglionii limfatici ai capului şi gîtului se repartizează în 6 grupe :

1- un grup superior dispus în formă de colier la unirea capului şi gîtului, numit cercul ganglionar pericervical ;

2- un lanţ ganglionar jugular anterior;

3- un lanţ ganglionar jugular extern;

4- un grup cervical lateral profund plasat de fiecare parte în lungul pachetului vasculo-nervos al gîtului;

5- un grup cervical profund juxta-visceral;

6- un grup cervical superficial.

Cercul ganglionar peri-cervical este format la rîndul lui din cîte 5 grupe ganglionare secundare, care se eşalonează dinapoi înainte, în ordinea următoare: 1- grupul occipital; 2- grupul mastoidian; 3- grupul submaxilar; 4- grupul submental; 5- grupul parotidian (fig.179).

Grupul occipital (fig.179) este format din unul sau mai mulţi ganglioni superficiali situaţi la nivelul inserţiei occipitale a sterno-cleido-mastoidianului şi din mai mulţi ganglioni occipitali profunzi, aşezaţi de-a lungul vaselor occipitale, sub muşchiul splenius. Aceşti ganglioni primesc limfaticele din partea occipitală a pielii capului şi o parte din limfaticele superficiale şi profunde ale cefei.

Grupul mastoidian (fig.179) format din unul pînă la patru ganglioni, situaţi în regiunea mastoidiană, primesc limfaticele de la pavilionul urechii, conductul auditiv extern şi de la partea temporală a pielii capului.

Grupul parotidian (fig.179) cuprinde toţi ganglionii limfatici situaţi în regiunea parotidiană. Aceşti ganglioni au fost împărţiţi în 3 grupe :

a- ganglionii supraaponevrotici, situaţi în vecinătatea tragusului;

b- ganglioni subaponevrotici, situaţi între aponevroză şi

faţa externă a glandei ;

c- ganglioni parotidieni profunzi situaţi în grosimea glandei de-a lungul venei jugulare externe şi a arterei carotide externe. Toţi aceşti ganglioni primesc limfaticele din porţiunea temporală şi frontală a pielii capului, de la pleoape, de la rădăcina nasului, de la urechea externă, urechea mijlocie, parotidă şi de la mucoasa foselor nazale.

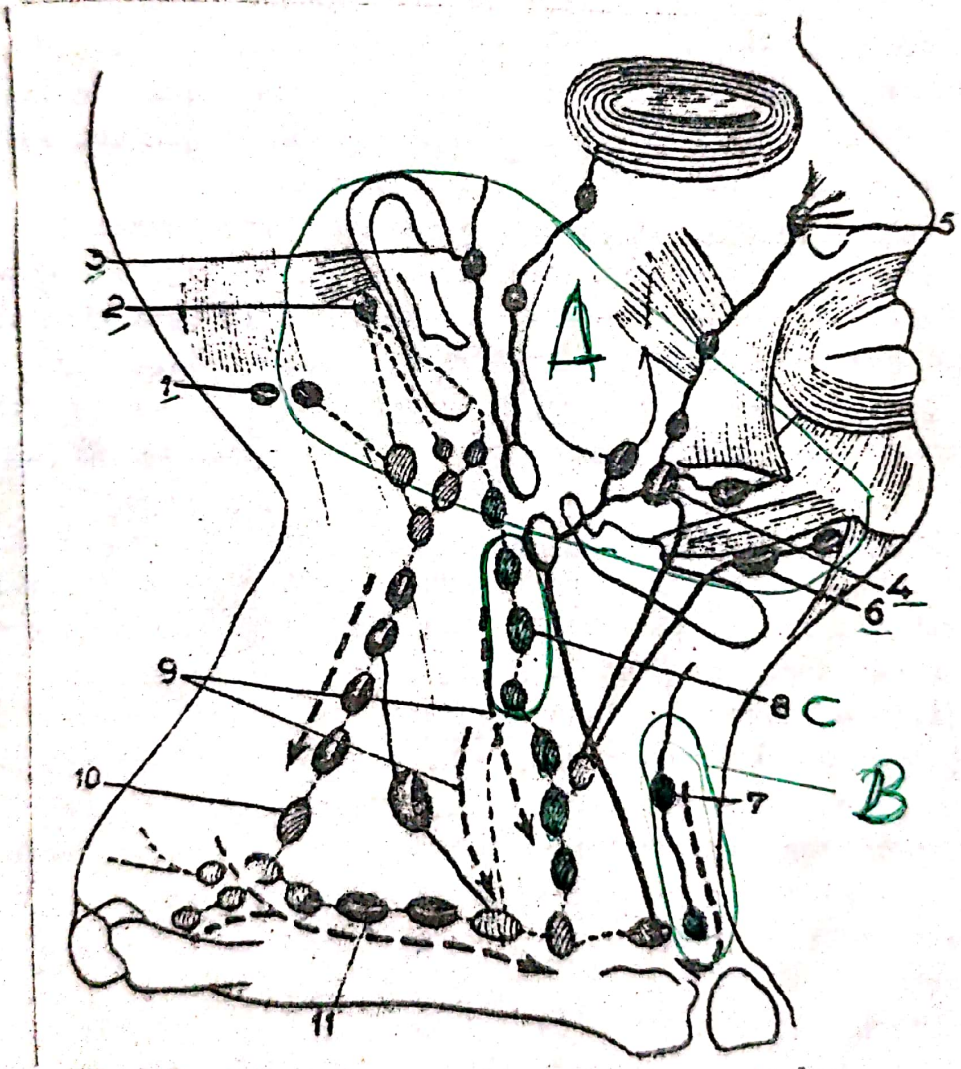

Fig.179. Limfaticele capului şi gîtului

1- grupul occipital
2- grupul mastoidian
3- grupul parotidian
4- grupul submaxilar
5- grupul genian
6- grupul submental
7- lanţul ganglionar jugular anterior
8- lanţul ganglionar jugular extern
9- grupul ganglionar jugular intern
10-grupul ganglionar spinal
11-grupul ganglionar cervical transvers

Grupul submaxilar (fig.179) în număr de 3 pînă la 6 de fiecare parte sînt subaponevrotici şi se găsesc eşalonat de-a lungul marginei inferioare a mandibulei, înaintea sau îndărătul vaselor faciale. Ei primesc limfa din porţiunea internă a pleoapelor de la nas, obraji, buze, gingii şi planşeul bucal.

Grupul genian (fig.179) se găsesc eşalonaţi la faţă de-a lungul vaselor faciale, sînt foarte mici şi inconstanţi.

Grupul submental (fig.179) în număr de 2 sau 3, sînt situaţi în spaţiul dintre burţile anterioare ale digastricului, fie deasupra sau dedesubtul aponevrozei. Primesc limfa de la bărbie, buza inferioară, obraji, porţiunea mediană a gingiei inferioare, planşeul bucal şi de la vîrful bărbiei.

B Lanţul ganglionar jugular anterior este format din cîţiva mici ganglioni eşalonaţi de-a lungul venelor jugulare anterioare (fig.179). Vasele lor eferente se varsă la baza gîtului în ganglionii jugulari interni sau cervicali transverşi.

C Lanţul ganglionar jugular extern (fig.179) este format din 3-4 ganglioni limfatici mici situaţi de-alungul venei jugulare externe.

D Grupul lateral profund al gîtului este format din mai mulţi ganglioni care formează 3 grupe : grupul jugular intern (fig.179, 180) format din mai mulţi ganglioni care sînt dispuşi unii extern în afara venei jugulare interne şi alţi anterior venei care pot fi împărţiţi la rîndul lor în 3 subgrupe : superiori sau (subdigastrici), mijlocii sau (supra-omo-hioidieni) şi inferiori situaţi la terminarea venei jugulare interne (fig.179); un grup spinal format din mai mulţi ganglioni eşalonaţi de-a lungul ramurei externe a nervului spinal cu care pătrunde sub muşchiul trapez; un grup cervical transvers care este format din mai mulţi ganglioni eşalonaţi de-a lungul arterei cervicale transverse (fig.179).

Grupul ganglionar jugular intern primeşte limfaticele din toată porţiunea anterioară a capului şi gîtului. Limfaticele eferente se termină cu două trunchiuri jugulare care se varsă la dreapta în marea venă limfatică iar la stînga în canalul toracic.

Ganglionii grupului spinal primesc limfaticele eferente de la ganglionii occipitali şi mastoidieni şi le transmit ganglio-

nilor cervicali transverşi. Limfaticele eferente a grupului cervical transvers se varsă fie în marea venă limfatică sau în canalul toracic. Toţi ganglionii laterali profunzi ai gîtului se găsesc situaţi într-o atmosferă grăsoasă, care ocupă toată întinderea regiunii carotidiene şi supraclaviculare şi care se prelungeşte posterior sub muşchiul trapez.

Grupul cervical profund juxta visceral cuprinde următoarele grupe ganglionare: ganglionii retrofaringieni, laterali, în număr de 2, situaţi înaintea muşchilor prevertebrali, la nivelul maselor laterale ale atlasului. Ei primesc vasele limfatice de la fosele nazale, trompa lui Eustache şi de la rinofaringe.

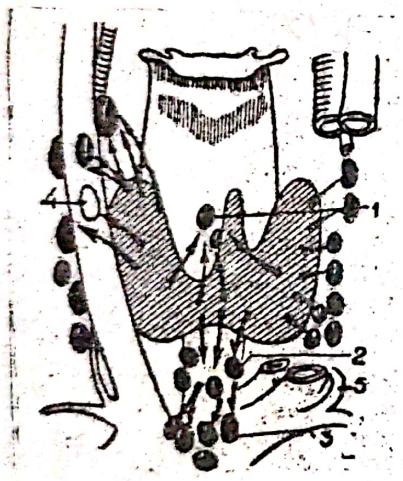

Fig.180

Grupul ganglionar cervical profund juxta-visceral.

1- ganglionii prelaringieni
2- ganglionii pretraheali
3- ganglionii recurenţiali
4- ganglionii jugulari interni
5- crosa canalului toracic

- ganglionii prelaringieni situaţi înaintea membranei crico-tiroidiene;

- ganglionii pretraheali (fig.180), care primesc limfaticele de la glanda tiroidă şi de la trahee. De la ei pornesc limfatice eferente care merg la ganglionii recurenţiali şi jugulari interni;

- ganglionii recurenţiali eşalonaţi de-a lungul nervilor recurenţi la care vin limfatice de la laringe, trahee, esofag şi glanda tiroidă.

Vasele lor limfatice eferente se varsă la baza gîtului în canalul toracic la stînga şi în marea venă limfatică la dreapta.

VENELE CAPULUI SI GITULUI

Sîngele venos de la cap şi gît este vărsat, de fiecare parte, în marele trunchiuri venoase de la baza gîtului prin 6 vene principale: vena jugulară internă, vena jugulară externă, jugulară anterioară, jugulară posterioară, vena vertebrală şi vena tiroidiană inferioară.

Venele jugulare internă, externă, anterioară şi tiroidiană inferioară se găsesc în regiunea anterioară a gîtului în timp ce venele jugulară posterioară şi vertebrală se găsesc în regiunea cefei.

Vena jugulară internă

Vena jugulară internă strînge sîngele venos din cavitatea craniană, din regiunea orbitară, dintr-o parte a feţei şi din cea mai mare parte a regiunii anterioare a gîtului.

Ea începe la nivelul găurii rupte posterioare, unde continuă sinusul venos lateral. Coboară apoi vertical pînă în vecinătatea bazei gîtului unde se uneşte îndărătul extremităţii interne a claviculei cu vena subclaviculară respectivă şi formează trunchiul venos brahiocefalic respectiv (fig.181).

Vena jugulară internă pe măsură ce coboară spre baza gîtului, îşi măreşte calibrul datorită afluenţilor pe care-i primeşte. Ea însă mai prezintă de-a lungul ei două dilataţii importante: una superioară care corespunde fosei jugulare şi care se numeşte golful venei jugulare şi alta inferioară, fuziformă, numită sinusul jugularei, situat la extremitatea inferioară a venei. Vena jugulară internă prezintă două valvule osteale.

1. Raporte. Originea venei jugulare interne corespunde părţii posterioare a găurii rupte posterioare şi apoi fosei jugulare săpată în stînca temporalului dedesubtul casei timpanului.

Dedesubtul acesteia, vena jugulară internă coboară în afara carotidei interne şi apoi în afara carotidei primitive pînă la baza gîtului unde se termină (fig.181, 182).

Ea se găseşte în aceeaşi teacă vasculară împreună cu

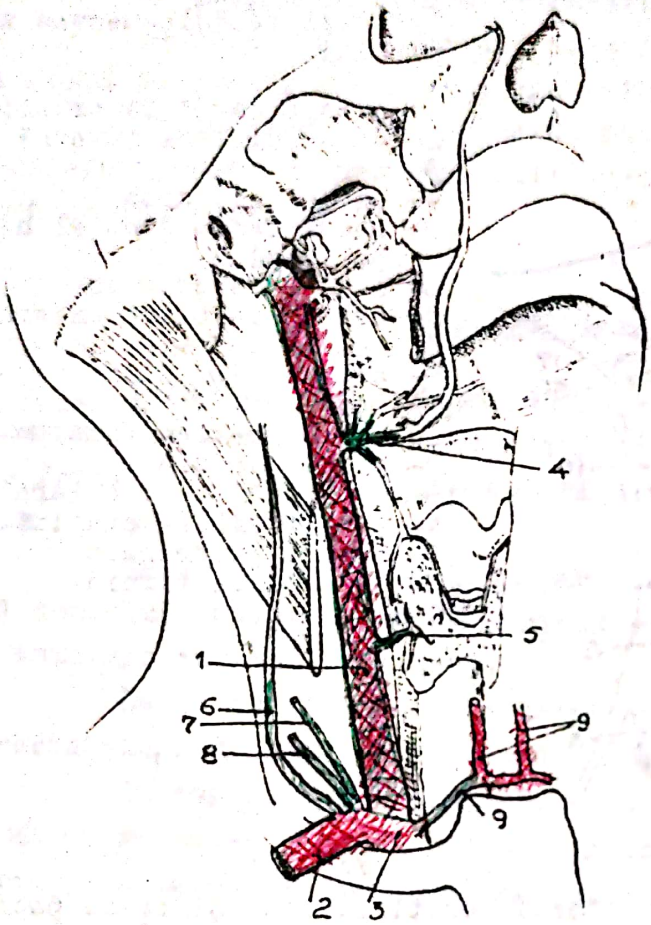

Fig. 181

Vena jugulară internă

1- vena jugulară internă
2- vena subclaviculară
3- confluentul venos jugulo-subclavicular
4- trunchiul venos tiro-lingo-faringo-facial
5- venele tiroidiene mijlocii
6- vena jugulară externă
7- vena vertebrală
8- vena jugulară posterioară
9- vena jugulară anterioară

aceste vase, nervul pneumogastric ocupă unghiul diedru posterior dintre vene și carotide (fig.182 și 183).

Vena jugulară internă, primește aproape de baza craniului, sinusul pietros inferior, sinusul pietro-occipital, o venă condiliană anterioară și cîteva vene faringiene.

La gît, în vecinătatea osului hioid, în vena jugulară internă se varsă trunchiul tiro-lingo-faringo-facial al lui Farabeuf, care strînge venele tiroidiană superioară, facială, linguală și faringiană (fig.181).

Vena jugulară internă se anastomozează cu vena jugulară externă prin:

a- ramuri care unesc venele frontale și venele temporale;

b- prin bogata rețea venoasă care unește plexul alveolar cu plexul pterigoidian;

Fig.182

Pachetul vasculo-nervos al gîtului.

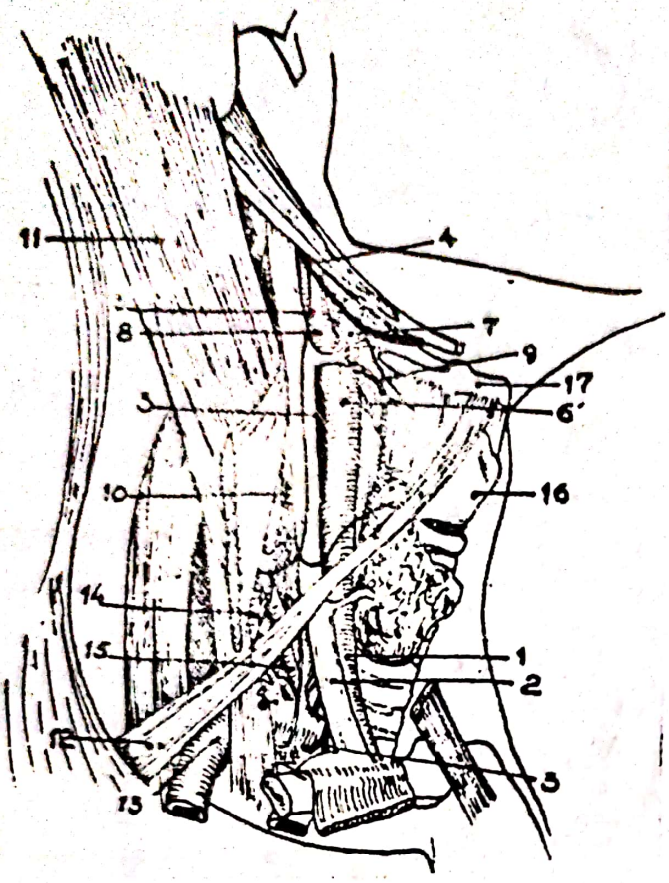

1- artera carotidă primitivă
2- vena jugulară internă
3- nervul vag
4- nervul hipoglos
5- ramul descendent al hipoglosului
6- bulbul carotidian
7- artera carotidă externă
8- artera carotidă internă
9- artera tiroidiană sup-
10- lanțul simpatic cervical
11- M.sterno-cleido-mastoidian
12- M.omo-hioidian
13- artera subclaviculară
14- artera tiroidiană inf.
15- artera vertebrală
16- cartilajul tiroid
17- osul hioid

Fig.183

Teaca peritiroidiană și teaca pachetului vasculo-nervos al gîtului.
(secțiune transversală)

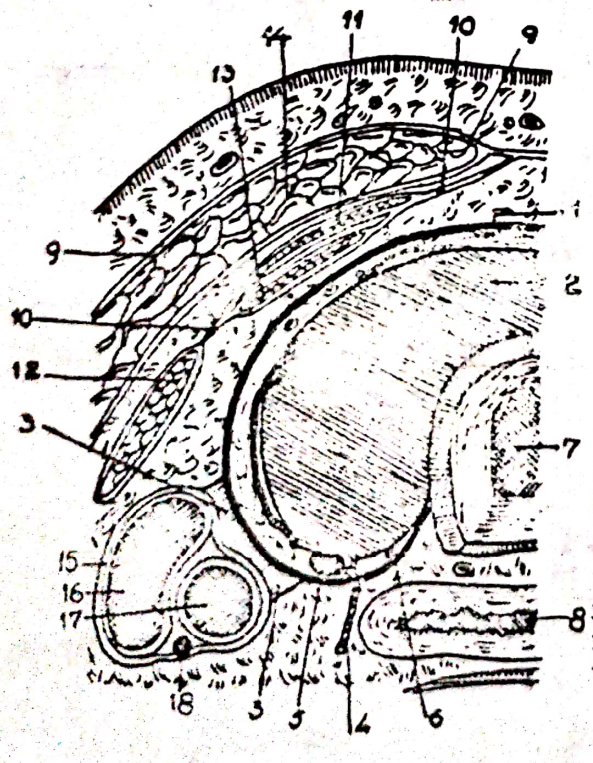

1- teaca peritiroidiană
2- tiroida cu capsula proprie
3- ligamentele laterale externe
4- artera tiroidiană inferioară
5- paratiroidele
6- nervul recurent
7- traheea
8- esofagul
9- aponevroza cervicală superficială
10- aponevroza cervicală mijlocie
11- M.sterno-hioidian
12- M.omo-hioidian
13- M.sterno-tiroidian
14- M.sterno-cleido-mastoidian
15- teaca pachetului vasculo-nerv.al gît.
16- vena jugulară internă
17- artera carotidă primitivă
18- nervul vag

Scanned with OKEN Scanner

c- prin comunicanta intraparotidiană;

d- prin venele emisare care fac să comunice sinusurile craniene cu venele extra-craniene tributare venei jugulare externe.

De asemenea vena jugulară internă se mai anastomozează cu jugulara anterioară, prin mai multe vene care unesc jugulara anterioară cu vena facială.

Vena jugulară externă (27)

Vena jugulară externă strînge sîngele venos de la cea mai mare parte a pereţilor cutiei craniene, de la regiunile profunde ale feţii şi de la planurile superficiale ale regiunilor posterioare şi laterale ale gîtului.

Ea se formează în loja parotidiană, puţin dedesubtul gîtului condilului mandibulei, din unirea venelor temporale superficiale şi maxilara internă (fig.184).

De la originea ei, la terminare ea, străbate regiunile parotidiană, sterno-cleido-mastoidiană şi supraclaviculară.

In regiunea parotidiană, vena jugulară externă coboară vertical în grosimea glandei parotide, fiind situată în afara arterei carotide externe şi înăuntrul nervului facial (fig.185).

In regiunea sterno-cleido-mastoidiană, vena are o direcţie în jos şi înapoi, încrucişînd faţa superficială a muşchiului sterno-cleido-mastoidian.

Ea se găseşte în grosimea ţesutului celular subcutanat şi este acoperită de muşchiul pielos al gîtului (fig.186).

In regiunea supraclaviculară ea are un traiect foarte scurt. Ajunge în această regiune aproape de unghiul ei antero-inferior. Traverseazâ aponevroza cervicală superficială (fig.184,186) şi apoi aponevroza cervicală mijlocie, sub muşchiul omo-hioidian.

Se curbează apoi în jos şi înăuntru şi se varsă în vena subclaviculară respectivă, în vecinătatea confluentului venos jugulo-subclavicular.

Vena jugulară externă prezintă de-a lungul ei două valvule insuficiente una situată în porţiunea ei mijlocie şi una la termi-

narea ei.

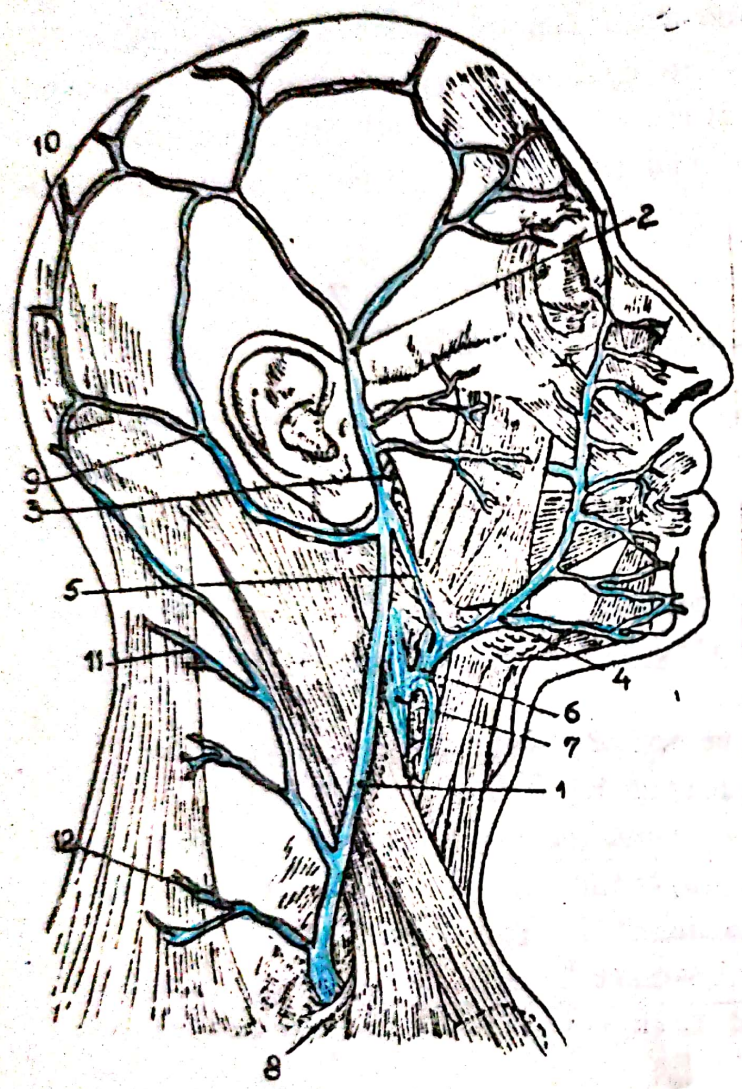

Fig. 184

Vena jugulară externa
(vedere de ansamblu)

1- vena jugulară externa
2- vena temporală superf.
3- vena maxilară internă
4- vena facială
5- vena de anastomoză dintre vena facială şi jugulară externă
6- tr.venos tiro-lingo-faringo-facial
7- vena jugulară interna
8- aponevroza cervicală superf.
9- venele auriculare post.
10- venele occipitale
11- venele cervicale subcutanate
12- venele scapulare superioară şi posterioară

In cursul traiectului ei, vena primeşte următoarele ramuri colaterale: venele auriculare posterioare; venele occipitale; mai multe ramuri cervicale subcutanate; vena scapulară superioară şi scapulara posterioară (fig.184).

Vena jugulară externă se anastomozează cu vena jugulară internă prin vena comunicantă intraparotidiană şi prin vena carotidă externă.

Ea se mai anastomozează cu vena jugulară anterioară şi cu vena cefalică printr-o anastomoză preclaviculară.

Fig.185

Glanda parotidă şi elementele vasculo-nervoase ce o străbat

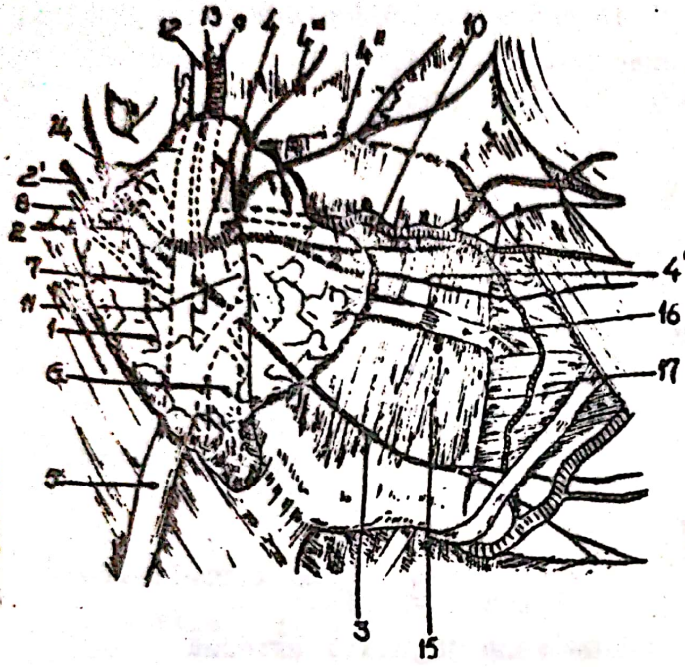

1- glanda parotidă
2- nervul facial
2' ramul auricular post.
3- ramul terminal al facialului cervico-facial
4- ramul terminal al facialului temporo-facial
4' ramul bucal superior
4'' ramul palpebral
4''' ramul frontal
5- vena jugulară externă
6- artera carotidă externă
7- artera auriculară post.
8- artera stilo-mastoidiană
9- artera temporală superf.
10-artera transv.a feţei
11-artera maxilară internă
12-vena temporală superf.
13-nervul auriculo-temporal
14-apofiza stiloidă
15-muşchiul maseter
16-canalul lui Stenon
17-muşchiul buccinator

Fig.186

Vena jugulară externă

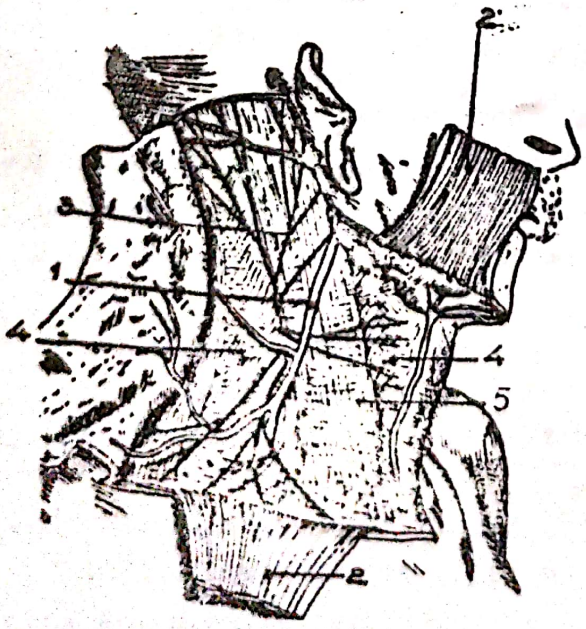

1- vena jugulară externă
2- muşchiul pielos al gîtului
3- nervul auricular (plexul cervical superficial)
4- aponevroza cervicală superf.
5- M.sterno-cleido-mastoidian în teaca sa.

27

Vena jugulară anterioară

Strînge sîngele venos de la regiunile anterioare ale gîtului. Ea se formează în regiunea supra-hioidiană din unirea mai multor venule submentale superficiale(fig.187).

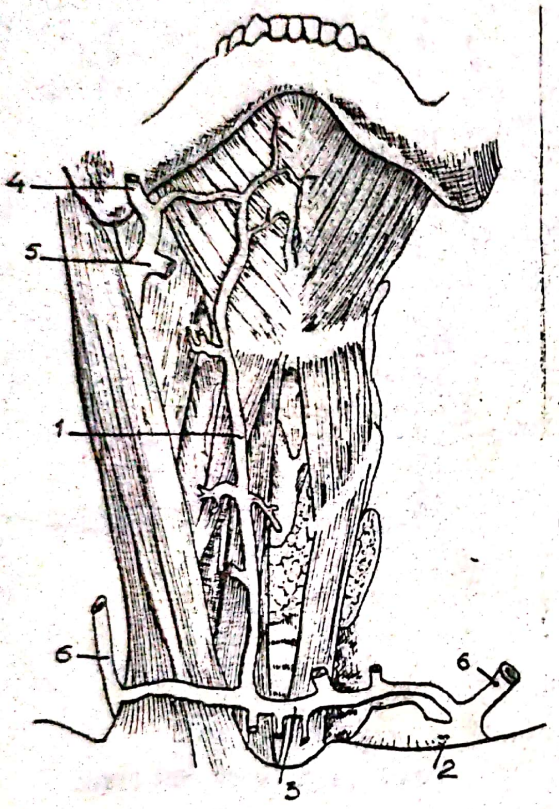

fig.187

Vena jugulară anterioară

1- vena jugulară anterioară
2- vena subclaviculară
3- anastomoza cu vena jugulară anterioară opusă
4- vena facială
5- trunchiul venos tiro-lingo-faringo-facial
6- vena jugulară externă

De la origine vena jugulară anterioară coboară vertical puţin în afara liniei mediane pînă în vecinătatea furculiţei sternale. Ajunsă aici, ea se ocoleşte îndreptîndu-se în afară pentru ca să se verse în vena subclaviculară, sau în vena jugulară externa respectivă(fig.187).

La origine ea se găseşte situată deasupra aponevrozei cervicale superficiale. Imediat sub osul hioid, ea pătrunde în grosimea acestei aponevroze unde merge pînă deasupra furculiţei sternale.

Aici, ea pătrunde în spaţiul suprasternal unde se curbează îndreptîndu-se în afară după care încrucişează faţa profundă (fig. 188) a sterno-cleido-mastoidianului şi se termină vărsîndu-se în

vena subclaviculară.

Fig.188

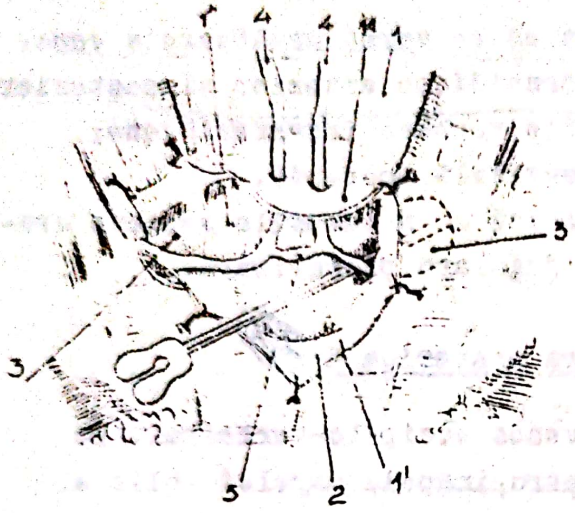

Spaţiul suprasternal şi venele jugulare anterioare

1- aponevroza cervicală superf.
1' foiţa de dedublare anterioară
1" foiţa de dedublare posterioară
2- spaţiul suprasternal
3- fundul de sac a lui Gruber
4- vena jugulară anterioară
5- anastomoza transversă dintre cele două vene jugulare ant.

Venele jugulare anterioare se anastomozează între ele la diverse nivele prin anastomoze transversale.

Vena vertebrală

Există în toată lungimea canalului vertebral plexuri venoase intrarahidiene. De asemeni, împrejurul coloanei vertebrale se găsesc plexuri venoase extrarahidiene, care sînt împărţite de apofizele transverse în plexuri anterioare şi posterioare.

La gît, plexul venos extrarahidian este foarte dezvoltat în spaţiul cuprins între occipital şi atlas, unde ia numele de plex occipito-vertebral.

La acest plex occipito-vertebral îşi au originea atît venele vertebrale cît şi venele jugulare posterioare. Vena vertebrală este în general unică, acompaniind artera vertebrală respectivă.

Ea se formează din unirea mai multor venule care provin din confluentul occipito-vertebral, din vena condiliană posterioară, din vena emisară mastoidiană şi de la muşchii cefei. De la origine ea coboară prin găurile transverse a primelor VI vertebre cervicale fiind situată în afara arterei vertebrale. Ajunsă dedesubtul apofizei transverse a celei de a VI-a vertebre cervicale, ea se îndreaptă în jos şi înainte, trece vertical înaintea ganglionului cervical

simpatic inferior şi se varsă în trunchiul venos brahio-cefalic respectiv.

In cursul traiectului ei, în ea se varsă următoarele vene: venele provenite din plexurile extrarahidiene anterior şi posterior; venele spinale provenind din plexurile venoase intrarahidiene; vena cervicală ascendentă şi vena cervicală profundă.

Vena vertebrală se anastomozează cu sinusurile venoase craniene, cu vena occipitală şi cu vena jugulară posterioară.

Vena jugulara posterioară

Işi are originea în plexul venos occipito-vertebral. De aici ea se îndreaptă în jos şi înăuntru, înapoia marelui oblic al capului, pînă la apofiza spinoasă a axisului, unde se anastomozează cu cea din partea opusă. De la acest nivel ea se îndreaptă oblic în jos şi în afară, mergînd între muşchiul marele complex şi transversarul spinos, pînă la apofiza transversă a celei de a VII-a vertebră cervicală. Se îndreaptă apoi înainte şi în jos, trece între apofiza transversă a celei de a VII-a vertebre cervicale şi prima coastă şi se varsă în trunchiul venos brahiocefalic respectiv.

Vena jugulară posterioară comunică în sus cu venele intracraniene, iar prin venele occipitale se anastomozează cu venele jugulară internă şi externă. Ea se mai anastomozează şi cu vena vertebrală respectivă.

Venele tiroidiene inferioare

Venele tiroidiene inferioare în număr variabil, iau naştere în partea inferioară a glandei tiroide (vezi glanda tiroidă).

Ele coboară înaintea traheei, se anastomozează între ele şi se adună apoi în două trunchiuri principale care se varsă în trunchiurile venoase brahio-cefalice.

INSTITUTUL DE MEDICINA SI FARMACIE IASI
CATEDRA DE ANATOMIE UMANA

A N A T O M I A

C A P U L U I S I A G I T U L U I

Volumul II

Prof.dr.Gh.Frasin

Conf.dr.N.Cozma Sef lucr.dr.V.Chiriac

în colaborare cu:

Dr.Fătu C., dr.Maria Romila, dr.Liliana Cosma,
dr.Chiriac Romeo, dr.Georgeta Antimiu

Ediţia II

Litografia I.M.F. Iaşi
- 1981 -

Scanned with OKEN Scanner

O M A G I U

Profesorului Dr.Docent

IOAN IANCU

Scanned with OKEN Scanner

NERVII CAPULUI SI GITULUI

Capul şi gîtul sînt inervaţi de nervii cranieni, plexul cervical, ramuri din plexul brahial, ramuri posterioare ale nervilor cervicali şi de partea cervico-cefalică a marelui simpatic.

NERVII CRANIENI

Sînt în număr de 12 perechi numerotaţi de la I-XII, după ordinea lor de ieşire din cutia craniană şi din grosimea encefalului.

I. NERVUL OLFACTIV

Este prima pereche de nervi cranieni şi este constituit din filete senzoriale. Ca orice nerv senzitiv filetele lui provin de la celule nervoase situate în afara nevraxului. Aceste celule se găsesc în mucoasa olfactivă, care este situată în partea superioară a foselor nazale (fig.1). In ansamblul lor, aceste celule nervoase bipolare reprezintă un ganglion nervos etalat în suprafaţă. Prelungirile lor periferice mai scurte şi groase se găsesc printre celulele de susţinere şi se termină cu cîte o veziculă olfactivă, pe suprafaţa căreia se găsesc eîţiva cili scurţi şi rigizi numiţi "peri olfactivi" (fig.2). Prelungirile cilindraxiale ale acestor celule devin fibrele nervoase ale nervului olfactiv. Aceste fibre trec prin orificiile lamei ciuruite a etmoidului şi ajung la faţa inferioară a bulbului olfactiv, în care pătrund (fig.1). Sînt importante de cunoscut raporturile pe care le are meningele cu filetele nervilor olfactivi.

Pia-mater formează fiecărui filet olfactiv o teacă con-

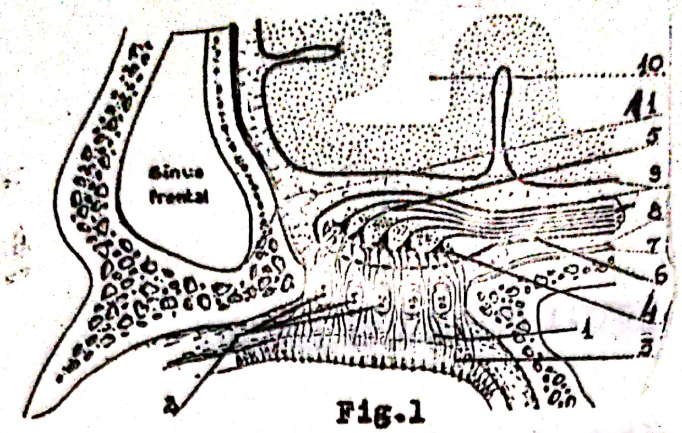

Fig.1

Nervul olfactiv:

1- nervul olfactiv
2- lama ciuruită a etmoidului
3- celulele olfactive
4- celulele mitrale
5- bulbul olfactiv
6- bandeleta olfactivă
7- dura-mater
8- arahnoida
9- pia-mater
10- lobul frontal
11- cortul bulbului olfactiv

junctivă care constituie nevrilema lui.

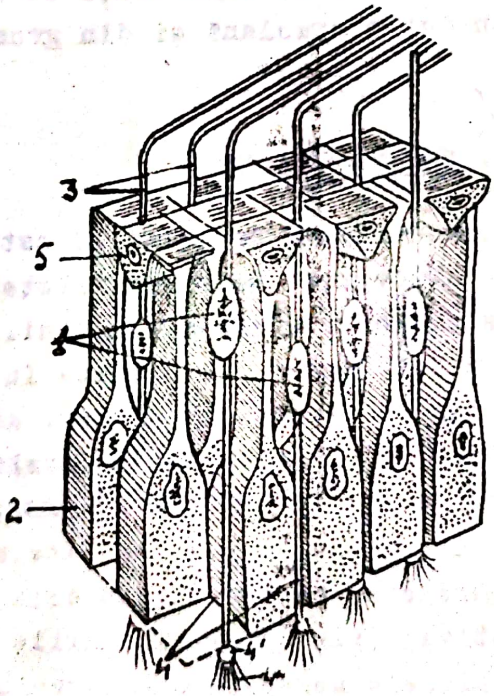

Fig.2. Schema structurii mucoasei olfactive

1- celulele olfactive
2- celulele de susținere
3- cilindraxonii celulelor olfactive care formează nervul olfactiv
4- prelungirile periferice
4' vezicula olfactivă
4" peri olfactivi
5- celulele bazale

Arahnoida se fixează la circumferinţa orificiilor lamei ciuruite; ţesutul subarahnoidian însă se prelungeşte dedesubtul lamei ciuruite, împrejurul filetelor nervoase, pînă la originea lor.

Dura-mater se împarte la nivelul găurilor lamei ciuruite a etmoidului în două foiţe : una care se confundă cu periostul şi alta care coboară în fosele nazale împrejurul filetelor nervoase, formîndu-le cîte o teacă fibroasă.

II. NERVUL OPTIC

Nervul optic este cea de a doua pereche de nervi cranieni, fiind constituit din axonii celulelor multipolare din grosimea retinei, care înmănunchindu-se la nivelul papilei optice, străbat coroida şi sclerotica şi ies din grosimea globului ocular, la 3 mm înăuntrul şi la 1 mm dedesubtul polului posterior al acestuia (fig. 3).

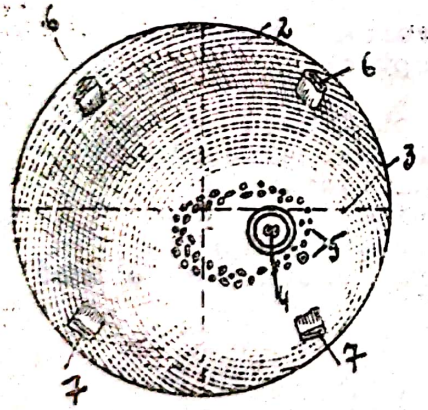

Fig.3

Globul ocular - vedere a emisferului posterior pentru a evidenţia emergenţa nervului optic.

1- polul posterior al globului ocular
2- meridianul vertical
3- meridianul orizontal
4- emergenţa nervului optic
5- orificii pt.vasele şi nervii ciliari
6- venele vorticoase superioare
7- venele vorticoase inferioare

Se îndreaptă apoi îndărăt şi înăuntru, traversînd succesiv cavitatea orbitară şi canalul optic, pentru a ajunge în cavitatea craniană, unde se termină în unghiul antero-extern al chiasmei optice (fig.4).

In cavitatea orbitară nervul optic ocupă axul conului musculo-aponevrotic format de muşchii drepţi ai ochiului şi de expansiunile lor aponevrotice (fig.4, 5). El nu are o direcţie dreaptă şi descrie două curburi largi. In acest segment el vine în raport cu grăsimea din orbită, cu artera oftalmică, care încrucişează faţa

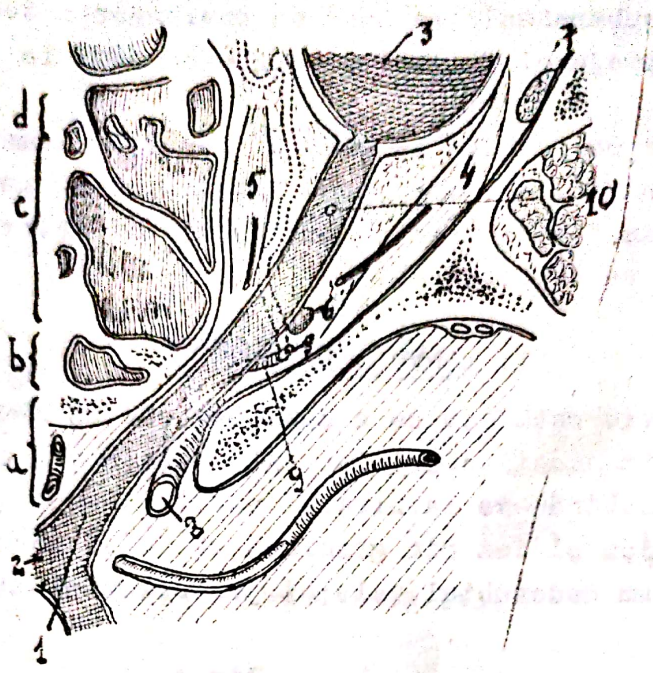

Fig.4. Nervul optic (secţiune transversală prin orbită ce trece prin nervul optic)

1- nervul optic cu: a) porţiunea intracraniană; b) porţiunea canaliculară; c) porţiunea orbitară d) porţiunea intrabulbară
2- chiasma optică
3- globul ocular
4- M.drept extern
5- M.drept intern
6- ganglionul oftalmic
7- glanda lacrimală
8- carotida internă
9- artera oftalmică
10- artera centrală a retinei

lui externă şi apoi cea superioară, cu venele oftalmice, care trec una dedesubtul şi una deasupra nervului (fig.4,5), cu nervul nazal, oculo-motor comun şi extern (fig.6), cu ganglionul oftalmic plasat pe faţa lui externă şi cu vasele şi nervii ciliari (fig.7).

In canalul optic, nervul optic aderă la pereţii canalului prin intermediul tecăi sale durale. In acest canal nervul merge împreună cu artera oftalmică, care ocupă partea externă a feţei lui inferioare.

In cavitatea craniană, nervul are o lungime de 1 cm şi devine turtit în sens cranio-caudal. El vine în raport în jos cu cortul hipofizei, în sus cu spaţiul perforat anterior şi cu artera

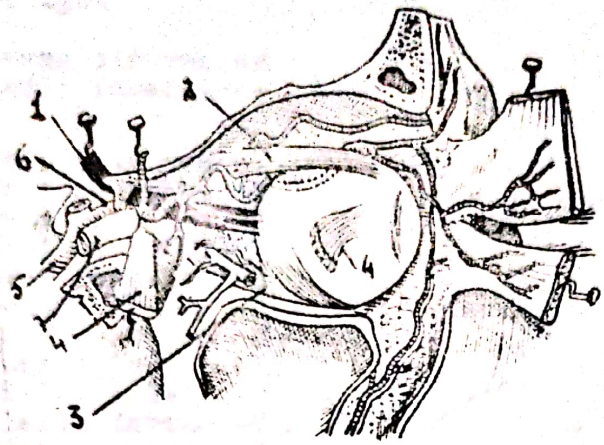

Fig.5. Rapoartele nervului optic cu muşchii şi vasele orbitei.

1- nervul optic
2- M.drept superior
3- M.drept inferior
4- M.drept extern
5- artera carotidă internă
6- artera oftalmică
7- venele oftalmice

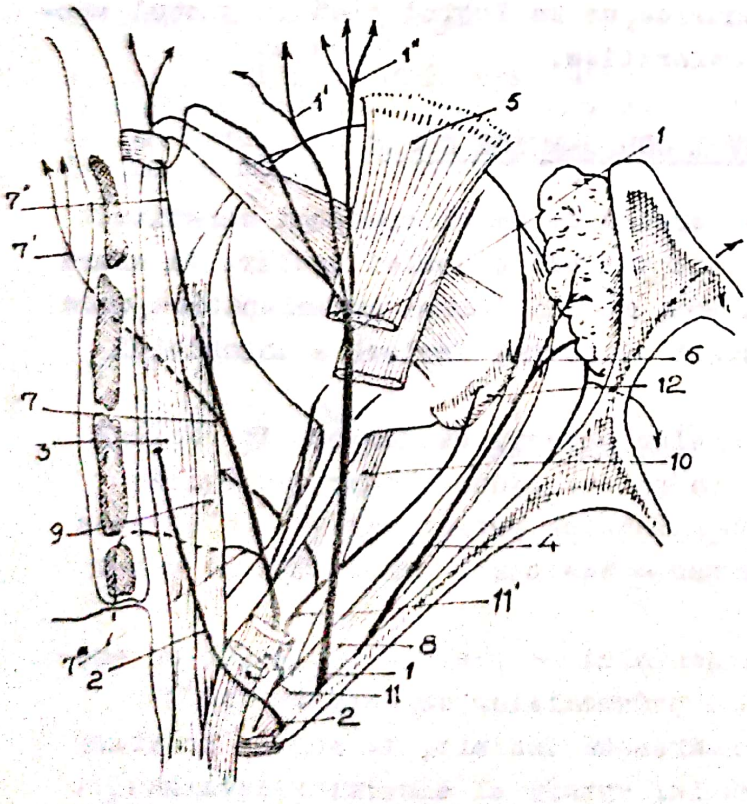

Fig.6

Rapoartele N.optic cu nervii orbitei(secţiune transversală)

1- N.frontal cu 1' frontalul intern, 1'' frontalul ext.
2- N.patetic
3- M.marele oblic
4- N.lacrimal
5- M.ridicător al pleoapei superioare
6- M.drept superior
7- N-nazal, 7' nazal intern
7'' nazal ext., 7''' N.sfeno-etmoidal,
8- M.drept extern
9- M.drept intern
10-M.drept inferior
11-N.III,ramul superior
11'ramul inferior
12-inserţia muşchiului mic oblic

Fig. 7

Raporturile nervului optic cu ganglionul oftalmic

1- nervul optic
2- ganglionul oftalmic
2' rădăcina simpatică
2" rădăcina senzitivă
2"' rădăcina motorie
3- nervul oculo-motor comun
4- nervii ciliari scurți
5- nervul nazal
6- inelul lui Zinn
7- nervul oftalmic
8- artera carotidă internă

cerebrala anterioară, iar în afară cu porțiunea terminală a arterei carotide interne și cu ramurile ei terminale. Fiind o prelungire a encefalului, nervul optic este învelit de meninge, care formează în jurul lui trei teci concentrice, ce se întind până la globul ocular, unde ele se continuă cu sclerotica.

III. NERVUL OCULO-MOTOR COMUN

Este cea de a treia pereche de nervi cranieni constituit din fibre motorii care inervează mușchii globului ocular, în afară de marele oblic și dreptul extern și din filete parasimpatice care inervează constrictorul irisului și partea inelară a mușchiului ciliar.

Originea reală a fibrelor motorii se găsește în nucleul oculo-motorului comun situat în calota pedunculilor cerebrali (fig.8), iar originea reală a filetelor parasimpatice se găsește în nucleul pupilar a lui Edinger - Westphall situat tot la acest nivel.

Originea aparentă a nervului se găsește în șanțul cu același nume de pe fața internă a pedunculilor cerebrali (fig.8). De la acest nivel, nervul se îndreaptă înainte, în sus și în afară și pătrunde în grosimea peretelui extern al sinusului cavernos,

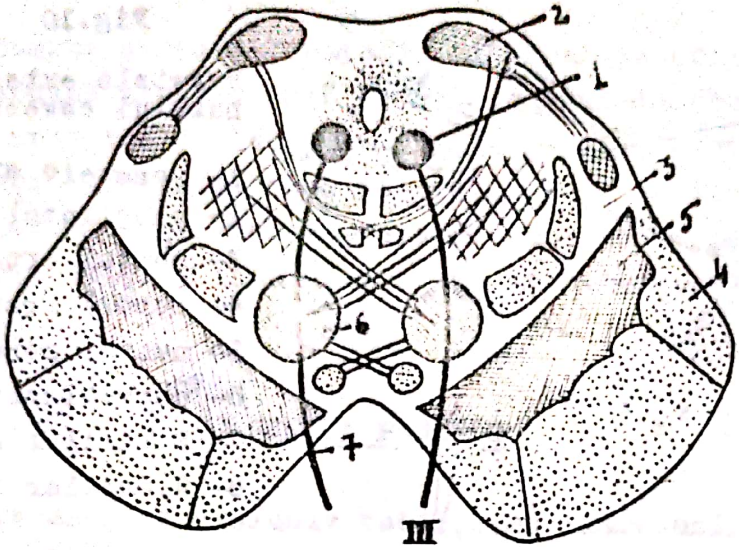

Fig. 8. Originea reală şi aparentă a nervului oculo-motor comun.(secţiune transversală trecînd prin mezencefal la nivelul tuberculilor cvadrigemeni anteriori).

1- nucleul nervului III (originea reală)
2- tuberculii cvadrigemeni ant.
3- calota pedunculilor cerebrali
4- piciorul ped.cerebrali
5- locus niger
6- nucleul roş
7- originea aparentă a nervului ocule-moter comun

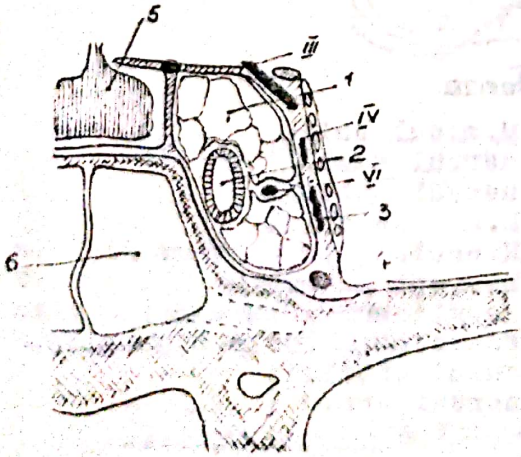

Fig.9

Conţinutul sinusului cavernos (secţiune frontală în porţiunea posterioară).

1- sinusul cavernos
2- artera carotidă internă
3- nervul oftalmic
4- nervul maxilar superior
5- hipofiza
6- sinusul sfenoidal

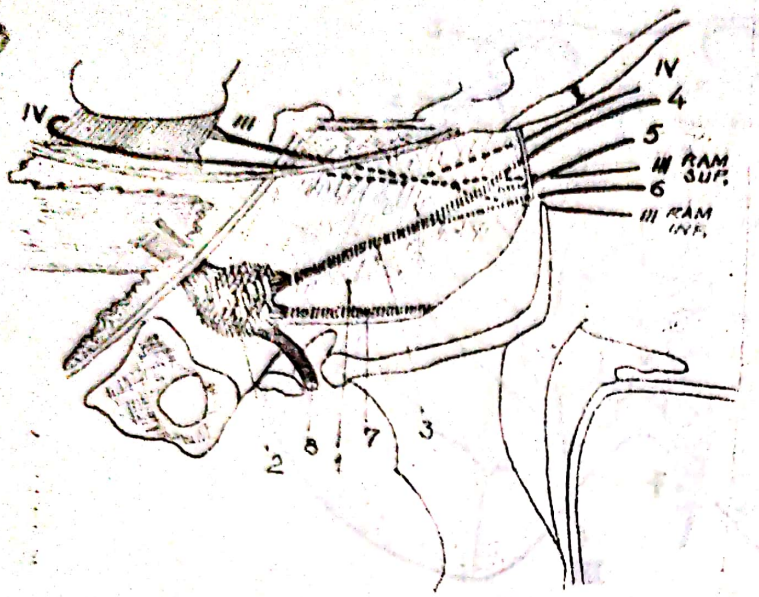

Fig.10

Peretele extern al sinusului cavernos

1- peretele extern
2- ganglionul lui Gasser
3- nervul oftalmic
4- nervul frontal
5- nervul nazal
6- nervullacrimal
7- N.maxilar superior
8- N.maxilar inferior

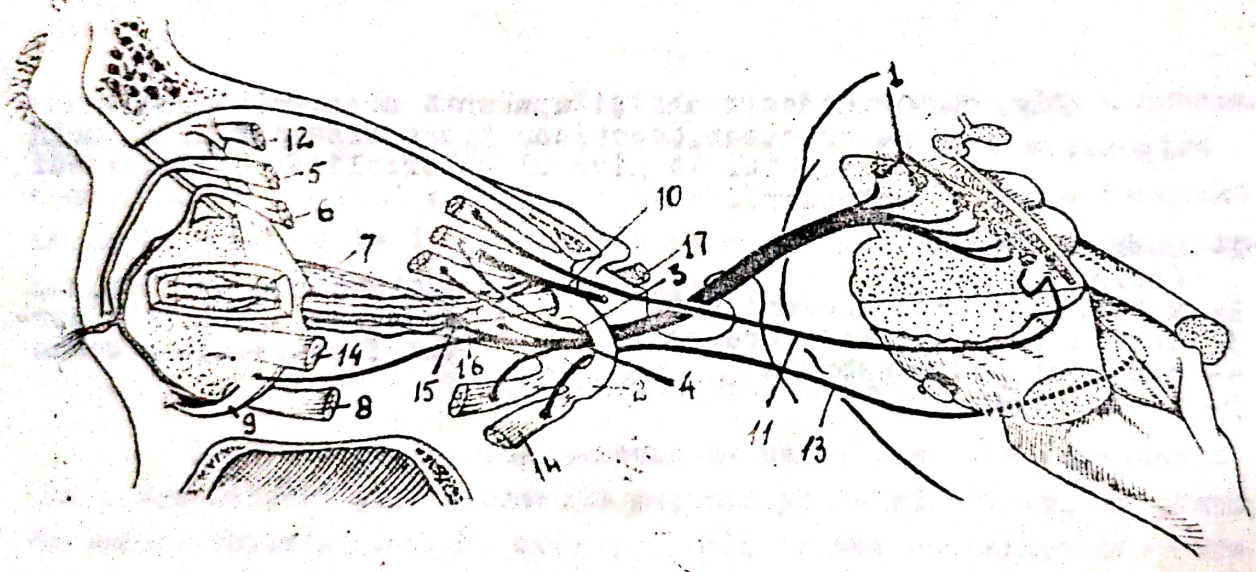

Fig.11. Nervul oculo-motor comun

1- nucleul N.III
2- inelul lui Zinn
3- ramul terminal superior
4- ramul terminal inf. al N.III
5- M.ridicător al pleoapei sup.
6- M.drept superior
7- M.drept intern
8- M.drept inferior
9- M.micul oblic
10- nervul nazal
11- nervul patetic
12- M.marele oblic
13- N.oculo-motor extern
14- M.drept extern
15- ganglionul oftalmic
16- rădăcina motorie a ganglionului oftalmic
17- nervul optic

unde are raporte cu nervul patetic şi oftalmic (fig.9,1e). Pătrunde apoi în orbită, trecînd prin partea cea mai internă a fantei sfenoidale, prin inelul lui Zinn (fig.11). Aici el se împarte în două ramuri terminale: unul superior, care va inerva muşchiul drept superior şi ridicătorul pleoapei superioare şi unul inferior, care va inerva dreptul intern, dreptul inferior şi micul oblic (fig.6, 11).

IV. NERVUL PATETIC

Este un nerv exclusiv motor, care inervează numai muşchiul marele oblic al globului ocular.

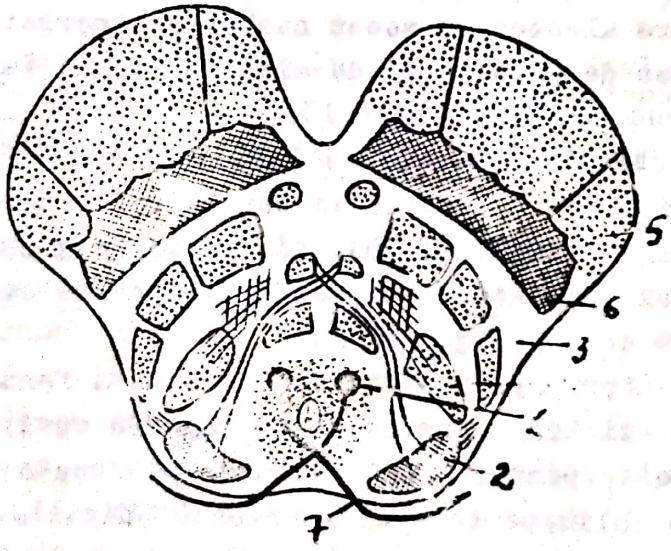

Fig.12. Originea reală şi aparentă a N.IV (secţiune transversală prin mezencefal ce trece prin tuberculii quadrigemeni posteriori).

1- nucleul N.IV (originea reală)
2- tuberculii qadrigemeni post.
3- calota ped.cerebrali
4- apeductul lui Sylvius
5- piciorul pedunculilor cerebrali
6- locus niger
7- originea aparentă a N.IV

Originea reală a fibrelor lui se găseşte într-un nucleu situat în calota pedunculilor cerebrali (fig.12). Axonii plecaţi

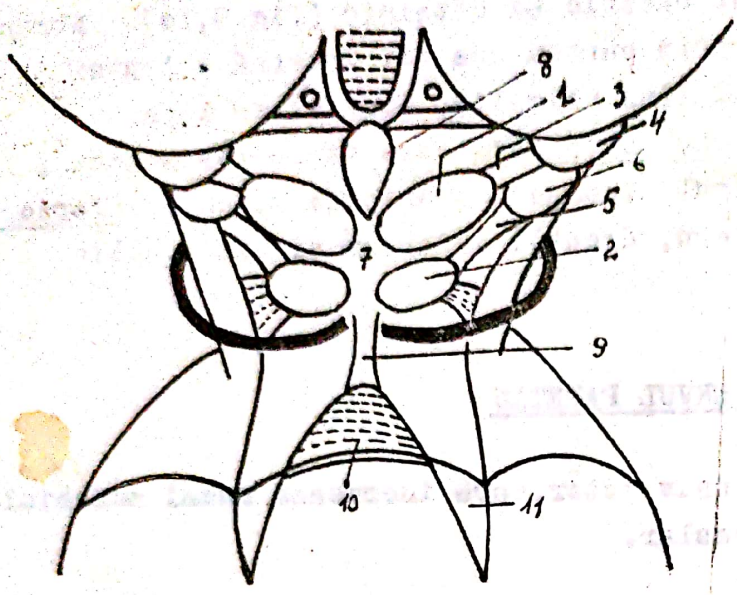

Fig.13

Originea aparentă a nervului IV.

1- tuberculii quadrigemeni anteriori
2- tuberculii quadrigemeni posteriori
3- braţul conjunctival ant.
4- corpul geniculat ext.
5- braţul conjunctival posterior
6- corpul geniculat int.
7- şanţul cruciform
8- epifiza
9- frîul valvulei lui Vieussens
10-valvula lui Vieussens
11-pedunculul cerebelos superior

de la neuronii care alcătuiesc acest nucleu se încrucişează pe linia mediană şi apoi ies de o parte şi de alta a frîului valvulei lui Vieussens (originea aparentă) (fig.13).

De la acest nivel, nervul se îndreaptă în afară şi înainte, înconjură pedunculii cerebeloşi superiori şi apoi pedunculii cerebrali (fig.12 şi 13), şi ajunge în grosimea peretelui extern al sinusului cavernos, unde are raporturi cu nervul oftalmic şi oculo-motor comun (fig.9 şi 10).

Trece apoi prin partea cea mai internă a fantei sfenoidale, în afara inelului lui Zinn (fig.11) şi ajunge în cavitatea orbitară, pe plafonul acesteia, pentru ca să pătrundă pe faţa superioară a muşchiului marele oblic, pe care îl inervează (fig.11).

V. NERVUL TRIGEMEN

Este cel mai voluminos dintre nervii cranieni şi numele îi vine de la faptul că se împarte în trei ramuri terminale. Este un nerv mixt: prin firele lui motorii inervează muşchii masticatori, iar prin firele senzitive recepţionează impresiunile exteroceptive de la nivelul tegumentelor feţei, de la nivelul mucoaselor cavităţilor masivului facial (sinusale, nazale şi bucale) şi de la nivelul

dinţilor. El conţine de asemenea şi filete vegetative secretorii.

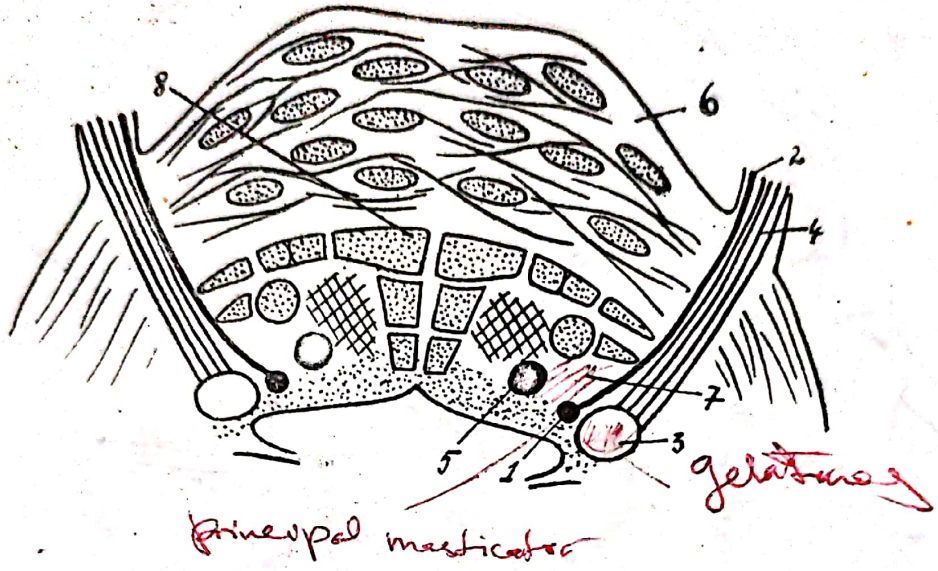

Fig.14. Secţiune transversală prin porţiunea mijlocie a punţii.

1- nucleul motor al trigemenului
2- rădăcina motorie
3- nucleul senzitiv al trigemenului
4- rădăcina senzitivă a trigemenului
5- nucleul facialului
6- porţiunea bazilară a punţii
7- calota pontină
8- leminiscus median

Originea reală a fibrelor motorii, se găseşte în doi nuclei somato-motori, unul principal şi altul accesor, situaţi în segmentel trunchiului cerebral. Nucleul masticator principal este situat în calota protuberanţială (fig.14 şi 15). Nucleul accesor este reprezentat de un şirag de neuroni, care se întind de la extremitatea superioară a nucleului masticator principal, pînă în mezencefal, în apropierea apeductului lui Sylvius, din care cauză mai poartă numele de nucleul mezencefalic al trigemenului.

Originea reală a filetelor senzitive se găseşte la nivelul ganglionului lui Gasser, situat pe traiectul nervului (fig.15). In constituţia acestui ganglion intră celule nervoase în T, care prezintă două prelungiri : una periferică, care reprezintă prelungirea lor protoplasmatică şi care merge spre teritoriul inervat de trigemen, pentru a recepţiona diversele impresiuni exteroceptive ; alta centrală, care reprezintă axonul şi care va pătrunde în ne-

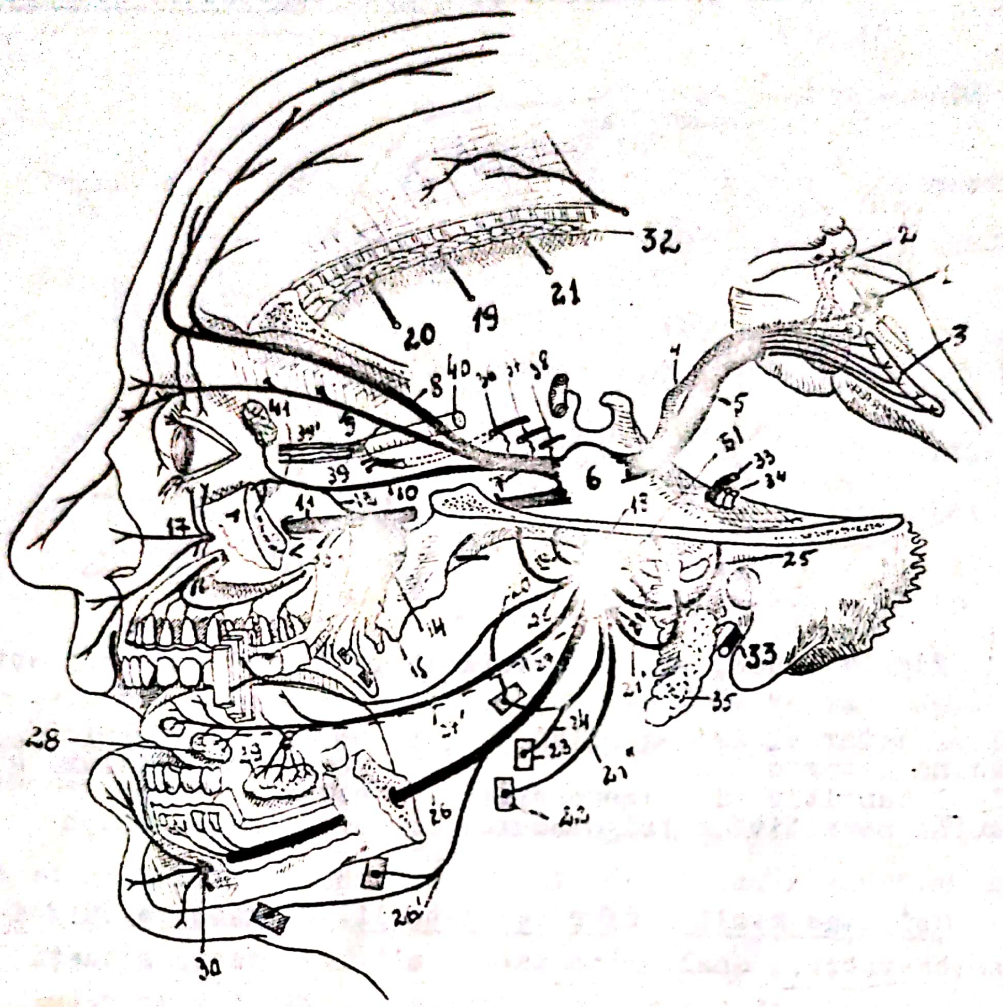

Fig.15. Nervul trigemen

1- nucleul motor al n.V din punte; 2-nucleul motor al trigemenului mezencefalic; 3-nucleul senzitiv al trigemenului; 4-rădăcina motorie, 5- rădăcina senzitivă; 6-gl.Gasser, 7-N.oftalmic; 8-N.frontal; 9-N. nazal; 10-N.lacrimal; 11-N.maxilar sup.; 12-N.orbitar; 13-Nn.dentari post.; 14-gl.sfenopalatin; 15-Nn.palatini ant.mijl.şi post.; 16-N. dentar ant.; 17-buchetul suborbitar; 18-N.max.inf.; 19-N.temp.prof. mijlociu; 20-N.temp.bucal; 21-N.temporo-maseterin; 21'-ram temporal prof.post.; 21"-ram maseterin; 22-M.maseter; 23-M.pterig.int.; 24-ram pt.pterig.int.; 25-N.auriculo-temp.; 26-N.dentar inf.; 26'- ramul milo-hioidian; 27-N.lingual; 27'-N.coarda timpanului; 28-gl. sublinguală; 29-gl.submaxilară; 30-buchetul mentonier; 31-gl.otic; 32- M.temporal; 33- nerv facial; 34-nerv auditiv; 35- gl.parotidă; 36-nervul III; 37- nervul VI; 38-nervul IV; 39- gl.oftalmic; 39'- nervii ciliari; 40-nervul optic; 41- glanda lacrimală.

vrax, unde va face sinapsă cu neuronii care formează nucleul gelatinos a lui Rolando din bulb şi protuberanţa inelară (fig.15).

Originea reală a filetelor parasimpatice este reprezentată

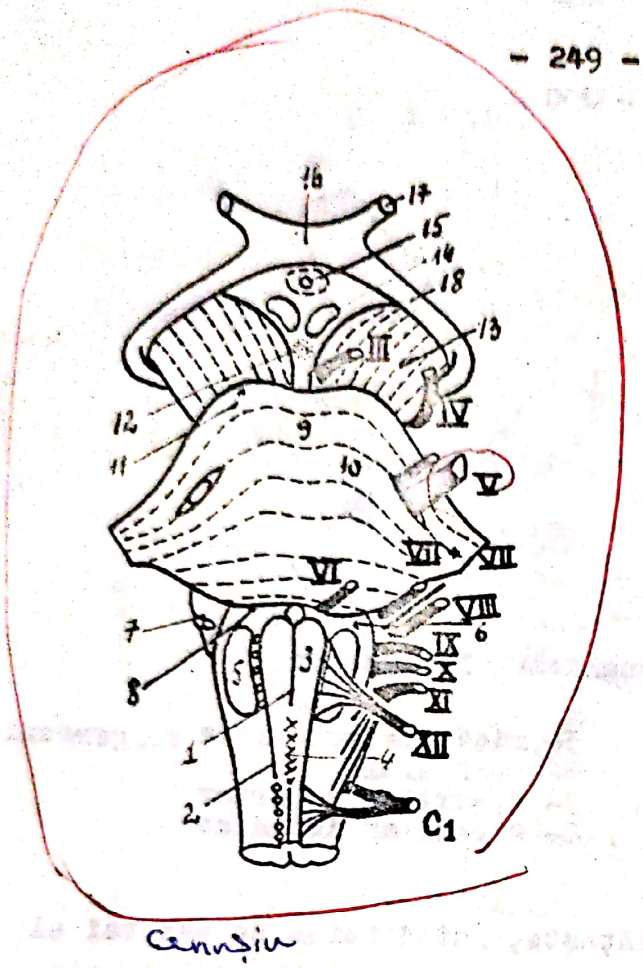

Fig. 16

Originea aparentă a nervilor cranieni.

1- şanţul median ventral bulbar
2- şanţul colat.ventr.bulbar
3- piramida bulbară ventrală
4- decusaţia piramidelor
5- oliva bulbară
6- gropiţa supraolivară
7- gropiţa laterală
8- şanţul bulbo-protuberanţial
9- şanţul bazilar
10- piramida pontină
11- şanţul ponto-peduncular
12- spaţiul interpeduncular (perforat posterior)
13- faţa ventrală a pedunculului cerebral
14- corpii mamilari
15- tuber-cinereum
16- chiasma optică
17- nervul optic
18- bandeleta optică

de locus coeruleus situat profund în calota protuberanţială, pe planşeul ventriculului IV cerebral. Fibrele care pornesc de la acest nucleu merg pe trigemen, după care trec pe nervul maxilar superior şi ajung la ganglionul sfeno-palatin. Filetele postganglionare vor merge să inerveze secretor glandele mucoasei nazale şi glandele palatine.

Originea aparentă se află pe faţa anterioară a protuberanţei, la limita dintre aceasta şi pedunculii cerebeloşi mijlocii (fig.16). Nervul este format aici din două rădăcini : una externă voluminoasă care este rădăcina senzitivă şi una internă, mult mai subţire care este rădăcina motorie (fig.8, 15, 16).

Rădăcina senzitivă este constituită din 4o de fascicule nervoase. Ea se îndreaptă mai întîi în sus şi înainte prin etajul posterior al craniului, pînă atinge marginea superioară a stîncii temporalului (fig.15).

Incrucişînd această margine, ajunge în etajul mijlociu al craniului, unde îşi schimbă direcţia, îndreptîndu-se în jos şi

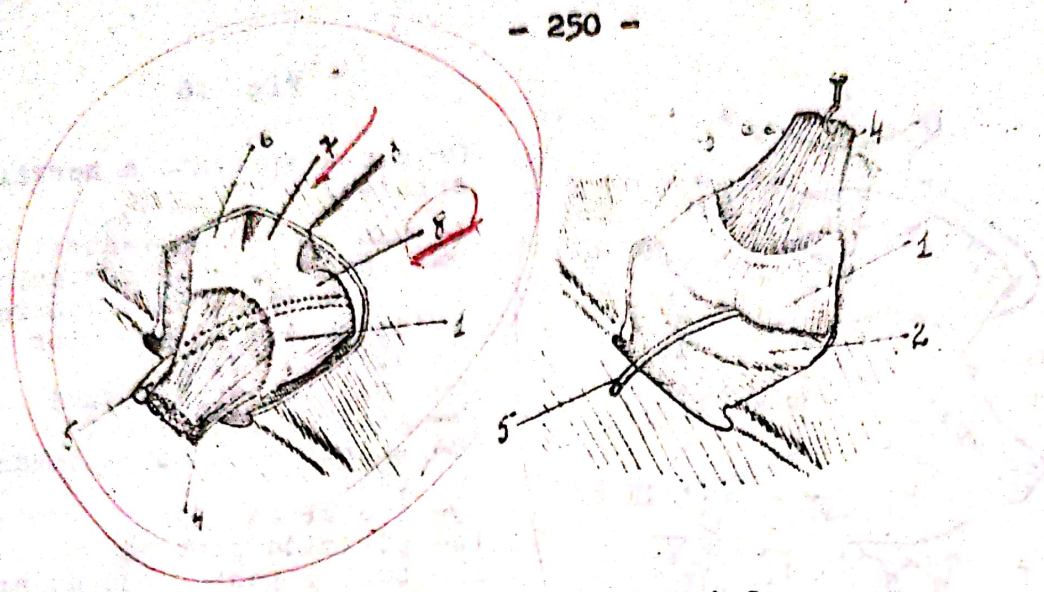

Fig. 17. Ganglionul lui Gasser

1- gangl.lui Gasser
2- foseta gasseriană
3- cavum Meckel
4- rădăcina sensitivă a trigemenului
5- rădăcina motorie a trigemenului
6- N.oftalmic
7- N.maxilar superior
8- N.maxilar inferior

înainte şi în acelaşi timp se lăţeşte, luînd formă de evantai şi ia numele de plexul triunghiular al trigemenului al lui Valentin. El se terminá în concavitatea ganglionului lui Gasser. Fibrele nervoase ale rădăcinii senzitive ale trigemenului nu sînt întotdeauna paralele între ele; ele se împletesc, se anastomozează, se divid, se deplasează de la o margine la alta a rădăcinii. Dispoziţia lor este deci extrem de variabilă şi nu putem individualiza trei porţiuni distincte în această rădăcină. De asemenea, unele fibre senzitive pot merge cu rădăcina motorie, ceea ce explică anestezia parţială posibilă după neurotomie totală şi conservarea rădăcinii motorii (A.Sicard).

Rădăcina motorie este mai subţire, fiind constituită din 6-8 fascicule nervoase. Ea se găseşte la origine situată intern faţă de rădăcina senzitivă (fig.14, 15, 16, 17), după care trece pe dedesubtul acesteia şi încrucişînd în diagonală faţa inferioară a plexului triunghiular şi al ganglionului lui Gasser ajunge la nivelul cornului extern al acestuia, unde se alătură nervului maxilar inferior (fig.17).

Ganglionul lui Gasser este cel mai voluminos ganglion cerebrospinal, are o culoare gri-gălbuie şi o formă semilunară. El ne

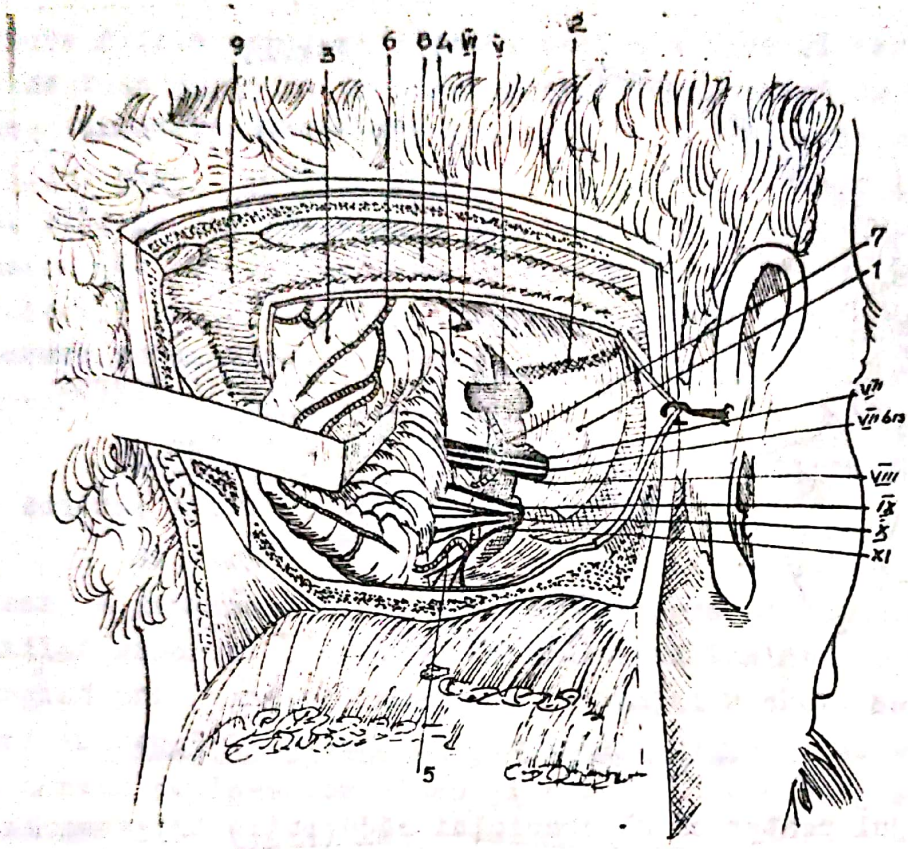

Fig.18. Unghiul ponto-cerebelos

1- faţa posterosuperioară a stîncii temporalului
2- sinusul pietros inferior
3- emisferul cerebelos
4- axul bulbo-pontin
5- artera cerebeloasă antero-inferioară
6- artera cerebeloasă superioară
7- artera auditivă internă
8- sinusul lateral
9- confluentul venos al lui Herophil

prezintă o margine posterioară concavă în care primeşte plexul triunghiular, o margine anterioară convexă, de unde pornesc cele trei ramuri terminale ale lui; o faţă superioară uşor concavă, o faţă inferioară uşor convexă în raport cu foseta gasseriană de pe faţa antero-superioară a stîncii şi două extremităţi sau coarne intern şi extern. In foseta gaseriană ganglionul se găseşte cuprins într-o lojă fibroasă formată de o dedublare a durei-mater numită cavum Meckel (fig.17).

o dedublare a durei mater care înveliţe ggl lui Gasser
i porţiunea sinuţie a celor 3. nervi

Fig.19

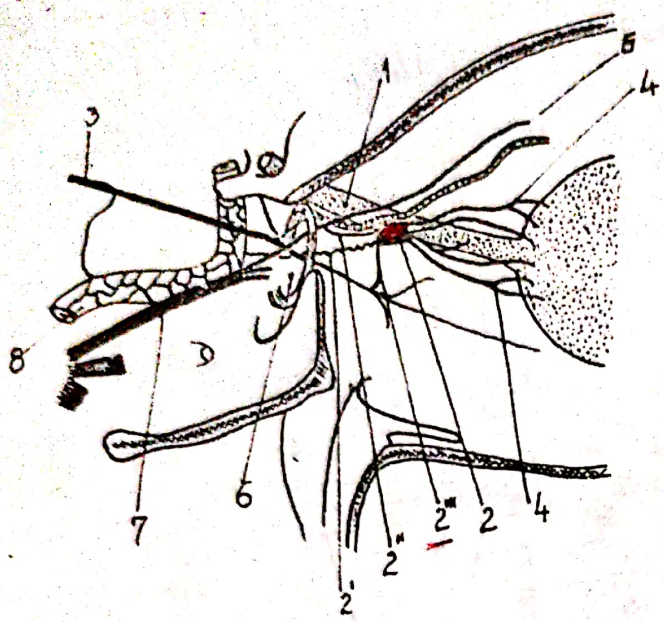

Ganglionul oftalmic

1- nervul optic
2- ganglionul oftalmic
2' rădăcina simpatică
2'' rădăcina senzitivă
2''' rădăcina motorie
3- nervul oculo-motor comun
4- nervii ciliari scurți
5- nervul nazal
6- inelul lui Zinn
7- nervul oftalmic
8- artera carotidă internă

In etajul posterior al craniului rădăcinile trigemenului se găsesc în loja cerebeloasă, în partea cea mai internă a unghiului ponto-cerebelos (fig.18), în centrul unui spațiu triunghiular numit triunghiul trigeminal al lui Latarget și Wertheimer. Acest spațiu are o latură anterioară formată de marginea superioară a stîncii temporalului, o latură posterioară formată de cerebel și o latură internă formată de istmul encefalului (fig.18). După ce trec peste marginea superioară a stîngii, rădăcinile trigemenului ajung în etajul mijlociu al craniului, unde împreună cu ganglionul lui Gasser se găsesc pe fața antero-superioară a stîncii temporalului, în cavum Meckeli (fig.17). Acesta prezintă trei compartimente, mergînd dinapoi înainte : a) vestibulul, care corespunde plexului triunghiular al lui Valentin și care are forma unui canal turtit și strîmt; b) loja semilunară, care corespunde ganglionului lui Gasser c) zona celor trei tunele, care corespund celor trei ramuri terminale ale trigemenului.

In cursul traiectului său nervul trigemen nu dă nici un ram coletaral mai important, în afară de cîteva filete subțiri meningeale destinate peretelui extern al sinusului cavernos și

cîteva filete osteo-periostice pentru stîncă şi corpul sfenoidului. El dă însă 3 ramuri terminale, care se desprind de pe marginea anterioară a ganglionului lui Gasser: nervul oftalmic al lui Willis, nervul maxilar superior şi nervul maxilar inferior (fig. 15, 17). Pe fiecare dintre aceste 3 ramuri terminale se găseşte anexat cîte un ganglion parasimpatic : ganglionul oftalmic pe traiectul nervului oftalmic; ganglionul sfenopalatin al lui Meckel pe nervul maxilar superior şi ganglionul otic al lui Arnold pe nervul maxilar inferior (fig.15).

Nervul oftalmic al lui Willis

Se desprinde din partea cea mai internă a marginii anterioare a ganglionului lui Gasser, deasupra şi înăuntrul nervului maxilar superior (fig.15). Se îndreaptă înainte, în sus şi înăuntru, mergînd prin tunelul intern al cavumului Meckel. Se angajează apoi în peretele extern al sinusului cavernos, unde are raporturi cu nervul oculo-motor comun şi patetic, care se găsesc situaţi deasupra lui (fig.9, 10).

Prin intermediul durei mater are raporturi cu nervul oculomotor extern şi cu carotida internă, care se găsesc în grosimea sinusului.

In cursul traiectului său nervul oftalmic dă naştere unui singur ram colateral, nervul recurent al lui Arnold, care va inerva cortul cerebelului. Ajuns la cîtiva milimetri înaintea fantei sfenoidale, nervul oftalmic se împarte în trei ramuri terminale: nervul nazal, frontal şi lacrimal (fig.11,15).

1. Nervul nazal pătrunde în orbită prin fanta sfenoidală şi anume prin inelul lui Zinn. In orbită merge dinapoi înainte, de-a lungul peretelui intern al acesteia, între dreptul superior şi marele oblic (fig.6). Ajuns la nivelul găurii etmoidale anterioare se termină împărţindu-se în 2 ramuri terminale: nervul nazal intern şi nervul nazal extern (fig.6). In cursul traiectului, nervul nazal dă naştere la 3 ramuri colaterale: rădăcina lungă a ganglionului oftalmic, nervii ciliari lungi şi nervul sfenoetmoidal al lui Luschka (fig.6).

* Rădăcina lungă senzitivă a ganglionului oftalmic este

echivalentă cu un ram comunicant. Ea se termină la nivelul unghiului postero-superior al ganglionului oftalmic.

Nervii ciliari lungi sînt în număr de 2-3 şi pătrund în globul ocular, împrejurul nervului optic.

Nervul sfeno-etmoidal al lui Luschka, după ce ia naştere, pătrunde în conductul etmoidal posterior (fig.6) şi se distribuie mucoasei sinusului sfenoidal şi celulelor etmoidale posterioare.

Nervul nazal intern trece mai întîi între dreptul intern şi marele oblic (fig.6), apoi pătrunde în etajul anterior al craniului, trecînd prin conductul etmoidal anterior, (fig.6) fiind însoţit de artera etmoidală anterioară. Trecînd apoi prin gaura etmoidală a lamei ciuruite a etmoidului, ajunge în fosa nazală respectivă, unde se împarte în două ramuri terminale, unul extern şi altul intern.

Ramul intern se distribuie mucoasei din partea antero-superioară a septului nazal şi mucoasei sinusului frontal.

Ramul extern sau nervul naso-lobar se distribuie mucoasei zonei preturbinale a capului cornetelor mijlociu şi inferior şi vestibulului nazal. El se termină în tegumentele lobulului nasului.

Nervul nazal extern continuă direcţia nervului nazal (fig.6,15). El trece pe sub trohleea marelui oblic şi apoi, înainte de a ajunge la nivelul rebordului orbitar se împarte în 3 ramuri terminale (fig.11, 16): un filet lacrimal, care va inerva sacul lacrimal şi conductele lacrimale ; un filet nazal, care va inerva pielea de la nivelul rădăcinii şi de pe dosul nasului; un filet palpebral, care va inerva pielea din partea internă a pleoapei superioare (fig.15).

2.Nervul frontal este cel mai gros ram al oftalmicului. El pătrunde în orbită prin fanta sfenoidală, în afara inelului lui Zinn. In orbită el merge dinapoi înainte şi în sus, de-a lungul peretelui superior al acesteia, între plafonul orbitei şi ridicătorul pleoapei superioare (fig.6, 15). La 1/3 cm îndărătul rebordului orbitar superior, el se împarte în 2 ramuri terminale: nervul frontal extern şi nervul frontal intern (fig.6, 15).

Nervul frontal extern sau nervul supraorbitar iese din orbită prin şanţul supraorbitar şi se împarte în 3 categorii de

echivalentă cu un ram comunicant. Ea se termină la nivelul unghiului postero-superior al ganglionului oftalmic.

Nervii ciliari lungi sînt în număr de 2-3 şi pătrund în globul ocular, împrejurul nervului optic.

Nervul sfeno-etmoidal al lui Luschka, după ce ia naştere, pătrunde în conductul etmoidal posterior (fig.6) şi se distribuie mucoasei sinusului sfenoidal şi celulelor etmoidale posterioare.

Nervul nazal intern trece mai întîi între dreptul intern şi marele oblic (fig.6), apoi pătrunde în etajul anterior al craniului, trecînd prin conductul etmoidal anterior, (fig.6) fiind însoţit de artera etmoidală anterioară. Trecînd apoi prin gaura etmoidală a lamei ciuruite a etmoidului, ajunge în fosa nazală respectivă, unde se împarte în două ramuri terminale, unul extern şi altul intern.

Ramul intern se distribuie mucoasei din partea antero-superioară a septului nazal şi mucoasei sinusului frontal.

Ramul extern sau nervul naso-lobar se distribuie mucoasei zonei preturbinale a capului cornetelor mijlociu şi inferior şi vestibulului nazal. El se termină în tegumentele lobulului nasului.

Nervul nazal extern continuă direcţia nervului nazal (fig.6,15). El trece pe sub trohleea marelui oblic şi apoi, înainte de a ajunge la nivelul rebordului orbitar se împarte în 3 ramuri terminale (fig.11, 16): un filet lacrimal, care va inerva sacul lacrimal şi conductele lacrimale ; un filet nazal, care va inerva pielea de la nivelul rădăcinii şi de pe dosul nasului; un filet palpebral, care va inerva pielea din partea internă a pleoapei superioare (fig.15).

2.Nervul frontal este cel mai gros ram al oftalmicului. El pătrunde în orbită prin fanta sfenoidală, în afara inelului lui Zinn. In orbită el merge dinapoi înainte şi în sus, de-a lungul peretelui superior al acesteia, între plafonul orbitei şi ridicătorul pleoapei superioare (fig.6, 15). La 1/3 cm îndărătul rebordului orbitar superior, el se împarte în 2 ramuri terminale: nervul frontal extern şi nervul frontal intern (fig.6, 15).

Nervul frontal extern sau nervul supraorbitar iese din orbită prin şanţul supraorbitar şi se împarte în 3 categorii de

ramuri (fig.6, 15) : a) ascendente frontale, pentru pielea frunţii pînă la vertex;

b) descendente, palpebrale pentru pleoapa superioară;

c) osteo-periostice pentru osul frontal şi mucoasa sinusului frontal.

Nervul frontal intern mai subţire ca cel extern iese din orbită puţin înăuntrul precedentului şi se împarte în ramuri frontale pentru pielea regiunii frontale şi ramuri palpebrale pentru porţiunea internă a pleoapei superioare (fig.6, 15).

3. Nervul lacrimal cel mai subţire dintre ramurile oftalmicului, pătrunde în orbită tot prin ranta sfenoidală, în afara inelului lui Zinn. Ajuns în orbită el merge de-a lungul peretelui extern al acesteia, urmînd marginea superioară a dreptului extern (fig.6, 15). Nervul se termină în vecinătatea glandei lacrimale, unde dă filete lacrimale pentru glandă şi filete palpebrale pentru porţiunea externă a pleoapei superioare (fig.6,15). Nervul lacrimal are cu ramul orbitar al maxilarului superior o anastomoză curbă, cu convexitatea anterior, care constituie arcada orbito-lacrimală, prin care vin filetele secretorii pentru glanda lacrimală.

Unii autori anexează nervului oftalmic un ganglion parasimpatic numit ganglionul oftalmic, care se găseşte situat pe faţa externă a nervului optic (fig.11 şi 19). El în general, are forma patrulateră şi primeşte 3 ramuri aferente :

- rădăcina lungă senzitivă, care vine din nervul nazal (fig.11, 19);

- rădăcina scurtă, improprie numită motorie, care vine din oculomotorul comun şi pe traiectul căreia vin filete parasimpatice irido-constrictoare de la nucleul pupilar (fig.19);

- rădăcina simpatică, venită din plexul pericarotidian intern (fig.19).

De la ganglionul oftalmic pornesc filete eferente care reprezintă nervii ciliari scurţi, ce vor merge la musculatura irisului pentru a produce irido-constricţia (fig.6, 16).

(9)

Nervul maxilar superior

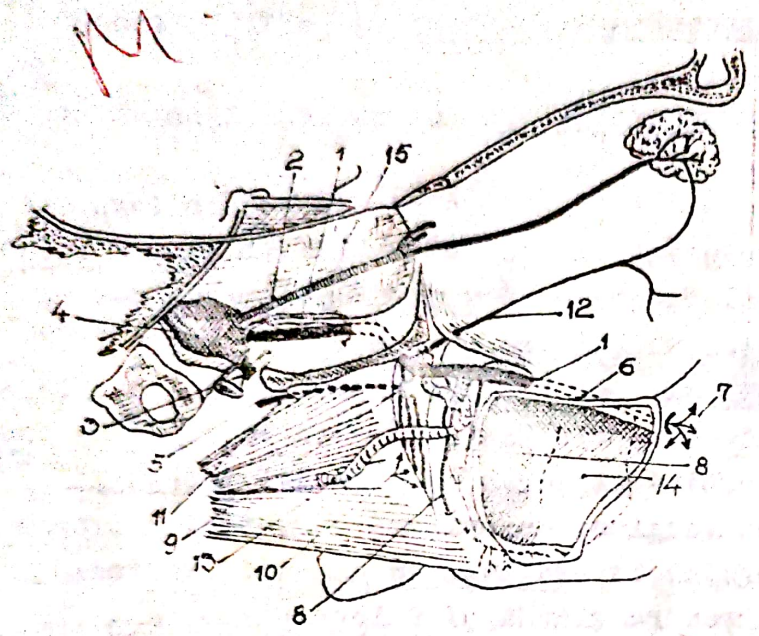

Fig.20
Nervul maxilar superior (secţiune sagitală)

1- N.maxilar sup.
2- N.oftalmic
3- N.maxilar inf.
4- Gl. lui Gasser
5- gaura mare rotundă
6- şanţul suborbitar
7- orificiul suborbitar cu buchetul mentonier
8- N.dentari posteriori
9- Gl. sfenopalatin
10-Nn.palatini
11-N.vidian
12-ramul orbitar
13-art.maxilară int.
14-sinusul maxilar
15-sinusul cavernos

Reprezintă ramura mijlocie a trigemenului, fiind un nerv în întregime senzitiv. De la origine el se îndreaptă înainte şi în afară spre gaura mare rotundă prin care iese din craniu (fig.15). Ajunge în fosa pterigomaxilară, pe care o traversează, după care se angajează prin ranta sfenomaxilară şi ajunge în şanţul şi apoi în canalul suborbitar (fig.15). După ce străbate acest canal iese prin gaura suborbitară, luînd numele de nerv suborbitar care constituie ramul terminal al nervului maxilar superior (fig.15). Din cauză că nervul îşi schimbă de două ori direcţia în cursul traiectului său, făcînd două coturi, unul la ieşirea din craniu şi altul în fosa pterigo-maxilară, el are un traiect în baionetă (fig.20, 21). In etajul mijlociu al craniului, nervul maxilar superior se găseşte în afara peretelui extern al sinusului cavernos, avînd însă raporturi cu organele din grosimea acestui perete. După ce trece prin gaura mare rotundă şi ajunge în fosa pterigomaxilară, nervul maxilar superior traversează în diagonală partea cea mai de sus a acesteia, avînd înăuntru şi dedesubtul lui ganglionul sfenopalatin al lui Meckel (fig.15,20, 21). De asemenea, la acest

nivel, nervul are raporte şi cu artera maxilară internă, care se găseşte inferior şi extern faţă de nerv (fig.2o, 21).

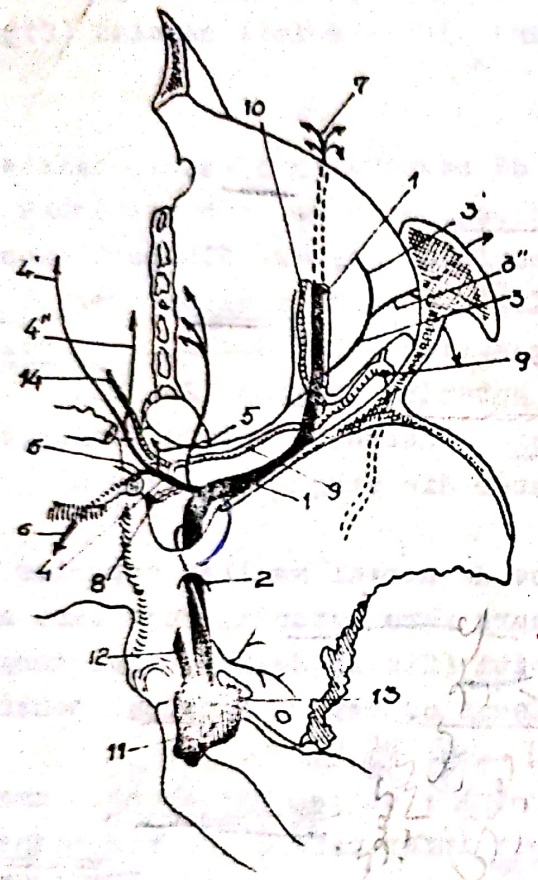

Fig.21

Nervul maxilar superior
(secţiune orizontală)

1- N.maxilar superior
2- marea gaură rotundă
3- ramul orbitar
3' ramul lacrimo-palpebral
3" ramul temporo-malar
4- nervul sfeno-palatin
4' N.sfenopalatin intern
4" N.sfenopalatin extern
5- N.palatin posterior
6- N.pterigo-palatin
7- ramurile terminale ale nervului maxilar superior
8- ganglionul sfeno-palatin
9- artera maxilară internă
1o- artera suborbitară
11- ganglionul lui Gasser
12- N.oftalmic
13- N.maxilar inferior
14- artera sfeno-palatină

Trece apoi prin partea cea mai superioară a fosei pterigo-maxilare, după care se îndreaptă înainte şi în afară, spre orificiul posterior al canalului suborbitar, trecînd în această porţiune prin fanta sfeno-maxilară (fig.15, 2o, 21). In porţiunea lui suborbitară, nervul merge mai întîi într-un şanţ şi apoi în canalul suborbitar luînd numele de nerv suborbitar (fig.2o,21). In acest canal nervul, însoţit de artera suborbitara (fig.2o,21) este despărţit de sinusul maxilar printr-o lamă osoasă foarte subţire, care prin unele porţiuni poate lipsi, ceea ce explică posibilitatea nevralgiei faciale în cursul sinuzitelor maxilare. In partea sa terminală, la nivelul găurii suborbitare nervul iese la 5 mm dedesubtul reborduiui orbitar inferior şi formează bucne-

tul suborbitar, împreună cu ramurile terminale ale arterei suborbitare (fig.15, 2o, 21). Din acest buchet se desprind ramuri ascendente, palpebrale pentru pleoapa inferioară ; ramuri descendente jugo-labiale pentru pielea obrazului şi a buzei superioare şi ramuri interne sau nazale pentru pielea aripii nasului (fig.15, 2o).

Ramuri colaterale

Nervul maxilar superior, dă naştere la 5 ramuri colaterale din care numai ramul meningeal mijlociu este dat din porţiunea lui intracraniană. Toate celelalte ramuri iau naştere din porţiunea lui pterigo-maxilară. Aceste ramuri sînt : - ramul orbitar; nervul sfenopalatin, căruia îi este anexat ganglionul lui Meckel ; nervii dentari posteriori; nervul dentar anterior (fig.15, 2o, 21).

1) Ramul meningeal mijlociu, însoţeşte artera meningee mijlocie şi se distribuie durei-mater din etajul mijlociu al craniului.

2) Ramul orbitar se desprinde de nervul maxilar superior imediat ce acesta a trecut prin gaura mare rotundă, după care merge paralel cu el pînă pătrunde în orbită (fig.15,2o,21). Aici merge pe peretele extern şi se anastomozează cu nervul lacrimal pentru a constitui arcada orbito-lacrimală. → gl. lacr.

Nervul orbitar dă două ramuri : un ram palpebral, care se distribuie părţii externe a pleoapei inferioare şi un ram temporo-malar, care pătrunde în canalul malar, în forma de Y, şi după un scurt traiect se împarte în două filete : unul temporal, care după ce perforează muşchiul temporal se distribuie tegumentelor din regiunea temporală şi unul malar, care se distribuie pielii de la nivelul pomeţilor obrajilor.(fig.15).

3) Nervul sfeno-palatin este cel mai important ram colateral al maxilarului superior. El ia naştere în fundul fosei pterigo-maxilare, prin 3-4 rădăcini şi după un scurt traiect în jos şi înăuntru ajunge la faţa externă a ganglionului sfenopalatin a lui Meckel. După ce schimbă cîteva filete cu acest ganglion, nervul sfeno-palatin dă mai multe ramuri terminale : a) nervii nazali superiori; b) nervul nazo-palatin; c) nervii palatini (fig.21, 22).

a) Nervii nazali superiori sînt în număr de 3 sau 4. Ei

(3) prin canal pterigo-sfeno-palatin ajunge în fosele nazale → perete ext

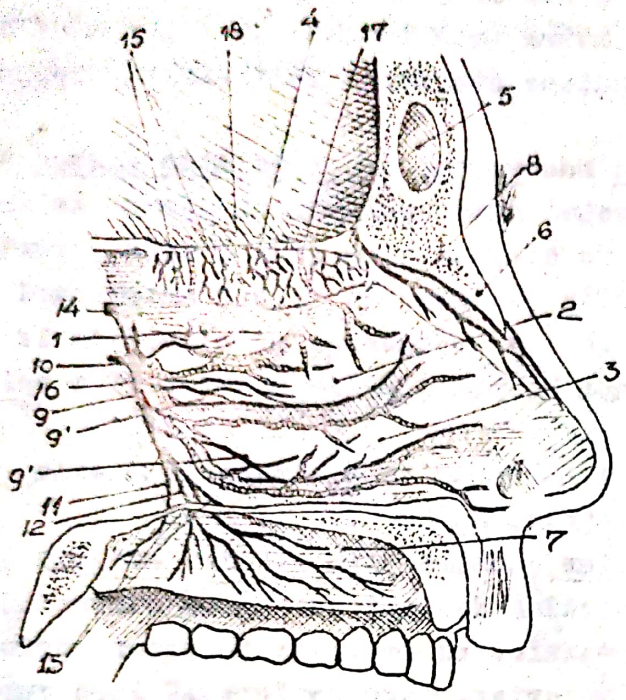

Fig.22

Nervul sfeno-palatin extern şi nervii palatini.

1- cornetul superior
2- cornetul mijlociu
3- cornetul inferior
4- lama ciuruită
5- sinusul frontal
6- osul nazal
7- palatul dur
8- N.nazal extern
9- N.sfeno-palatin extern cu:
9' ramuri pt.peretele extern
10- Gl.sfeno-palatin
11- N.palatin posterior
12- N.palatin mijlociu
13- N.palatin anterior
14- N.maxilar superior
15- N.olfactiv
16- ramul extern al arterei sfeno-palatine
17- artera etmoidală anterioară
18- artera etmoidală posterioară

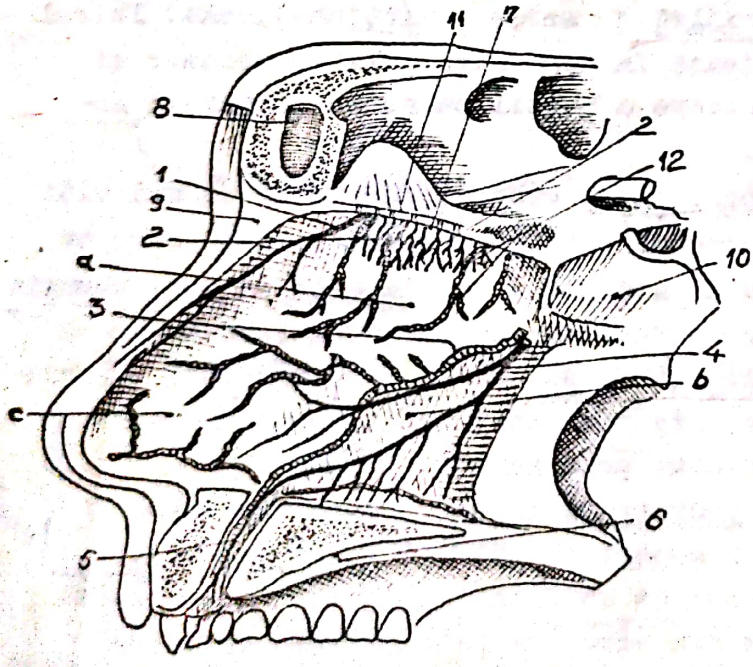

Fig.23

Nervul sfenopalatin intern

a- lama perpendiculară
b- osul vomer
c- cartilajul cloazonului

1- N.nazal intern
2- N.olfactiv
3- ram septal al arterei sfeno-palatine
4- N.sfeno-palatin int.
5- canalul palatin ant.
6- palatul dur
7- lama ciuruită
8- sinusul frontal
9- osul nazal
10-sinusul sfenoidal
11-artera etmoidală ant.
12-artera etmoidală post.

trec cu artera sfeno-palatină prin canalul cu acelaşi nume şi se distribuie mucoasei pituitare de la nivelul cornetului superior şi mijlociu (fig.22). Printre aceşti nervi, unul din ei se numeşte

nervul faringian al lui Beck sau nervul pterigo-palatin. Acesta se angajează cu artera pterigo-palatină prin canalul pterigo-palatin şi se distribuie mucoasei faringiene, din jurul orificiului trompei lui Eustachio.

b) Nervul nazo-palatin sau nervul sfeno-palatin intern al lui Hirschfeld trece prin conductul sfeno-palatin şi ajunge în fosa nasală respectivă, unde coboară în diagonală pe septul nazal, străbate apoi canalul palatin anterior, ajungînd în partea anterioară a bolţii palatine (fig.23). El va inerva mucoasa pituitară de la nivelul septului nazal şi mucoasa bucală din 1/4 anterioară a bolţii palatine (fig.23).

c) Nervii palatini sînt în număr de 3 : nervul palatin anterior, mijlociu şi posterior (fig.16,22).

- nervul palatin anterior coboară prin canalul palatin posterior împreună cu artera palatină descendentă şi se distribuie bolţii palatine şi mucoasei cornetului şi meatului inferior, printr-un filet numit nervul nazal inferior, care perforează lama verticală a palatinului.

- nervul palatin mijlociu merge o porţiune acolat la cel anterior, după care se angajează în conductul palatin accesor şi se distribuie părţii posterioare a bolţii palatine şi părţii anterioare a vălului palatin.

- nervul palatin posterior coboară mai întîi cu ceilalţi doi nervi palatini prin conductul palatin posterior, după care se angajează în conductul palatin accesor şi se împarte în două ramuri: un ram anterior senzitiv, care va inerva mucoasa de la nivelul vălului palatin şi un ram posterior motor care inervează toţi muşchii vălului palatin, în afară de muşchiul peristafilin extern. Aceste fibre motorii provin din facial prin nervul vidian.

4. Nervii dentari posteriori în număr de 2 sau 3 coboară pe tuberozitatea maxilarului superior, pătrund în canalele săpate în aceasta (fig.15,20) şi apoi se anastomozează, formînd un bogat plex alveolar şi peridentar, din care vor pleca filete care vor inerva molarii şi premolarii superiori.

5. Nervul dentar anterior se desprinde din canalul suborbitar la 5 mm înaintea găurii suborbitare (fig.15). Se angajează

într-un canal care străbate peretele anterior al sinusului maxilar, numit canalul dentar anterior şi se distribuie incisivilor superiori şi caninilor.

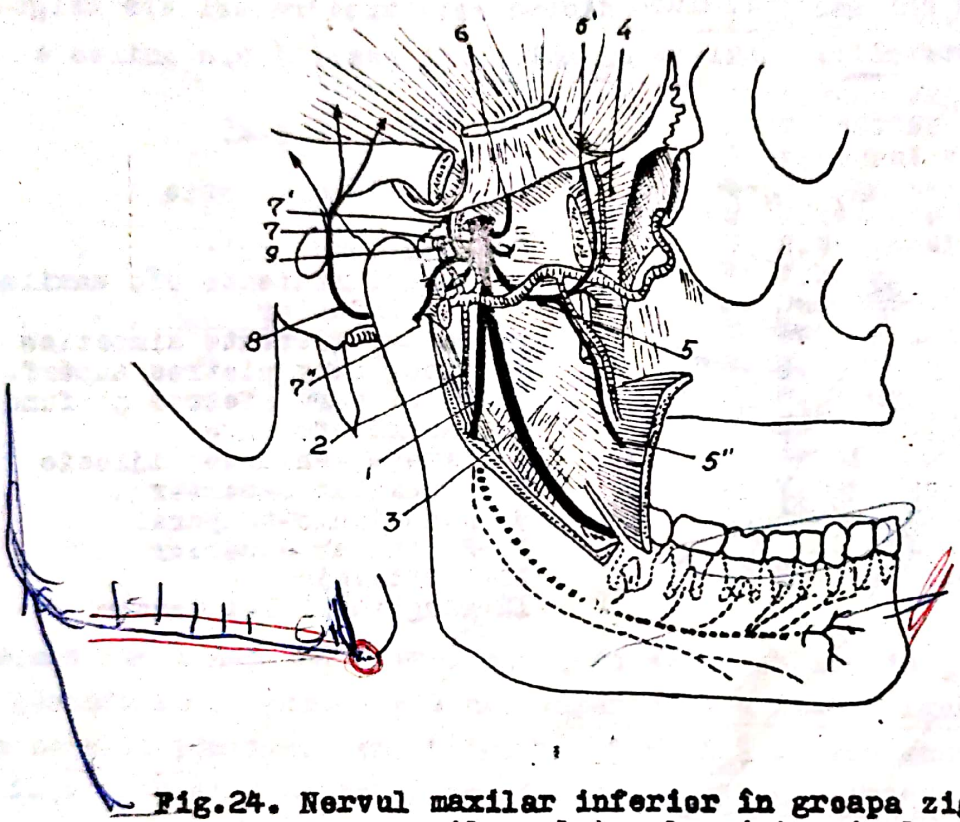

Fig.24. Nervul maxilar inferior în groapa zigomatică cu ramurile colaterale şi terminale.

1- N.dentar inferior
2- artera dentară inferioară
3- N.lingual
4- M.pterigoidian extern
5- N.temporo-bucal
5' temporal profund ant.
5" bucal
6- N.temporal profund mijl.
7- N.temporo-maseterin
7' ramul temporal profund post.
7" ramul maseterin
8- N.auriculo-temporal
9- artera meningee mijlocie

Nervii dentari posteriori şi anteriori se anastomozează între ei şi formează un bogat plex numit plex dentar superior care dă filete dentare, filete osteo-periostice şi alveolare pentru maxilarul superior şi filete mucoase pentru gingie. Pe firetele acestui plex se pot vedea în unele cazuri două mici mase

ganglionare, care poartă numele de ganglionii lui Valentin şi Bochdaleck.

Nervul maxilar inferior (10)

Este cel mai voluminos dintre cele trei ramuri ale trigemenului şi este mixt, senzitiv şi motor. El rezultă din unirea a

Fig.25

Ganglionul otic

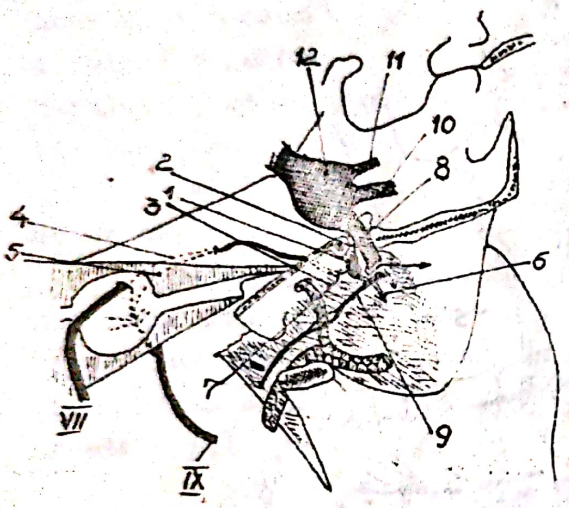

1- ganglionul otic
2- ramuri aferente din maxilarul inferior
3- ramuri aferente simpatice
4- micul nerv pietros superf.
5- micul nerv pietros profund
6- ramuri eferente
7- artera meningee mijlocie
8- N.maxilar superior
9- N.auriculo-temporal
10-N.maxilar superior
11-N.oftalmic
12-ganglionul lui Gasser

două rădăcini : o rădăcină groasă senzitivă, care se desprinde din partea antero-externă a ganglionului lui Gasser şi o rădăcină subţire motorie, care se găseşte situată sub precedenta. De la origine, nervul maxilar inferior se îndreaptă înainte şi în afară, spre gaura ovală (fig.15) prin care iese din craniu şi la cîţiva milimetri sub acest orificiu, în fosa zigomatică, se împarte în ramurile sale colaterale şi terminale (fig.15).

In prima porţiune, în care nervul este situat în etajul mijlociu al craniului, el se găseşte în tunelul cel mai extern al cavumului Meckel, rădăcina senzitivă fiind situată deasupra celei motorii, între ele găsindu-se o foiţă subţire, dependinţă a durei-mater. In gaura ovală, nervul este însoţit de artera mică meningee, ram din maxilara internă, care se găseşte în afara şi îndărătul

nervului şi de un fin plex venos, care merge să se verse în plexul pterigoidian. In gaura ovală cele două rădăcini senzitive şi motorii ale nervului se fuzionează. In porţiunea extracraniană care nu

Fig.26

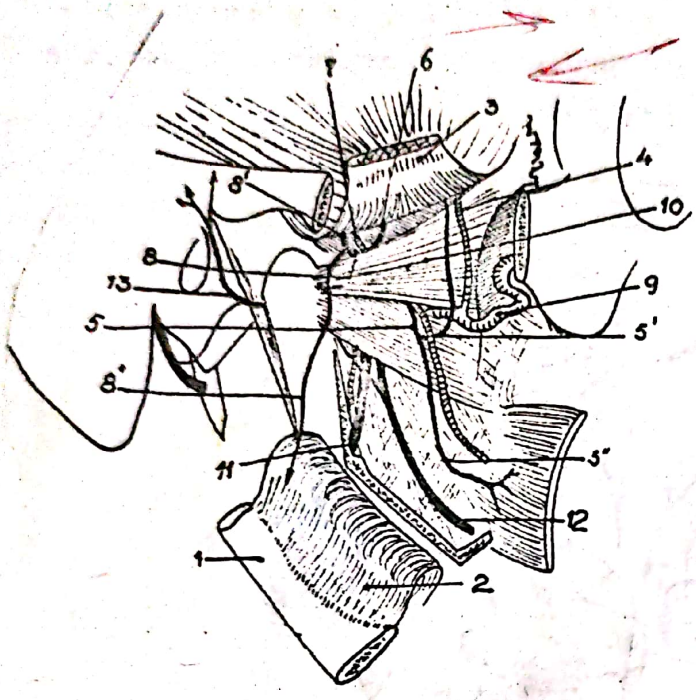

Ramurile colaterale şi terminale ale nervului maxilar inferior.

1- arcada zigomatică
2- M.maseter
3- tendonul M.temporal
4- artera temp.prof.ant.
5- N.tempero-bucal
5' N.temporal prof.ant.
5" N.bucal
6- N.temporal prof.mijl.
7- artera temp.prof.mijl.
8- N.tempero-maseterin
8' N.temporal prof.post.
8" N.maseterin
9- artera maxilară internă
10-M.pterigoidian extern
11-N.dentar inferior
12-N.lingual
13-N-auriculo-temporal

măsoară decît 4-5 mm, nervul are o direcţie oblică în jos şi înainte, găsindu-se în partea cea mai superioară a fosei zigomatice, între muşchii pterigoidieni (fig.24). Cam la 1 cm sub gaura ovală, pe faţa internă a nervului se găseşte ganglionul otic a lui Arnold (fig.25).

Acesta este un ganglion parasimpatic la care vin nervii: micul nerv pietros superficial, micul nerv pietros profund, care aduc filete secretorii pentru glanda parotidă (fig.25).

Nervul maxilar inferior nu are decît un singur ram colateral numit nervul recurent meningeal, care întovărăşeşte artera mică meningee şi inervează dura-mater din teritoriul acestei artere. In majoritatea cazurilor nervul maxilar inferior se împarte într-un buchet de 7 ramuri terminale: nervul temporal profund mijlociu, nervul tempero-bucal, nervul tempero-maseterin, nervul auriculo-temporal, nervul dentar inferior, nervul lingual şi trunchiul comun de nervi musculari pentru muşchii pterigoidian intern, peristafilin extern şi muşchiul ciocanului (fig.15, 24).

1. Nervul temporal profund mijlociu de la origine se îndreaptă în afară mergînd între mușchiul pterigoidian extern și marea aripă a sfenoidului, se reflectă în sus pe creasta sfeno-temporală și se termină pe fața profundă a porțiunii mijlocii a mușchiului temporal (fig.15, 24, 26).

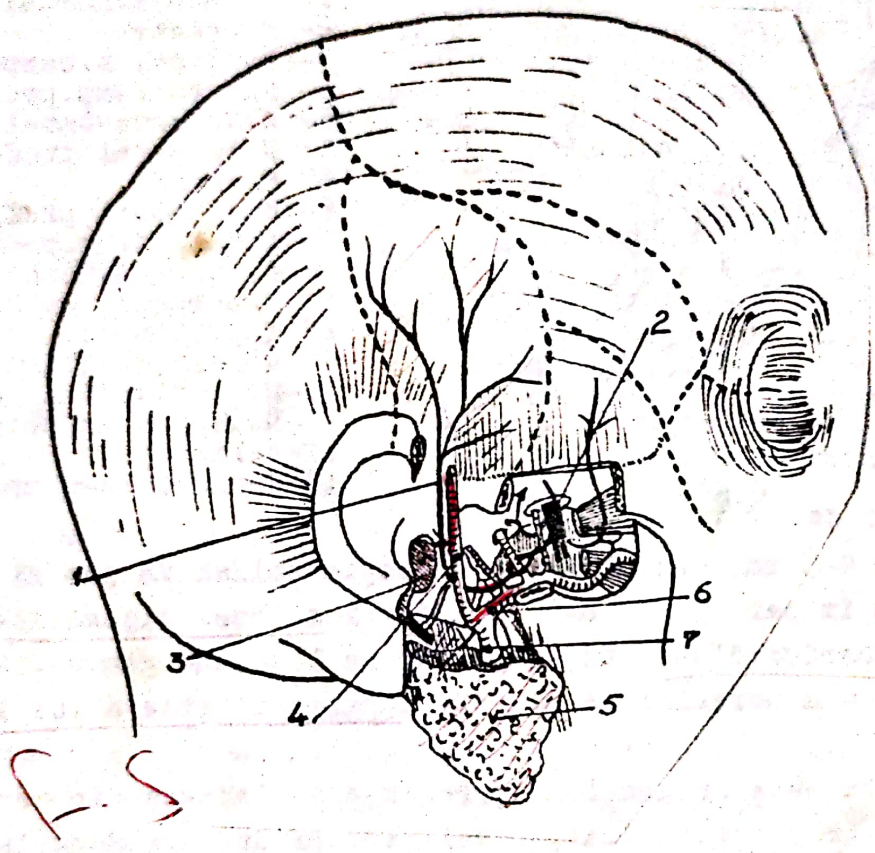

Fig.27. Nervul auriculo-temporal

1- nervul auriculo-temporal
2- nervul maxilar inferior
3- conductul auditiv extern
4- artera temporală superf.
5- glanda parotidă
6- artera maxilară internă
7- artera carotidă externă

2. Nervul temporo-bucal se îndreaptă în afară, în jos și înainte, trece printre cele două fascicule ale mușchiului pterigoidian extern (fig.26) căruia îi dă cîteva filete care îl inervează și apoi ajunge pe fața externă a mușchiului unde se împarte în 2 ramuri : unul ascendent motor, numit nervul temporal profund anterior și altul descendent senzitiv numit nervul bucal (fig.15,25,26).

17.30 · 4.6.1982

Acesta coboară îndărătul tuberozităţii maxilarului superior, aplicat pe faţa profundă a muşchiului temporal, ajunge apoi pe faţa externă a muşchiului buccinator, unde se împarte în ramul superficiale şi profunde pentru pielea şi mucoasa obrajilor.

3. Nervul tempero-maseterin se îndreaptă în afară trecînd între pterigoidianul extern şi plafonul fosei zigomatice (fig.15, 26). Ajuns la nivelul crestei sfenotemporale el se împarte în 2 ramuri: un ram maseterin care după ce trece prin incizura sigmoidă a mandibulei ajunge în loja maseterină, unde se distribuie muşchiului maseter şi un ram temporal sau nervul temporal profund posterior, care îndreptîndu-se în sus se va distribui părţii posterioare a muşchiului temporal (fig.15,24, 25). Din acest nerv se desprind şi cîteva filete pentru articulaţia tempero-mandibulară.

4. Trunchiul comun de nervi pentru muşchii pterigoidian intern, peristafilin extern şi muşchiul ciocanului, după un foarte scurt traiect se împarte în ramuri care vor inerva muşchii respectivi (fig.15).

5. Nervul auriculo-temporal se îndreaptă îndărăt şi după ce formează o butonieră prin care trece artera meningee mijlocie, trece prin butoniera retrocondiliană a lui Juvara şi ajunge în loja parotidei (fig.24). In această butonieră nervul este însoţit de vasele maxilare interne care se găsesc dedesubtul lui. Ajuns în loja parotidei, el se îndreaptă în sus şi în afară şi iese din această lojă, înaintea conductului auditiv extern, împreună cu vasele temporale superficiale, care se găsesc înaintea lui. El se termină dînd ramuri pentru pielea din partea laterală a capului (fig.27). În cursul traiectului său, dă cîteva filete vaselor meningee mijlocii şi temporale superficiale, articulaţiei tempero-mandibulare, parotidei, conductului auditiv extern, membranei timpanului şi pavilionului urechii. Pe traiectul nervului auriculo-temporal vin filete parasimpatice, secretorii pentru glanda parotidă.

6. Nervul dentar inferior este cel mai voluminos dintre ramurile maxilarului inferior. De la origine, el se îndreaptă în jos şi înainte fiind însoţit de artera dentară inferioară cu care merge între muşchiul pterigoidian intern şi muşchiul pterigoidian extern (fig.26). Trece apoi în spaţiul unghiular dintre pterigoi-

3000

dianul intern şi ramura montantă a mandibulei (fig.24,26), şi pătrunde în canalul dentar pe care-l parcurge pînă la nivelul găurii mentoniere, unde nervul se împarte în două ramuri terminale: unul incisiv care va inerva incisivii, caninul şi gingia de la acest nivel şi altul mentonier, care trecînd prin gaura mentonieră va forma buchetul mentonier (fig.15, 24), ce va inerva mucoasa şi pielea buzei inferioare şi pielea de la nivelul bărbiei. Din nervul dentar inferior se desprind şi ramuri colaterale : un ram

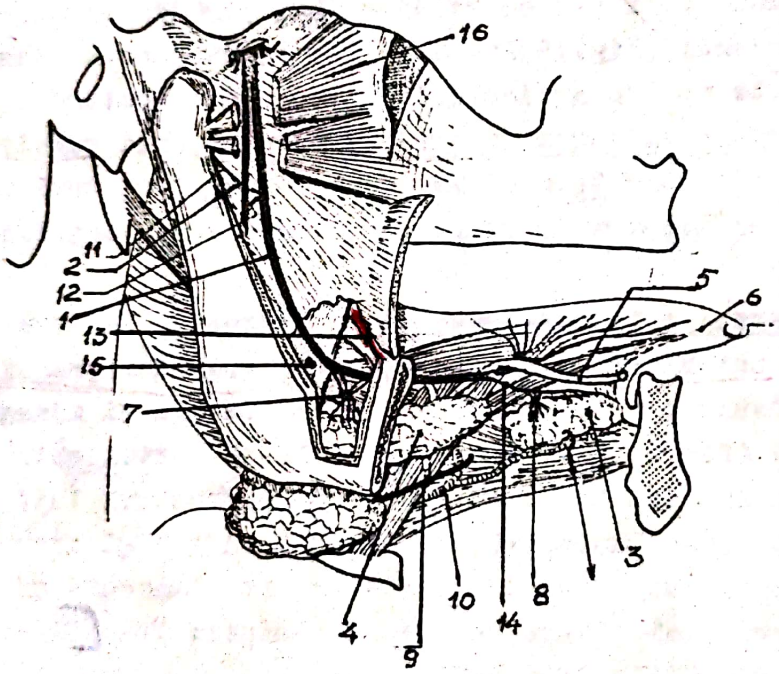

Fig.28. Nervul lingual

1- N.lingual
2- N.dentar inferior
3- glanda sublingualĕ
4- glanda submaxilarĕ
5- canalul lui Wharton
6- limba
7- ganglionul nervos submax.
8- ganglionul nervos subling.
9- nervul hipoglos
10- artera lingualĕ
11- coarda timpanului
12- anastomoza dintre n.lingual şi n.dentar inferior
13- ligamentul pterigo-maxilar
14- N.sublingual
15- M.pterigoidian intern
16- M.pterigoidian extern



anastomotic pentru nervul lingual care este inconstant, nervul milo-hioidian care se desprinde din dentarul inferior înainte ca acesta să intre în canalul dentar şi apoi merge să inerveze muşchiul milo-hioidian şi burta anterioară a digastricului (fig.15, 24), ramuri dentare care se desprind din nerv în canalul dentar şi care vor inerva molarii, premolarii şi gingia (fig.15,24).

7. Nervul lingual are la început aceleaşi raporturi ca şi dentarul inferior. Se separă de acesta situîndu-se înaintea şi înăuntrul lui (fig.15,24, 28). Ca şi dentarul inferior este situat la început între muşchii pterigoidieni (fig.24), unde primeşte anastomoza nervului coarda timpanului, după care ajunge la marginea inferioară a pterigoidianului extern unde îşi schimbă direcţia îndreptîndu-se în jos şi înainte (fig.24, 26, 28). Încrucişează apoi marginea inferioară a muşchiului buccinator şi ajunge pe marginea laterală a limbii unde se aşează pe faţa externă a muşchiului hioglos, deasupra glandei submaxilare (fig.28) şi sub mucoasa şanţului gingivo-lingual. Continuîndu-şi direcţia în sus şi înainte nervul lingual ajunge pe faţa internă a glandei sublinguale unde încrucişează canalul lui Wharton, trecînd în afară dedesubtul şi înăuntrul lui şi apoi se împarte în mai multe ramuri terminale ce vor inerva mucoasa linguală dinaintea V-ului lingual (fig.28). Nervul lingual dă în cursul traiectului său mai multe filete nervoase care vor inerva pilierii anteriori ai vălului palatin, amigdalele palatine şi filete descendente pentru ganglionii submaxilari şi sublinguali.

Anastomoze

Nervul trigemen prezintă multiple anastomoze. In primul rînd se întîlnesc numeroase anastomoze între cele 3 ramuri terminale ale lui, apoi anastomoze cu nervul facial prin nervul coarda timpanului (fig.15), cu auriculo-temporalul, nervul bucal şi cei doi nervi pietroşi superficiali, cu glosо-faringianul prin nervul lingual, care se anastomozează între ei sub mucoasa limbii, la nivelul V-ului lingual, cu plexul cervical superficial şi cu simpaticul cervical.

VI. NERVUL OCULO-MOTOR EXTERN

Nervul oculo-motor extern este un nerv exclusiv motor care inervează mușchiul drept extern al globului ocular.

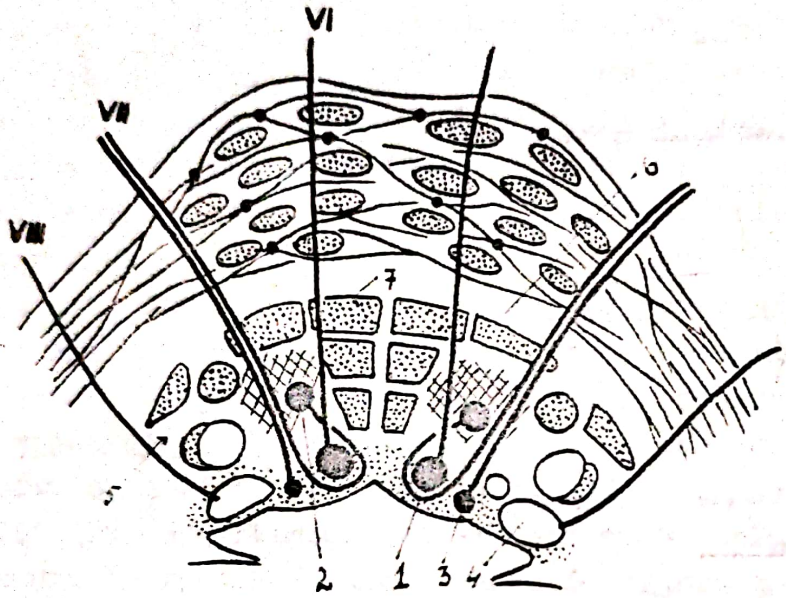

Fig.29. Secțiune transversală prin punte deasupra șanțului bulbo-protuberanțial.

1- nucleul nervului VI
2- nucleul nervului VII
3- nucleul salivar sup.
4- nucleii vestibulari
5- calota pontină
6- porțiunea bazilară a punții
7- lemniscus median

Originea reală se găsește într-un nucleu situat în calota pontină, imediat sub planșeul ventriculului IV cerebral (fig.29).

Originea aparentă se găsește în șanțul bulbo-protuberanțial imediat deasupra piramidelor anterioare ale bulbului (fig.16). De la acest nivel nervul se îndreaptă înainte, în afară și în sus și pătrunde în interiorul sinusului cavernos, unde se găsește între carotida internă și peretele extern al sinusului (fig.9). Trece apoi prin fanta sfenoidală, prin inelul lui Zinn și ajunge în cavitatea orbitară, unde pătrunde în extremitatea posterioară a mușchiului drept extern al globului ocular pe care îl inervează (fig.11).

VII. NERVUL FACIAL (5)

Nervul facial este un nerv complex : motor, senzitiv, senzorial şi parasimpatic.

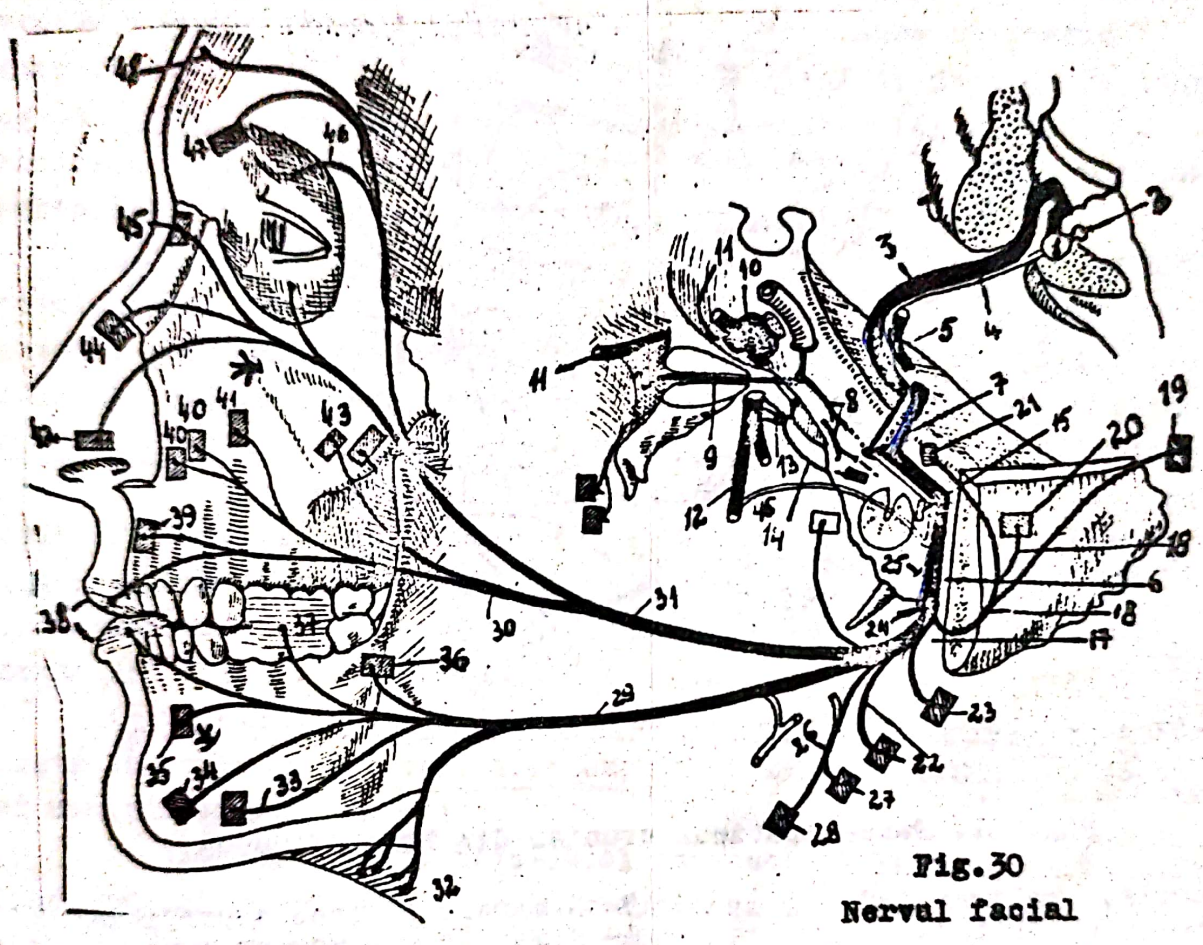

Fig.30
Nervul facial

1-nucleul motor al n.VII; 2-nucleul fasc.solitar; 3- nervul facial; 4- nervul intermediar Wrisberg; 5-n.auditiv; 6-apeductul Fallope; 7-gl.geniculat; 8-marele şi micul nerv pietros superf.; 9-n.vidian; 10-gl. Gasser; 11-n.maxilar sup.; 12-n.maxilar inf.; 13-gl.otic; 14-n.ciocanului; 15-n.scăriţei; 16-coarda timpanului; 17-gaura stilo-mastoidiană; 18-ram colateral auricular posterior; 19-M.occipital; 20-M.auricular post.; 21-M.auricular sup.; 22-n. stilo-hioidianului; 23-burta post.a digastricului; 24- anastomoza cu n.IX; 25-anastomoza cu n.X; 26-n.lingual din VII; 27-M.stiloglos; 28-M.glosostafilin; 29-ramul cervico-facial; 3o-ramul transverso-facial; 31-ramul temporo-facial; 32-M.pielosul gîtului; 33-M.triunghiularul buzelor; 34-M.pătratul bărbiei; 35-M.moţului bărbiei; 36-M.rizorius; 37-M.buccinator; 38-M.orbicularul buselor; 39-M.mirtiform; 4o-M.ridicător al buzei sup.şi al aripei nasului; 41-M.canin; 42-M.dilatator al narinelor; 43-marele şi micul zigomatic; 44-M.transv.al nas.;45-M.piramidal; 46-M.orbicular al pleoapelor; 47-M.sprîncenos; 48-M.frontal.

El prezintă două rădăcini: una motorie care este nervul facial propriu-zis şi una senzitivo-senzorială care este intermediarul lui Wrisberg.

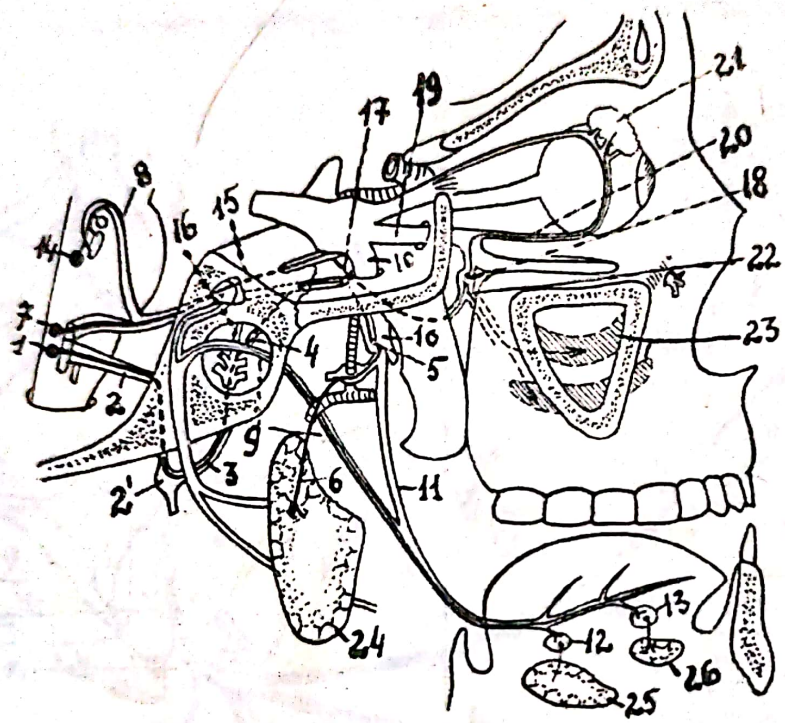

Fig. 31. Parasimpaticul cranian din bulb şi punte

1- nucleul salivar inf.
2- N.gloso-faringian
2' ganglionul lui Andersch
3- nerv timpanic
4- nerv mic pietros profund
5- ganglionul otic
6- N.auriculo-temporal
7- nucleul salivar sup.
8- nerv intermediar a lui Wrisberg
9- coarda timpanului
10-N.maxilar inferior
11-N.lingual
12-gl.submaxilar
13-gl.sublingual
14-nucleul lacrimo-muco-nazal
15- N.marele pietros superficial
16- N.marele pietros profund
17- N.vidian
18- gl.sfeno-palatin
19- N.maxilar superior
20- ramul orbitar din maxilarul superior
21- glanda lacrimală
22- N.sfeno-palatin
23- cornetele nazale
24- glanda parotidă
25- glanda submaxilară
26- glanda sublinguală

Amicios.

a) Originea reală a fibrelor motorii se găseşte în nucleul somato-motor al facialului din calota pontină (fig.29,3o). Acest nucleu este constituit din celule unipolare mari repartizate în 4 grupe în fiecare nucleu, corespunzînd la teritorii motorii determinate : grupa externă sau facialul inferior ,care va inerva aproape toţi muşchii pieloşi ai feţei şi gîtului; două grupe interne sau grupe auriculare pentru muşchii pavilionului urechii şi muşchiul scăriţei; un grup superior sau facialul superior destinat orbicularului pleoapelor, frontalului şi sprîncenarului.

b) Originea reală a fibrelor senzitivo-senzoriale se află la nivelul ganglionului geniculat situat pe traiectul nervului, la nivelul genunchiului acestuia în apeductul lui Fallope (fig.3o). Celulele unipolare din ganglionul geniculat emit două prelungiri: una periferică sau celulipetă care va recepţiona impresii exteroceptive din zona senzitivă a facialului şi impresiuni de gust din cele 2/3 anterioare a limbii; o prelungire centrală celulifugă care va constitui intermediarul lui Wrissberg, care va pătrunde în nevrax,unde va face sinapsă cu neuronii din 1/3 superioară a nucleului fasciculului solitar din bulb. cu- X

c) Originea reală a fibrelor secretorii parasimpatice se găseşte în punte în doi nuclei vegetativi : nucleul lacrimo-muco-nazal şi nucleul salivar superior.

Nucleul lacrimo-muco-nazal sau nucleul lui Yagita trimite fibre parasimpatice care vor inerva glanda lacrimală şi glandele mucoasei nazale.Aceste fibre merg pe traiectul nervului facial, marele nerv pietros superficial, nervul vidian, pînă la ganglionul sfeno-palatin. De aici o parte din fibre merg pe nervul maxilar superior, ramul său orbitar, pînă la glanda lacrimală (fig.31).Alte fibre merg cu nervul sfeno-palatin extern la mucoasa nazală.

Nucleul salivar superior trimite fibre care vor inerva glandele submaxilare şi sublinguale. Aceste fibre merg pe traiectul nervului facial, coarda timpanului, nervul lingual pînă la ganglionii submaxilari şi sublinguali unde fac sinapsă. Fibrele postganglionare vor merge să inerveze secretor glandele salivare cu acelaşi nume (fig.31).

Originea aparentă a facialului se află în şanţul bulbo-

pretuberanţial la nivelul fosetei supraclivare (fig.16). La acest nivel rădăcina motorie mai voluminoasă se găseşte situată intern iar rădăcina senzitivă mai subţire est situată extern.

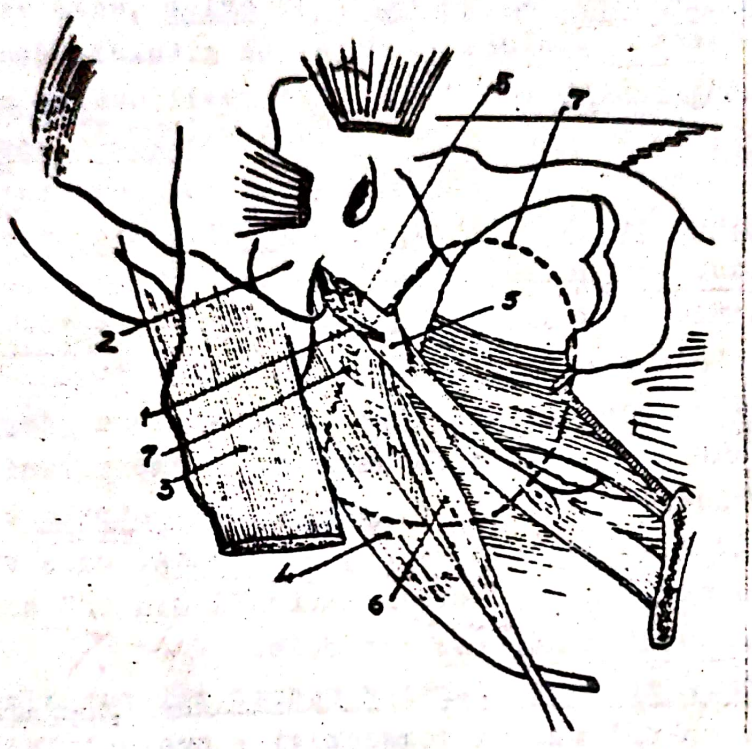

Fig.32. Patrulaterul facialului

1- nervul facial
2- mastoida
3- M.sterno-cleido-mastoidian
4- burta posterioară a digastricului
5- apofiza stiloidului
6- M.stilo-hioidian
7- glanda parotidă

De la nivelul originii lui aparente nervul facial împreună cu nervul auditiv se îndreaptă în sus, înainte şi în afară spre conductul auditiv intern în care se angajează şi-l străbat în întregime. In fundul acestui conduct cele două rădăcini ale nervului facial pătrund într-un canal osos săpat în stînca temporalului numit apeductul lui Fallope (fig.3o). După ce străbate acest canal osos el iese din craniu prin gaura stilo-mastoidiană şi ajunge sub baza craniului în patrulaterul facialului (fig.32). Pătrunde apoi în loja parotidiană unde se ramifică în ramurile lui terminale

(fig.33).

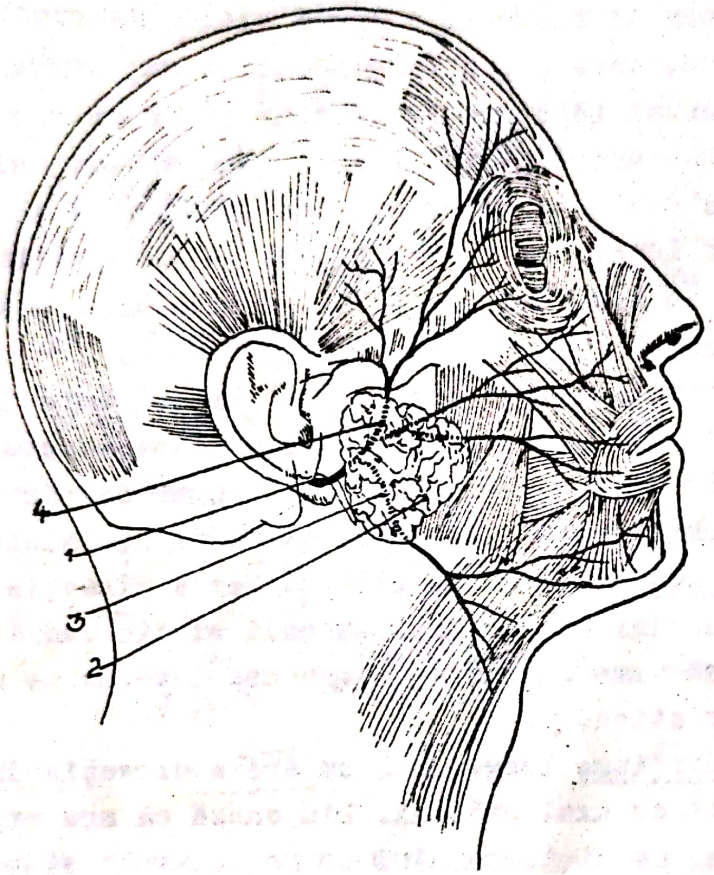

Fig.33. Facialul în glanda parotidă şi ramurile sale terminale

1- nervul facial
2- glanda parotidă
3- ramul terminal cervico-facial
4- ramul terminal temporo-facial

Din punct de vedere al rapoartelor, nervul facial se împarte în 3 porţiuni :

- a) o porţiune intracraniană, în care nervul ocupă etajul posterior al craniului şi conductul auditiv intern;

- b) o porţiune intrapietroasă în care nervul străbate stînca, fiind conţinut în apeductul lui Fallope;

- c) o porţiune extracraniană în care nervul străbate patrulaterul facialului şi apoi parotida (fig.30, 32, 33).

In etajul posterior al craniului nervul se găseşte situat

în loja cerebeloasă, unde ocupă partea postero-externă a unghiului ponto-cerebelos (fig.18). Nervul este situat în spaţiu subarahnoidian, iar pia-mater îi formează o teacă pială. Pătruns în conductul auditiv intern, care are o lungime de 10 mm, nervul facial este însoţit de nervul acustico-vestibular şi de artera auditivă internă. In acest conduct nervul facial este situat cel mai superior, nervul auditiv se găseşte inferior, iar intermediarul lui Wriesberg se găseşte situat între ei. Nervul facial şi intermediarul lui Wriesberg ajunşi în fundul conductului auditiv intern se angajează în orificiul intern al apeductului Fallope.

In apeductul lui Fallope, nervul facial este însoţit de artera stilo-mastoidiană. Ca urmare a direcţiei acestui canal osos descriem nervului facial trei porţiuni . drepte despărţite prin două porţiuni curbe numite genunchiul şi cotul facialului (fig.3o).

Prima porţiune lungă de 1/2 cm, are o direcţie postero-anterioară, perpendiculară pe axul stîncii şi din cauză că nervul în această porţiune are raporte cu urechea internă se mai numeşte şi porţiune labirintică.

A doua porţiune lungă de 1 cm are o direcţie dinăuntru în afară, paralelă cu axul stîncii. Din cauză că are raporte cu peretele intern al casei timpanului se mai numeşte şi porţiunea timpanică (fig.3o). Intre prima porţiune şi cea de a doua se găseşte genunchiul facialului care este ocafat de către ganglionul geniculat.

A treia porţiune este verticală şi poartă numele de porţiunea mastoidiană (fig.3o). Intre a doua porţiune şi cea de a treia se găseşte cotul facialului.

După ce iese din apeductul lui Fallope, prin gaura stilo-mastoidiană, nervul facial îndreptîndu-se în jos, înainte şi în afară, străbate patrulaterul facialului, care este delimitat superior de baza craniului, inferior de burta posterioară a digastricului, anterior de parotidă, iar posterior de apofiza mastoidă şi marginea anterioară a sterno-cleido-mastoidianului (fig.32). Pătrunde apoi în loja parotidiană unde are raporturi cu glanda parotidă pe care o străbate ca "semnul unei cărţi", într-o carte. In loja parotidei, nervul facial este situat cel mai superficial, artera carotidă ex-

terna cu ramurile ei terminale se găseşte cel mai profund, iar vena jugulară externă se găseşte la mijloc (fig.34). In grosimea glandei, nervul facial se împarte în 3 ramuri terminale :

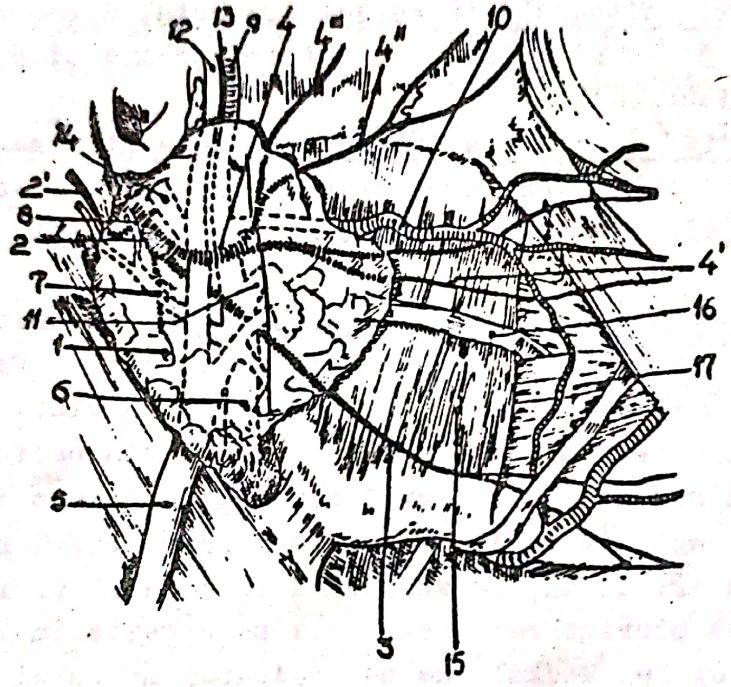

Fig.34. Glanda parotidă şi elementele vasculo-nervoase ce o străbat.

1- glandă parotidă
2- nervul facial
2' ramul auricular post.
3- ramul terminal cervico-facial
4- ramul terminal temporo-facial
4' ramul bucal superior
4'' ramul palpebral
4''' ramul frontal
5- vena jugulară externă
6- artera carotidă externă
7- artera auriculară post.
8- artera stilo-mastoidiană
9- artera temporală superficială
10- artera transversă a feţei
11- artera maxilară internă
12- vena temporală superficială
13- nervul auriculo-temporal
14- apofiza stiloidă
15- muşchiul maseter
16- canalul lui Stenon
17- muşchiul buccinator

a) o ramură superioară, ascendentă numită temporo-facială;

b) o ramură mijlocie, aproape orizontală numită transverso-facială ;

c) o ramură descendentă inferioară numită cervico-facială.

Aceste 3 ramuri terminale ieşind din grosimea glandei parotide se vor ramifica şi vor merge să inerveze muşchii pielogi ai capului şi gîtului.

Ramuri colaterale. În cursul traiectului său nervul facial dă naştere la 5 ramuri colaterale intrapietroase şi 4 ramuri colaterale extrapietroase.

Ramurile colaterale intrapietroase sînt : marele nerv pietros superficial, micul nerv pietros superficial, nervul muşchiului scăriţei, coarda timpanului şi ramul senzitiv al conductului auditiv (fig.3o).

1. Marele nerv pietros superficial se desprinde din vîrful ganglionului geniculat şi trecînd prin hiatusul lui Fallope ajunge pe faţa antero-superioară a stîncii temporalului. După ce se uneşte cu marele nerv pietros profund, venit din nervul lui Jacobsohn şi cu un filet simpatic din plexul carotidian intern ia numele de nerv vidian. Acesta iese din craniu prin gaura ruptă anterioară, ajunge la baza craniului, se angajează în canalul vidian, care îl conduce în fosa pterigo-maxilară, unde se opreşte în ganglionul sfeno-palatin al lui Meckel, de pe traiectul nervului maxilar superior (fig.3o). Marele nerv pietros superficial şi nervul vidian conţin fibre motorii pentru muşchii vălului palatin, care ajung la aceştia prin nervul palatin posterior.

2. Micul nerv pietros superficial se desprinde din facial tot de la nivelul ganglionului geniculat. Ajunge pe faţa antero-superioară a stîncii, trecînd prin hiatusul lui Fallope accesoriu. După ce se uneşte cu micul nerv pietros profund din Jacobsohn, iese din craniu prin gaura nenumită a lui Arnold şi se termină în ganglionul otic al lui Arnold, de pe traiectul nervului maxilar inferior (fig.3o).

3. Nervul muşchiului scăriţei se desprinde din porţiunea mastoidiană a nervului şi merge să inerveze muşchiul scăriţei.

4. Nervul coarda timpanului este ramura cea mai voluminoasă a facialului. Se desprinde din acesta cam la 1/2 cm deasupra găurii stilo-mastoidiene, după care, se angajează în conductul posterior al corzii timpanului care îl conduce în casa timpanului. (fig.3o). Ajuns aici, nervul se găseşte în grosimea repliurilor tim-

pano-maleolare, între mînerul ciocanului, care se găseşte în afara lui şi apofiza verticală a nicovalei, care se găseşte înăuntrul lui. Iese din casa timpanului pe care o străbate dinapoi înainte, prin conductul anterior al corzii timpanului, care îl conduce la baza craniului, în fosa zigomatică, unde se va anastomoza cu nervul lingual (fig.3o). După fuzionarea cu nervul lingual, coarda timpanului se va distribui glandelor submaxilară şi sublinguală, cărora le furnizează fibrele secretorii şi mucoasei linguale din cele 2/3 anterioare a feţei dorsale a limbii, de unde recepţionează impresiunile senzitive şi senzoriale (fig.31).

5. Ramul senzitiv al conductului auditiv extern se desprinde din facial la 1-2 mm deasupra găurii stilo-mastoidiene. Iese din craniu prin gaura stilo-mastoidiană, după care se îndreaptă în afară şi îndărăt, înconjură marginea anterioară a apofizei mastoide, apoi se îndreaptă înainte şi în sus, perforează peretele posterior al cartilajului conductului auditiv extern, pentru a se distribui zonei lui Ramsay-Hunt, care cuprinde majoritatea feţei externe a membranei timpanului, tegumentele conductului auditiv extern, conca, tragusul, rădăcina helixului, foseta naviculară şi baza lobului urechii.

Ramurile extrapietroase sînt: ramul auricular posterior, nervul stilo-hioidianului, nervul burţii posterioare a digastricului, ramul lingual din facial (fig.3o).

1. Ramul auricular posterior merge să inerveze muşchiul occipital şi muşchiul auricular posterior şi superior (fig.3o).

2- Nervul stilo-hioidian şi

3. Nervul pentru burta posterioară a digastricului inervează muşchii cu acelaşi nume (fig.3o).

4. Nervul lingual din facial este inconstant şi merge să inerveze muşchii stiloglos, gloso-stafilin (fig.3o) şi mucoasa bazei limbii, mucoasa pilierului anterior al vălului palatin şi marginea anterioară a amigdalei.

Anastomoze

Nervul facial se anastomozează cu mai mulţi nervi cranieni, cu plexul cervical superficial şi cu simpaticul cervical.

In conductul auditiv intern se anastomozează cu nervul

auditiv.

Cu nervul gloso-faringian se anastomozează prin intermediul celor 2 nervi pietroşi superficiali şi prin ramul lingual al facialului cu nervul stilo-faringianului.

Principala anastomoză însă cu gloso-faringianul o constituie ansa lui Haller care se găseşte sub baza craniului pe faţa externă a venei jugulare interne (fig.3o).

Cu trigemenul anastomozele sînt multiple şi importante.

Ele se realizează prin nervii pietroşi care se termină în ganglionii sfeno-palatin şi otic de pe traiectul nervilor maxilar superior şi maxilar inferior.

Prin coarda timpanului se anastomozează cu nervul lingual din maxilarul inferior (fig.15).

Prin ramul temporo-facial se anastomozează cu nervul auriculo-temporal.

Cu pneumogastricul se anastomozează prin intermediul ramului fosei jugulare (fig.3o).

Cu plexul cervical superficial prin ramul auricular posterior, care se anastomozează cu ramul auricular din acest plex şi cu ramul cervical transvers.

Cu simpaticul cervical prin marele nerv pietros superficial care se anastomozează cu plexul pericarotidian intern.

Nervul facial este vascularizat de ramuri provenite din artera auditivă internă şi de artera stilo-mastoidiană.

VIII. NERVUL AUDITIV SAU ACUSTICO-VESTIBULAR

Nervul auditiv este un nerv senzorial compus din două părţi: nervul cohlear şi nervul vestibular. Nervul cohlear conduce impresiile de auz culese de la nivelul organului lui Corti, din urechea internă spre scoarţă; nervul vestibular conduce impresiile de echilibru de la nivelul urechii interne spre nevrax.

Aceste două părţi componente ale nervului auditiv îşi au originea reală în doi ganglioni periferici, analogi cu ganglionii spinali.

Ganglionul de origine a nervului cohlear este ganglionul

spiral al lui Corti, care se găseşte în canalul spiral al lui Rosenthal (fig.35).

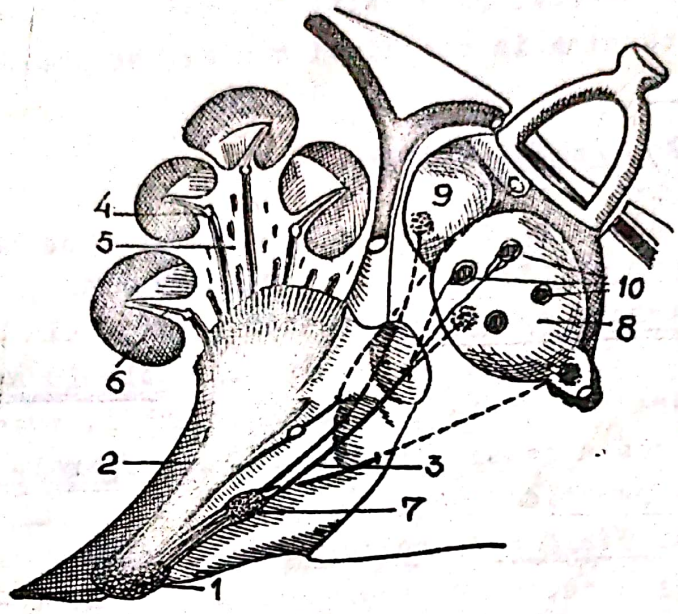

Fig.35. Nervul acustico-vestibular

1- tr.N.acustico-vestibular
2- ramura auditivă
3- ramura vestibulară
4- gl.lui Corti
5- columelă
6- lama spirală
7- ganglionul lui Scarpa
8- utricula
9- sacula
10- orificiile ampulare ale canalelor semicirculare membranoase

Prelungirile protoplasmatice ale neuronilpr care alcătuiesc acest ganglion se întind de la organul lui Corti la acest ganglion, trecînd prin canaliculele lamei spirale (fig.35).

Axonii neuronilor din ganglionul lui Corti constituie fibrele nervului cohlear (fig.35).

Acest nerv pătrunde în grosimea nevraxului prin foseta laterală a bulbului (fig.16) şi se termină în cei doi nuclei: cohlear ventral şi dorsal din punte.

Ganglionul de origine a nervului vestibular este ganglionul lui Scarpa. El este situat în fundul conductului auditiv intern (fig.35).

Prelungirile protoplasmatice ale neuronilor din acest

ganglion conduc impresiile de echilibru culese de la nivelul utriculei, sacului şi ampulelor canalelor semicirculare membranoase (fig.35). Axonii lor formează fibrele nervului vestibular. Acest nerv pătrunde în nevrax, la nivelul fosetei laterale a bulbului (fig.16) şi se termină în cei cinci nuclei vestibulari din punte.

IX. NERVUL GLOSOFARINGIAN

Nervul glosofaringian,, a noua pereche de nervi cranieni este, un nerv complex: motor, senzitiv, senzorial şi secretor.

Prin fibrele motorii inervează o parte din muşchii faringelui, a vălului palatin şi a limbii; prin fibrele senzitive şi senzoriale inervează o parte din mucoasa limbii, mucoasa trompei lui Eustache şi cea a casei timpanului; prin fibrele secretorii inervează glanda parotidă.

Originea reală a fibrelor motorii se găseşte în bulb, în partea superioară a nucleului ambigu (fig.36).

Originea reală a filetelor senzitive şi senzoriale se găseşte în cei doi ganglioni care se găsesc pe traiectul nervului: ganglionul lui Andersch, care se găseşte în foseta pietroasă de pe marginea posterioară a stîncii temporalului şi ganglionul lui Ehrenritter, care este o dependinţă a precedentului şi este situat puţin înăuntru şi deasupra ganglionului lui Andersch, cu care în foarte multe cazuri, este unit (fig.36).

Neuronii care intră în constituţia acestor ganglioni sînt asemănători cu cei din ganglionii spinali. Prelungirea lor unică se bifurcă într-o ramură periferică care merge să recepţioneze impresiile senzitivo-senzoriale de la nivelul mucoasei linguale şi faringiene şi o ramură centrală care pătrunde în bulb prin partea superioară a şanţului colateral posterior şi se termină în partea superioară a nucleului fasciculului solitar (fig.36).

Originea reală a fibrelor secretorii, parasimpatice se află în bulb în nucleul salivar inferior al lui Kohnstamm (fig.31). El este situat sub planşeul ventriculului IV, cerebral la nivelul aripei cenuşii.

Axonii plecaţi, de la neuronii care constituie acest nucleu

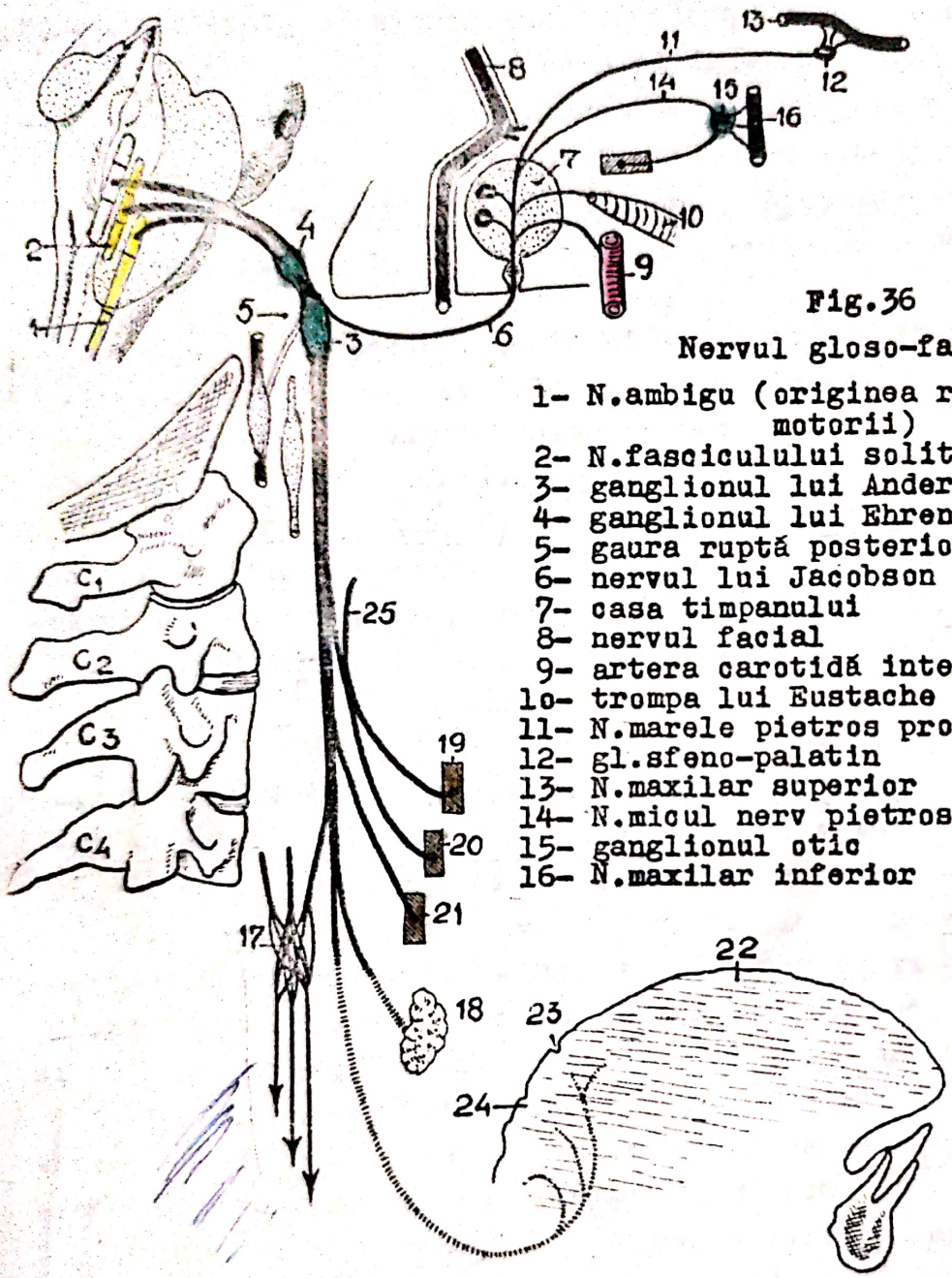

Fig.36

Nervul gloso-faringian

1- N.ambigu (originea reală a fibrelor motorii)
2- N.fasciculului solitar
3- ganglionul lui Andersch
4- ganglionul lui Ehrenritter
5- gaura ruptă posterioară
6- nervul lui Jacobson
7- casa timpanului
8- nervul facial
9- artera carotidă internă
10- trompa lui Eustache
11- N.marele pietros profund
12- gl.sfeno-palatin
13- N.maxilar superior
14- N.micul nerv pietros profund
15- ganglionul otic
16- N.maxilar inferior
17- plexul perifaringian
18- amigdala palatină
19- mușchiul stilo-faringian
20- mușchiul stilo-glos
21- mușchiul gloso-stafilin
22- limba
23- gaura oarbă
24- ramurile terminale ale gloso-faringianului
25- ramul lingual al n.facial

Scanned with OKEN Scanner

merg cu fibrele glosofaringianului, trec apoi pe nervul lui Jacobson, apoi pe micul nerv pietros profund, care ajunge la ganglionul otic, unde vor face sinapsă cu celulele acestui ganglion (fig.31). Fibrele secretorii postganglionare merg pe traiectul nervului auriculo-temporal pînă la glanda parotidă (fig.31).

Originea aparentă a nervului glosofaringian se află în partea superioară a şanţului colateral posterior al bulbului (fig. 16).

Traiect şi direcţie: de la nivelul originii lui aparente nervul se îndreaptă înainte şi în afară spre gaura ruptă posterioară, prin care iese din craniu împreună cu nervii pneumogastric şi spinal. La nivelul găurii rupte posterioare nervul îşi schimbă direcţia devenind vertical şi coboară în loja retro-stiliană. Se îndreaptă apoi înainte şi înăuntru mergînd între muşchii stiloglos şi stilo-faringian şi ajunge la baza limbii, unde se termină împărţindu-se într-un buchet de ramuri sub mucoasa linguală (fig.36).

In totalitate nervul gloso-faringian descrie o curbă a cărei concavitate priveşte în sus şi înainte (fig.36).

Raporte: In cutia craniană nervul gloso-faringian, întecuit de pia-mater, merge prin ţesutul subarahnoidian, stînd pe tuberculul occipital şi fiind acoperit de flocculus. Traverseaza apoi arahnoida şi dura mater şi pătrunde în gaura ruptă posterioară.

In gaura ruptă posterioară nervul gloso-faringian ocupă porţiunea antero-internă alungită şi îngustă a acestui orificiu.

Acest orificiu situat la nivelul suturii pietro-occipitale este alungit avînd axul lui longitudinal orientat oblic înapoi şi în afară. Pe marginile acestui orificiu se găsesc două spine oscase: una situată pe stîncă este spina jugulară a temporalului ; cealaltă situată în faţa acesteia este spina jugulară a occipitalului. Pe aceste 2 spine se prinde ligamentul jugular care are forma literei V deschis posterior. Acest ligament împarte gaura ruptă posterioară în 3 compartimente. In compartimentul postero-extern, care este cel mai mare, se găseşte sinusul venos lateral, care se continuă la acest nivel cu golful venei jugulare interne.

In compartimentul antero-intern care este cel mai strîmt şi mai alungit se găseşte sinusul venos pietros inferior şi nervul

gloso-faringian.

In compartimentul mijlociu, cuprins între cele două bandelete ale ligamentului jugular se găsesc nervii pneumogastric spinal, şi artera meningee posterioara.

La nivelul găurii rupte posterioare pe traiectul nervului gloso-faringian se găsesc cei doi ganglioni : al lui Andersch care este cel mai desvoltat şi al lui Ehrenritter mai puţin aparent (fig.36).

Fig.36 bis

Spaţiul perifaringian (secţiune orizontala).

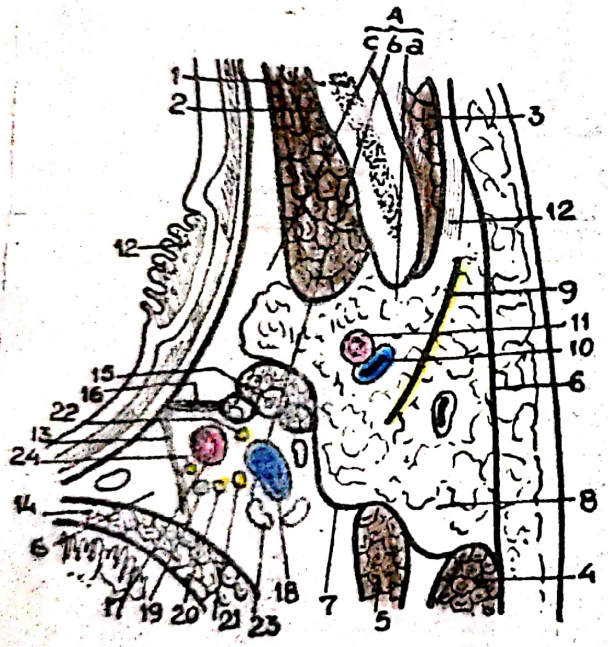

A- spaţiul latero-faringian cu a. loja glanduiară, b.spaţiul retrostilian, c.spaţiul pre-stilian.
B- spaţiul retrofaringian.
1- ramura ridicătoare a mandibulei
2- M.pterigoidian intern
3- M.maseter
4- M.sterno-cleido-mastoidian
5- burta posterioară a digastric.
6- aponevroza parotidiană superf.
7- aponevroza paritidiană prof.
8- glanda parotidă
9-N.facial
10-vena jugulară externă
11-artera carotidă externă
12-faringele cu amigdala palatină
13- septul sagital
14-aponevroza prevertebrală
15-apofiza stiloidă cu buchetul stilian
16-aripioara faringiană
17-artera carotidă internă
18-vena jugulară internă
19-gl.simpatic cervical sup.
20-nervul vag
21-nervul spinal
22-nervul hipoglos
23-ganglioni limfatici
24-nervul gloso-faringian

La Dedesubtul craniului nervul gloso-faringian coboară prin loja retro-stiliană avînd raporte cu organele din acest spaţiu: carotida internă, vena jugulară internă, nervul pneumogastric, spinal, marele hipoglos şi simpaticul cervical (fig.36 bis, 37, 38).

In partea superioară a acestei loje nervul gloso-faringian

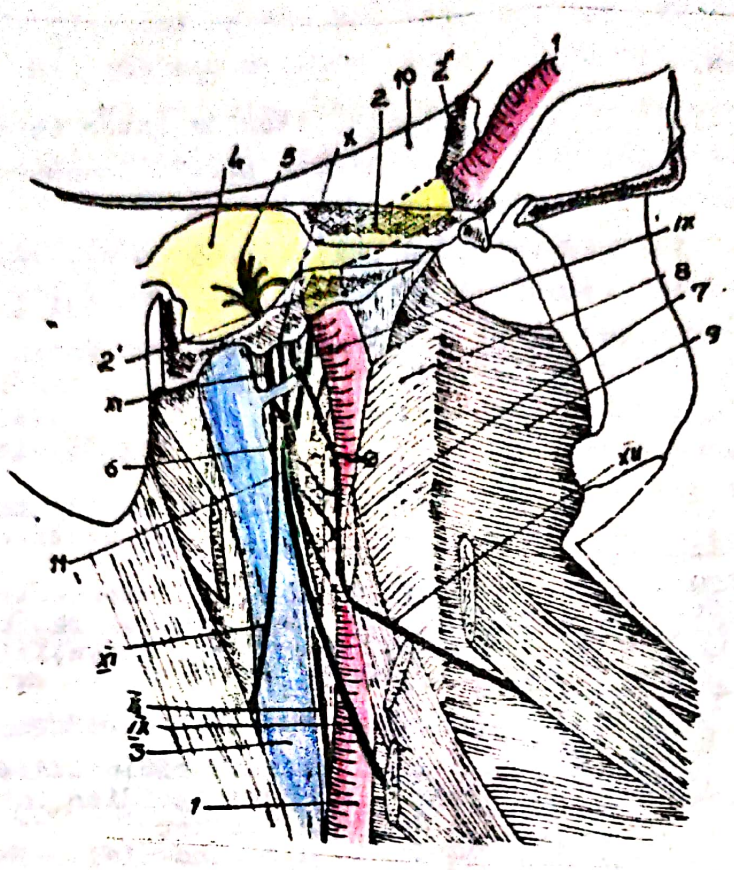

Fig. 37. Spaţiul retro-stilian (vedere anterioară)

1- artera carotidă internă
2- canalul carotidian
2' orificiul inferior
2" orificiul superior
3- vena jugulară internă
4- casa timpanului
5- nervul lui Jacobson
6- ganglionul plexiform
7- nervul laringeu superior
8- aripioara laterală a faringelui
9- faringele
10- stînca temporalului
11- ganglionul simpatic cervical superior

se găseşte situat îndărătul carotidei interne, după care îndreptîndu-se în jos şi înainte înconjură carotida internă trecînd în afara ei şi înaintea nervului vag (fig.37, 38).

La 1o cm sub baza craniului gloso-faringianul se îndreaptă direct înainte, îndepărtîndu-se din ce în ce mai mult de organele din loja retro-stiliană. El se găseşte situat între muşchiul stilo-faringian şi constrictorul superior al faringelui care se găseşe

înăuntrul lui şi stilo-glosul care se găseşte în afara lui.

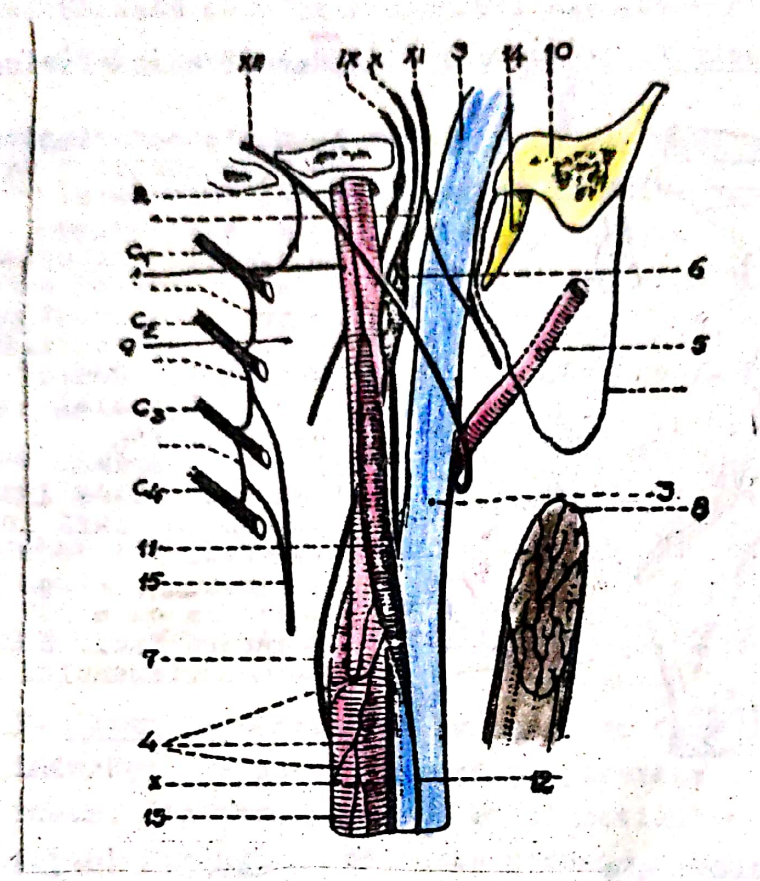

Fig. 38. Spaţiul retro-stilian (vedere posterioară)

1- artera carotidă internă
2- nervul carotidian
3- vena jugulară internă
4- plexul simpatic peri-carotidian
5- artera carotidă externă
6- ganglionul plexiform
7- nervul laringeu superior
8- M.sterno-cleido-mastoidian (secţionat)
9- faringele
10-stînca temporalului
11-ganglionul simpatic cervical superior
12-lanţul simpatic cervical
13-artera carotidă comună
14-apofiza stiloidă
15-ramul descendent din plexul cervical profund pt.ansa hipoglosului

Trecînd apoi printre cele două fascicule lingual şi sub-hioidian ale constrictorului superior al faringelui, ajunge la baza limbii, unde se împarte într-un buchet de ramuri terminale încărcătul

V-alui lingual(fig.39).

Fig. 39

Nervul gloso-faringian

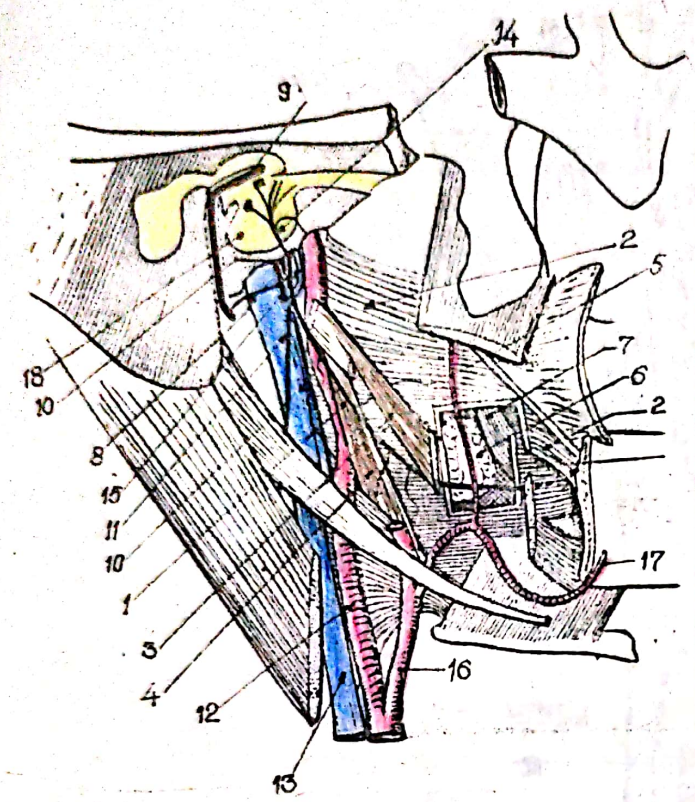

1- N.gloso-faringian
2- M.constrictor superior al faringelui
3- M. stilo-glos
4- M.stilo-faringian
5- art.palatină ascendentă
6- amigdala palatină
7- M. gloso-stafilin
8- ansa lui Henle
9- nervul facial
10-nervul vag
11-nervul spinal
12-art.carotidă internă
13-vena jugulară internă
14-nervul lui Jacobson
15-sinusul pietros inferior
16-artera carotidă externă
17-artera facială
18-casa timpanului

Ramuri colaterale

In cursul traiectului său nervul gloso-faringian dă naştere la următoarele ramuri colaterale : nervul lui Jacobson, nervul stilo-faringianului, nervul stilo-glosului, ramuri carotidiene, ramuri faringiene şi ramuri amigdaliene (fig.36).

1. Nervul lui Jacobson sau nervul timpanic (fig.36) se desprinde de pe faţa externă a ganglionului lui Andersch, după care, îndreptîndu-se în afară, pătrunde în orificiul inferior al canalului timpanic, care se găseşte pe creasta osoasa care separă fosa jugulară de gaura carotidiană. După ce străbate canalul timpanic, trecînd prin orificiul lui superior ajunge în casa timpanului, pe peretele intern al acesteia, dedesubtul promontorului. Urcă apoi pe promontoriu, unde se împarte în 6 ramuri :

- două ramuri posterioare destinate mucoasei care înconjură fereastra ovală şi rotundă (fig.36) ;

- două ramuri anterioare : unul tubar pentru mucoasa trompei lui Eustache şi altul numit nervul caroticо-timpanic care merge să se anastomozeze cu plexul simpatic pericarotidian (fig.36);

- două ramuri superioare : marele şi micul nerv pietros profund .

Aceste două ramuri după ce ies din casa timpanului, străbătînd peretele ei superior, se comportă în felul urmator :

- marele nerv pietros se anastomozeaza cu marele nerv pietros superficial din facial şi formează nervul vidian, care se termină în ganglionul sfeno-palatin (fig.36);

- micul nerv pietros profund se anastomozează cu micul nerv pietros superficial, care merge la ganglionul otic în care se termina (fig.36).

2. Ramurile carotidiene sînt în general în număr de două şi ele coboară pe carotida internă, contribuind să formeze împreuna cu ramuri din pneumogastric şi din simpaticul cervical plexul intercarotidian care inervează sinusul carotidian şi glanda intercarotidiană.

3. Ramurile faringiene în număr de două sau trei, îndreptîndu-se înăuntru se anastomozează pe peretele lateral al faringelui cu ramuri din pneumogastric şi simpaticul cervical, cu care formează plexul faringian, din care pornesc filete care vor inerva muşchii, mucoasa şi vasele faringelui (fig.36).

4. Ramuri amigdaliene se desprind din gloso-faringian în vecinătatea amigdalei şi ele formează, anastomozîndu-se pe faţa externa a acesteia plexul amigdalian al lui Andersch, din care pornesc filete care vor inerva mucoasa amigdalei palatine şi cea de la nivelul pilierilor vălului palatin (fig.36).

5. Nervul stilo-faringianului inervează muşchiul cu acelaşi nume, abordîndu-l pe faţa lui externă (fig.36).

6. Nervul stilo-glosului inervează muşchiul stilo-glos pe care-l abordează pe faţa lui profundă (fig.36).

Ramuri terminale

Ajuns la baza limbei nervul gloso-faringian se împarte în numeroase ramuri terminale (fig.36), care se anastomozează împre-

jurul găurii carbe cu cele din nervul opus, formînd plexul coronar al găurii carbe al lui Valentin.

Din acest plex pornesc trei feluri de fibre :

1- fibre simpatice, ajunse pe traiectul nervului prin anastomoza lui cu simpaticul cervical şi care merg să inerveze secretor glandele mucoasei linguale şi produc vasomotricitatea la acest nivel;

2- fibre ale sensibilităţii generale, care se termină formînd arborizaţii în epiteliul pavimentos al mucoasei linguale din spatele V-ului lingual;

3- fibre ale sensibilităţii speciale sau fibre gustative, care se termină la nivelul corpusculilor gustativi pentru a recepţiona impresiile de gust de la acest nivel.

Anastomoze. Nervul gloso-faringian se anastomozează cu trigemenul, facialul, pneumogastricul şi cu simpaticul cervical. Cu nervul facial se anastomozează prin ansa lui Haller, care se formeaza imediat sub baza craniului, pe faţa antero-externă a venei jugulare interne.

X. NERVUL PNEUMOGASTRIC

Nervul pneumogastric sau nervul vag este un nerv complet format din fibre senzitive, motorii, parasimpatice, care se distribuie laringelui şi la toate organele toracelui şi abdomenului.

Originea reală a fibrelor motorii se găseşte în porţiunea mijlocie a nucleului ambigu din bulb (fig.40).

Originea reală a fibrelor senzitive se găseşte în doi ganglioni nervoşi situaţi pe traiectul nervului : ganglionul jugular şi ganglionul plexiform (fig.40).

Ganglionul jugular este situat la nivelul găurii rupte posterioare, pe cînd ganglionul plexiform se găseşte situat imediat sub baza craniului. El este mai voluminos ca cel jugular, este fuziform şi are o lungime de 1-2 cm (fig.40).

Celulele nervoase care intră în constituţia acestor ganglioni sînt la fel cu cele care se găsesc în ganglionii spinali.

Prelungirea lor unică se împarte în două ramuri divergente:

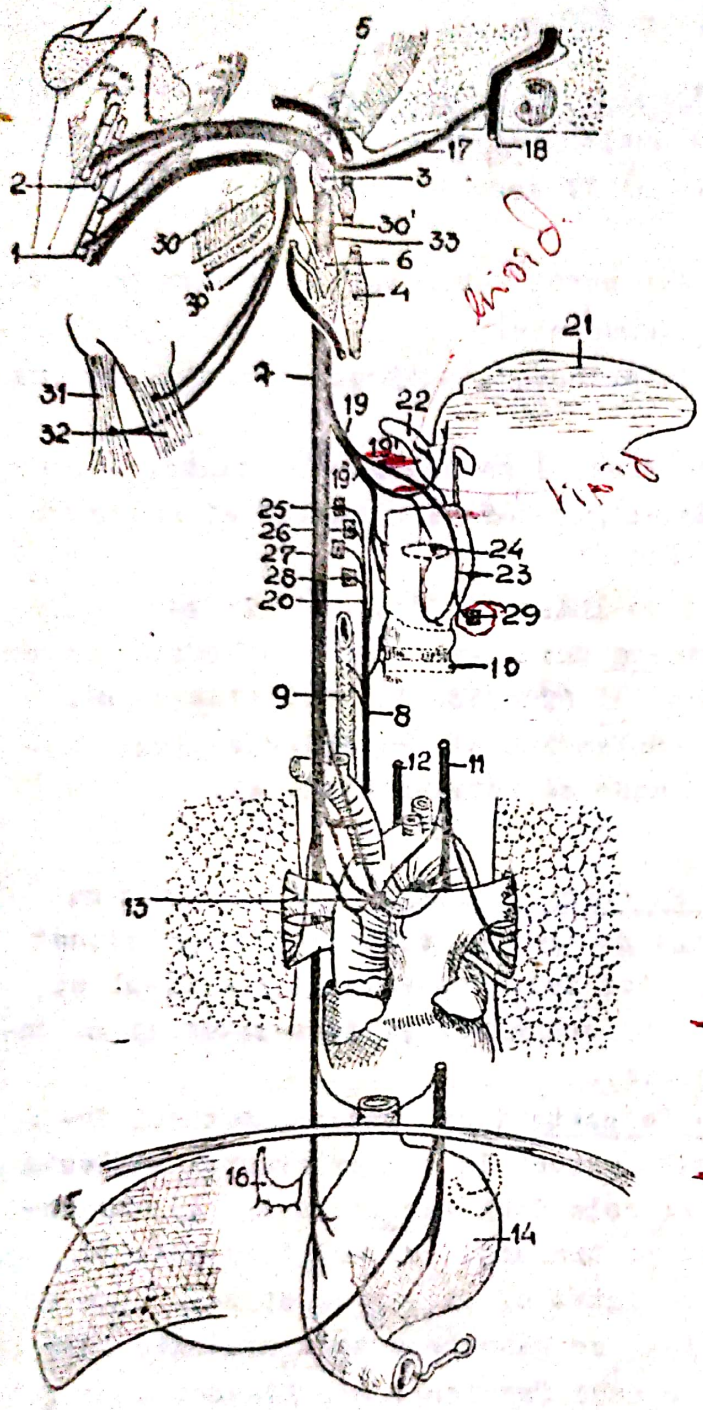

Fig.40

Nervul pneumogastric şi spinalul.

1- nucleul ambigu (originea reală a fibrelor motorii)
2- nucleul faso.solitar
3- ganglionul jugular
4.gl.simpatic cervical sup.
5- gaura rupta post.
6.ganglionul plexiform
7- N.vag drept
8- N.recurent drept
9- esofagul
10-traheea
11-N.vag stîng
12-N.recurent stîng
13-plexul cardiac anterior
14-stomacul
15-ficatul
16-gl.semilunar drept
17-ram anastomotic cu facial.
18-N.facial
19-N.laringeu superior cu
19'ramul superior
19"ramul inferior
20-ansa lui Galien
21-limba
22-epiglota
23-laringe
24-glota
25-M.crico-aritenoidian post.
26-M.ari-aritenoidian
27-M.crico-aritenoidian lat.
28-M.tiro-aritenoidian
29-M.crico-tiroidian
30-N.spinal cu
30'ramul intern
30"ramul extern
31-M.trapez
32-M.sterno-cleido-mastoidian
33-N.gloso-faringian

una periferică care reprezintă prelungirea lor protoplasmatică şi care va strînge impresiunile senzitive din teritoriul senzitiv al nervului şi una centrală care reprezintă axonul şi care pătrunde în nevrax prin şanţul colateral posterior al bulbului şi se termina în nucleul fasciculului solitar (fig.4o).

Originea reală a fibrelor parasimpatice se găseşte în nucleul dorsal al vagului sau nucleul cardio-pneumo-enteric, situat sub planşeul ventriculului IV cerebral, la nivelul aripei cenuşii.

De la acest nucleu vor porni fibre parasimpatice care vor merge pe traiectul nervului pneumogastric ca să inerveze inima, plămînii, esofagul (cele 2/3 inferioare), stomacul, ficatul, pancreasul şi intestinul.

Originea aparentă a nervului se găseşte în şanţul colateral posterior al bulbului, dedesubtul glosо-faringianului şi deasupra spinalului (fig.16).

De la origine nervul se îndreaptă înainte, în sus şi în afară spre gaura ruptă posterioară prin care iese din cranin, împreună cu glosо-faringianul şi spinalul (fig.38, 39, 4c). Ieşind din cranin nervul devine vertical descendent şi traversează gîtul, toracele, şi pătrunde în abdomen unde se terminâ (fig.4c).

Raporte

In etajul posterior al craniului vagul are raporte cu glosо-faringianul, cu care merge paralel şi care se găseşte situat deasupra şi înăuntrul lui. El trece între tuberculul occipital şi lobului pneumogastric, traversează arahnoida şi dura-mater şi se angajează în gaura ruptă posterioară.

La nivelul găurii rupte posterioare pneumogastricul însoţit de nervul spinal se găseşte situat în compartimentul mijlociu al acestui orificiu, adică între cele două fascicule ale ligamentului jugular. In acest orificiu, pe traiectul nervului se găseşte ganglionul jugular (fig.4c), iar între el şi nervul spinal, care se găseşte îndărătul şi în afara lui, se găseşte artera meningee posterioară. Prin intermediul celor două fascicule ale ligamentului jugular, pneumogastricul vine în raport în afară şi îndărăt cu golful venei jugulare interne, iar înainte şi înăuntru, cu nervul glosо-faringian şi cu sinusul venos pietros inferior.

Imediat dedesubtul bazei craniului nervul pneumogastric se găseşte în loja retro-stiliană a spaţiului maxilo-vertebro-faringian (fig.36 bis). In această lojă pneumogastricul coboară în unghiul diedru posterior dintre artera carotidă internă şi vena jugulară

internă (fig.38). El mai are raporturi foarte apropiate cu ceilalţi nervi care se găsesc în această lojă : gloso-faringianul, spinalul, hipoglosul şi simpaticul cervical(fig.36 bis, 37,38). In această porţiune pe traiectul nervului se găseşte ganglionul plexiform (fig.38, 39). Ajuns la nivelul gîtului, nervul străbate regiunea carotidiană. El coboară împreună cu artera carotidă internă şi apoi cu carotida primitivă care se găsesc situate intern, cu jugulara internă situată extern, el găsindu-se în unghiul diedru posterior dintre aceste vase. Toate aceste organe formează pachetul vasculo-nervos al gîtului şi se găsesc situate într-un mangon aponevrotic cilindric numit teaca vasculară a gîtului. Un sept sagital separă artera carotidă de vena jugulară internă, numit septul lui Langenbek. Acest sept se dedublează în partea lui posterioară, înglobînd între ramurile lui de bifurcaţie nervul pneumogastric. Ajuns la baza gîtului şi apoi în torace raporturile pneumogastricului sînt diferite la dreapta şi la stînga. La dreapta se găseşte în unghiul diedru posterior jugulo-carotidian pentru a încrucişa faţa externă a carotid primitive, aproape de originea ei şi apoi trece între artera subc iculară şi vena subclaviculară.La acest nivel, nervul dă, pe sub artera subclaviculară,unul din cele mai importante dintre ramurile lui colaterale,nervul recurent drept, care înconjoară artera subclaviculară (fig.4o,41,42).Intrînd în torace,nervul pneumogastric drept încrucişează de sus în jos şi dinainte înapoi faţa externă a trunchiului arterial brahio-cefalic,coboară apoi pe faţa dreaptă a traheii,înăuntrul marii vene azigos şi apoi trece îndărătul bronhiei drepte,unde dă ramuri pentru plexul pulmonar(fig.4o)

Dedesubtul pedicululuui pulmonar, nervul coboară mai întîi pe latura dreaptă şi apoi pe faţa posterioară a esofagului.

In partea stîngă nervul pneumogastric nu intră în contact cu artera subclaviculară. El coboară pînă la nivelul crosei aortei, de-a lungul feţei externe a arterei carotide primitive stîngi.Trece apoi pe faţa antero-externă a porţiunii orizontale a crosei aortei, pe sub care dă recurentul stîng (fig.41, 43) şi coborînd în jos şi înapoi ajunge pe faţa posterioară a pedicululuui pulmonar stîng (fig.4o),unde dă ramuri care vor merge să formeze plexul pulmonar

respectiv. Dedesubtul pedicululuí pulmonar nervul ocoleará mai întîi

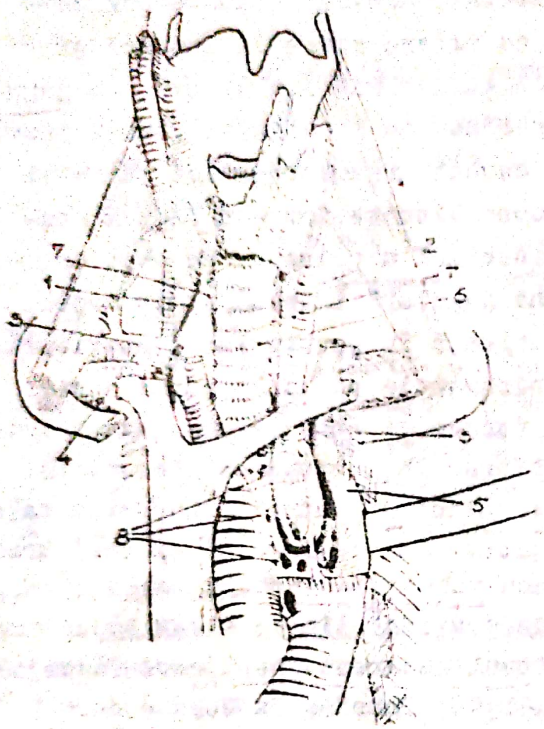

Fig.41. Nervii recurenţi

1- N.recurent drept
2- N.recurent stîng
3- N.vag
4- artera subclaviculara dr.
5- crosa aortei
6- traheea
7- esofagul
8- gl.recurenţiali

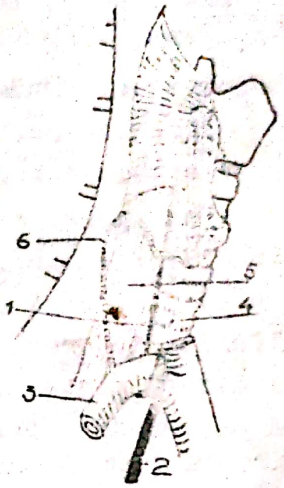

Fig.42

Nervul recurent drept (profil)

1- N.recurent drept
2- N.vag
3- artera subclaviculară
4- trahea
5- esofagul
6- art.tiroidiana inf.

pe latura stîngă şi apoi pe faţa anterioară a esofagului, formînd împreună cu cel drept un plex periesofagian. Dedesubtul acestui plex periesofagian se formează din nou cîte un trunchi nervos, care va trece cu esofagul, prin orificiul esofagian al diafragmului, în cavitatea abdominală.

In cavitatea abdominală, preumogastricul stîng se găseşte aplicat pe faţa anterioară a esofagului şi se termină dînd mai multe fileţe gastrice pe faţa anterioară a stomacului, paralele cu

mica curbură şi cîteva filete hepatice (fig.4o).

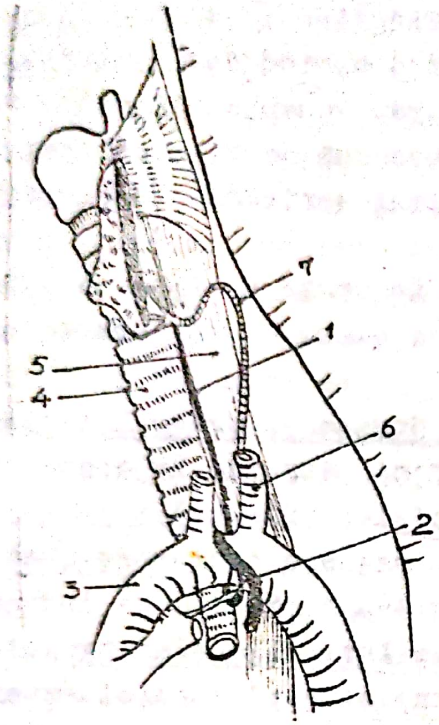

Fig.43

Nervul recurent stîng (profil)

1- N.recurent stîng
2- N.vag
3- crosa aortei
4- traheea
5- esofagul
6- artera subclaviculară
7- artera tiroidiană inferioară

Pneumogastricul drept coboară pe faţa anterioară a esofagului abdominal şi se termină luînd parte la formarea plexului solar, ajungînd în unghiul intern al ganglionului semilunar din dreapta (fig.4o).

Din nervul pneumogastric se desprind mai multe ramuri colaterale cervicale şi toracale. Din porţiunea lui cervicală se desprind următoarele ramuri colaterale: un ram meningeal, ramuri carotidiene, ramuri faringiene, ramuri cardiace superioare, ramul anastomotic al rosei jugulare, nervul laringeu superior.

1) Ramul meningeal este un filet subţire care se desprinde de la nivelul ganglionului jugular, la nivelul găurii rupte posterioare şi care va inerva dura-mater de la nivelul etajului posterior şi pereţii sinusului venos lateral.

2) Ramurile faringiene în număr de 2 sau 3, după ce se desprind din pneumogastric de la nivelul ganglionului plexiform, treç înaintea arterei carotide primitive şi merg să se anastomozeze la nivelul pereţilor laterali ai faringelui cu filete din gloso-

faringian şi simpaticul cervical, formînd plexul faringian, care inervează motor, senzitiv şi secretor faringele.

3. Ramuri carotidiene care se desprind de la nivelul ganglionului plexiform, din nervul laringeu superior (fig.4o) sau din ramurile faringiene. Ele formează împreună cu filetele carotidiene din gloso-faringian şi din simpaticul cervical plexul nervos intercarotidian.

4. Ramuri cardiace superioare în număr de 2 sau 3 coboară de-a lungul arterei carotide primitive şi merg să formeze plexul cardiac anterior.

5. Ramul anastomotic al fosei jugulare (Cruveilhier) porneşte de la nivelul ganglionului jugular şi pătrunde în apeductul lui Fallope unde se anastomozează cu facialul (fig.4o).

6. Nervul laringeu superior ia naştere din extremitatea inferioară a ganglionului plexiform (fig.4o), după care se îndreaptă în jos, înainte şi înăuntru spre peretele lateral al faringelui, trecînd înăuntrul arterei carotide interne şi apoi a celei externe, la nivelul unde din aceasta din urmă se desprinde artera linguală şi se împarte în două ramuri - unul superior şi altul inferior (fig. 4o). Ramul superior trece dedesubtul cornului mare al osului hioid, între acesta şi marginea superioară a cartilajului tiroid, stînd pe membrana tiro-hioidiană şi fiind acoperit de muşchiul tiro-hioidian. Perforează apoi membrana tiro-hioidiană şi se împarte în mai multe filete care vor inerva mucoasa etajului supraglotic şi mucoasa faringelui de pe faţa posterioară a laringelui (fig.4o). Unul din aceste ultime filete se va anastomoza sub mucoasa faringelui cu un filet din nervul recurent formînd ansa anastomotică a lui Galien. Ramul inferior coborînd pe constrictorul inferior al faringelui va merge să inerveze muşchiul crico-tiroidian (fig.4o).

Din porţiunea toracică a pneumogastricului se desprind ramuri cardiace inferioare, nervul recurent, ramuri pulmonare şi esofagiene.

1. Nervul recurent sau laringeu inferior are origine, traiect şi raporte diferite la dreapta şi la stînga.

Nervul recurent drept se desprinde din pneumogastric înaintea arterei subclaviculare drepte. El înconjoară apoi această

arteră, trecînd mai întîi dedesubtul ei şi apoi îndărătul ei după care urcă oblic în sus şi înăuntru în unghiul diedru dintre trahee şi esofag pînă la laringe (fig.4o, 41, 42).

Nervul recurent stîng se desprinde din pneumogastricul stîng la nivelul feţei inferioare a crosei aortei. El trece apoi pe dedesubtul şi apoi îndărătul porţiunii orizontale a crosei aortei şi apoi urcă vertical, pe faţa anterioară a esofagului care depăşeşte spre stînga traheea, pînă ajunge la laringe (fig.4o,41,43). In porţiunea lor ascendentă, nervii recurenţi sînt conţinuţi în teaca viscerală şi au raporturi cu ganglionii limfatici recurenţiali. Ajunşi la baza lobilor tiroidieni respectivi ei se încrucişează cu arterele tiroidiene inferioare respective. Pătrund apoi, sub constrictorul inferior al faringelui şi ajung sub mucoasa care acoperă şanţurile laringo-faringiene. Ei se termină dînd ramuri pentru toţi muşchii laringelui, în afară de muşchiul crico-tiroidian; un ram anastomotic pentru laringeul superior cu care formează ansa lui Galien (fig.4o) şi ramuri senzitive pentru mucoasa etajului subglotic.

In cursul traiectului lor, din nervii recurenţi se desprind următoarele ramuri colaterale : cardiace mijlocii, care vor merge să formeze plexul cardiac posterior, ramuri traheene, esofagiene şi faringiene pentru constrictorul inferior.

2. Ramuri cardiace inferioare care merg să formeze plexul cardiac posterior (fig.4o).

3. Ramuri pulmonare anterioare şi posterioare care merg să ia parte la formarea plexului pulmonar (fig.4o).

4. Ramuri esofagiene care vor lua parte la inervaţia celor 2/3 inferioare ale esofagului (fig.4o).

Anastomoze. Nervul pneumogastric este anastomozat cu pneumogastricul de partea opusă; cu ramura internă a spinalului, care se uneşte cu el la nivelul extremităţii superioare a ganglionului plexiform; cu gloso-faringianul, marele hipoglos, racialul şi simpaticul cervical (fig.4o).

Toţi N. brahial - IIB are energenţă laterală la trunchiul.

XI. NERVUL SPINAL

Nervul spinal sau nervul accesor al lui Willis este un nerv exclusiv motor .

El are o dublă origine reală : una în partea superioară a măduvei cervicale, este spinalul medular ; alta în bulb, este spinalul bulbar (fig,4o). Spinalul medular este considerat ca un nerv rahidian, atît prin originea lui, cît şi prin distribuţia lui deoarece inervează muşchii sterno-cleido-mastoidian şi trapez. Spinalul bulbar este considerat ca o rădăcină aberantă a pneumogastricului. Spinalul medular ia naştere din celulele grupului antero-extern al cornului anterior al măduvei, între primul mielomer cervical şi cel de al V-lea. Axonii acestor celule se îndreaptă mai întîi orizontal în afară şi înapoi şi după un scurt traiect ei se cudează în unghi drept, devenind vertical ascendenţi, după care se cudează din nou în unghi drept, îndreptîndu-se orizontal în afară şi înapoi, pentru a ieşi din grosimea măduvei la nivelul cordoanelor laterale, la 2-3 mm înaintea originii aparente a rădăcinilor posterioare a nervilor rahidieni. In total aceşti cilindraxoni au un traiect în baionetă sau în Z.

Spinalul bulbar îşi are originea reală în porţiunea inferioară a nucleului ambiguu (fig.4o).
Originea aparentă a rădăcinii bulbare se găseşte la nivelul şanţului colateral posterior al bulbului, dedesubtul rădacinilor pneumogastricului (fig.16). Rădăcina medulară a spinalului urcă în canalul rahidian, pătrunde apoi în craniu prin gaura occipitală şi se uneşte cu rădăcina bulbară în apropierea găurii rupte posterioare. După fuzionarea celor două radăcini, spinalul format se îndreaptă în afara, înainte şi în sus, traverseaza gaura ruptă posterioară (fig. 4o) şi dedesubtul acesteia se împarte în cele două ramuri terminale: una internă care reprezintă spinalul bulbar şi care merge la ganglionul plexiform al vagului; şi una externă care merge să inerveze sterno-cleido-mastoidianul şi trapezul (fig.4o) şi reprezintă spinalul medular.

In canalul rahidian rădăcina medulară a spinalului se gă-

seşte situată în spaţiul subarahnoidian, îndărătul ligamentului dinţat şi înaintea rădăcinilor posterioare a nervilor rahidieni.

La nivelul găurii occipitale nervul spinal încrucişează marginea superioară a ligamentului dinţat şi apoi faţa posterioară a arterei vertebrale. La acest nivel cele două rădăcini ale spinalului sînt în raport cu arterele cerebeloase posterioară şi inferioară.

In cutia craniană spinalul se găseşte în afara şi dedesubtul pneumogastricului avînd aceleaşi raporturi ca şi acesta cu pereţii cutiei craniene, cerebelul şi meningele.

In gaura ruptă posterioară el trece împreună cu pneumogastricul prin loja mijlocie a acesteia, împreună cu artera meningee posterioară.

Nervul spinal imediat după ce iese din craniu prin gaura ruptă posterioară se împarte în două ramuri terminale :

- una internă care se anastomozează cu pneumogastricul la nivelul polului superior al ganglionului plexiform (fig.4o);
- una externă care va merge să inerveze muşchiul sterno-cleido-mastoidian şi trapez (fig.4e).

Ramura externă se găseşte în loja retro-stiliană, unde se îndreaptă oblic în jos, în afară şi înapoi, încrucişînd fie faţa anterioară a venei jugulare interne (75%) (fig.36 bis, 37), fie faţa ei posterioară. Trece înapoia muşchiului stilo-hioidian şi digastric şi abordează faţa profundă a sterno-cleido-mastoidianului, cam la 4 cm dedesubtul apofizei mastoide (fig.44).

Incrucişează apoi de sus în jos şi dinainte îndărăt scobitura supraclaviculară şi pătrunde pe faţa profundă a muşchiului trapez, cam la 2-3 cm deasupra claviculei, terminîndu-se în acest muşchi pe care îl inervează (fig.44).

Nervul spinal se anastomozează cu nervul pneumogastric prin ramura lui internă (fig.4o) şi cu ramuri din plexul cervical în grosimea sterno-cleido-mastoidianului sau trapezului (fig.44).

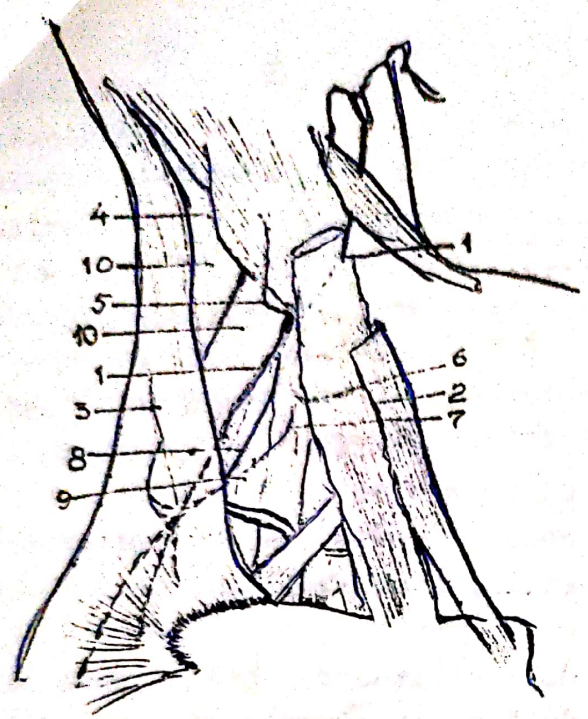

Fig.44

Ramul extern al nervului spinal.

1- ramul extern al n.spinal
2- M.sterno-oleido-mastoidian
3- M.trapez
4- ramul mastoidian (din plexul cervical superf).
5- ramul auricular
6- ramul cervical transv.
7- N.angularului și romboidului
8- ramul mușchiului trapez (din plexul cervical)
9- M.angular
10- M.splenius

(23)

XII. NERVUL HIPOGLOS

(XII) NERVUL HIPOGLOS

Este un nerv motor care inervează mușchii limbii.

Originea reală se găsește în nucleul hipoglosului din bulb situat la nivelul aripei albe interne, a planșeului ventriculului IV cerebral (fig45).

Originea aparentă este în șanțul preolivar, din care nervul iese prin 10 sau 12 rilete radiculare (fig.16). Aceste rilete se îndreaptă înainte și în afară, și înmănunchindu-se formează trunchiul nervului, care se angajează în gaura condiliană anterioară (fig.45), prin care iese din craniu, ajungînd în loja retro-stiliană (fig.36), 37,38). Indreptîndu-se apoi în jos și înainte, trece printre elementele pachetului vasculo-nervos jugulo-carotidian (fig.37, 45), după care traversează regiunea suprahioidiană și apoi trecînd sub mușchiul stilo-hioidian se împarte în ramurile lui terminale, care vor inerva mușchii limbii (fig.45).

Rapoarte. In etajul posterior al craniului, nervul hipoglos

Fig.45

Nervul hipoglos

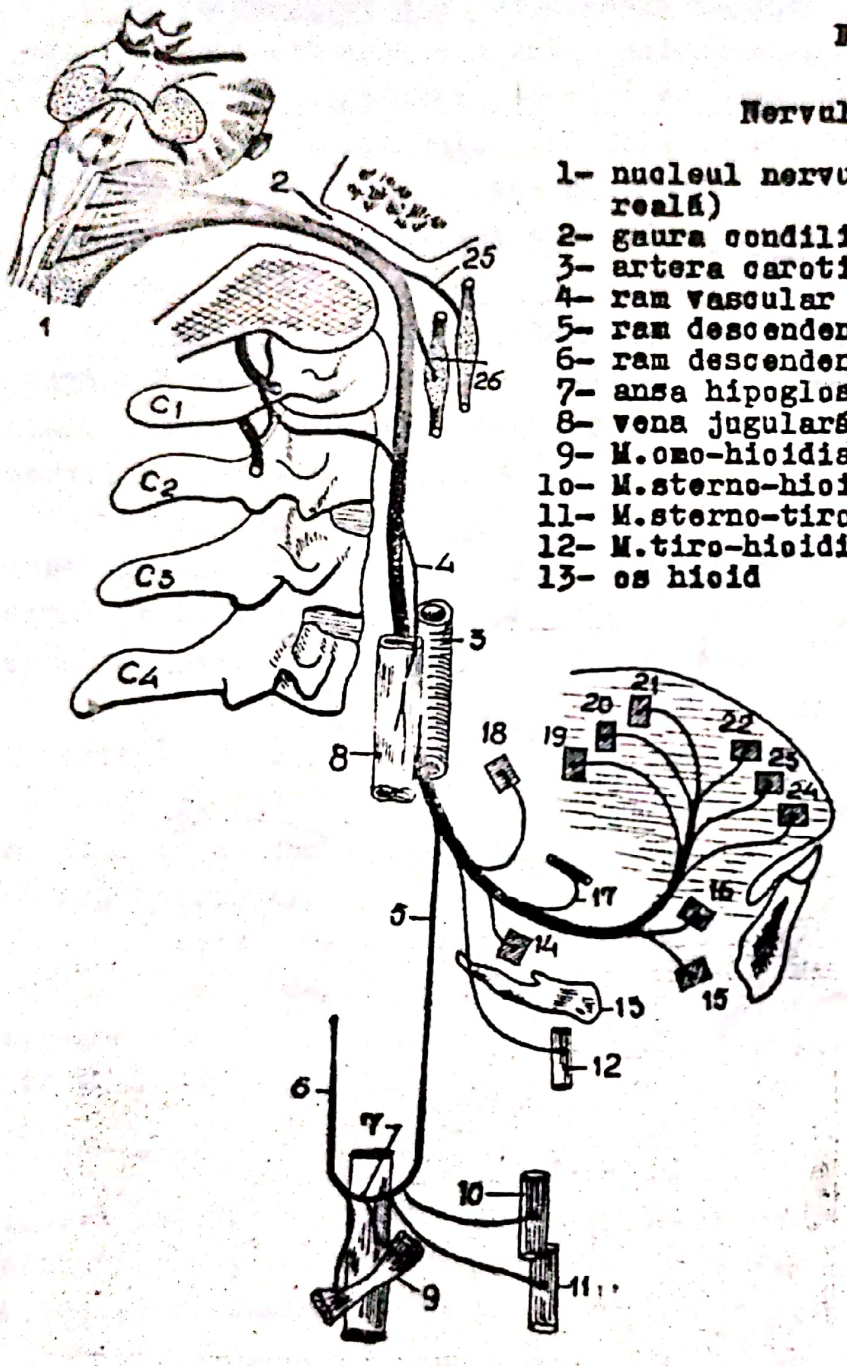

1- nucleul nervului hipoglos (originea reală)
2- gaura condiliană anterioară
3- artera carotidă internă
4- ram vascular
5- ram descendent al hipoglosului
6- ram descendent din plexul cervical
7- ansa hipoglosului
8- vena jugulară internă
9- M.omo-hioidian
10- M.sterno-hioidian
11- M.sterno-tiroidian
12- M.tiro-hioidian
13- os hioid
14- M.hioglos
15- M.genio-hioidian
16- M.genioglos
17- anastomoza cu ling.
18- M.stilo-glos
19- M.palato-glos
20- M.faringo-glos
21- M.amigdalo-glos
22- M.lingual sup.
23- M.lingual inf.
24. M.transvers
25- anast.cu gl.simp.sup.
26- anastomoza cu ganglionul plexiform

încrucişează artera vertebrală, care trece dedesubtul lui şi artera cerebeloasă inferioară, care este îndărătul lui. Străbate apoi arahnoida şi dura mater şi se angajează în canalul condilian anterior, unde este întovărăşit de artera meningee posterioară, ram terminal al arterei faringiene ascendente şi de vena condiliană anterioară. Ajunge

apoi la baza craniului, unde se găseşte în loja retro-stiliană a spaţiului maxilo-vertebro-faringian. Aici, are raporturi cu celelalte organe din acest spaţiu: carotida internă, vena jugulară internă şi nervii: pneumogastric, glosofaringian, spinal şi simpaticul cervical (fig.36 bis, 38). Coborînd prin această loja, nervul îndreptîndu-se în jos şi înainte, trece între vena jugulară internă, care se găseşte în afara lui şi artera carotidă internă şi nervul pneumogastric, care se găsesc înăuntrul lui. Încrucişează apoi faţa externă a arterei carotide externe, puţin dedesubtul punctului unde din această arteră se desprinde artera occipitală (fig.46).

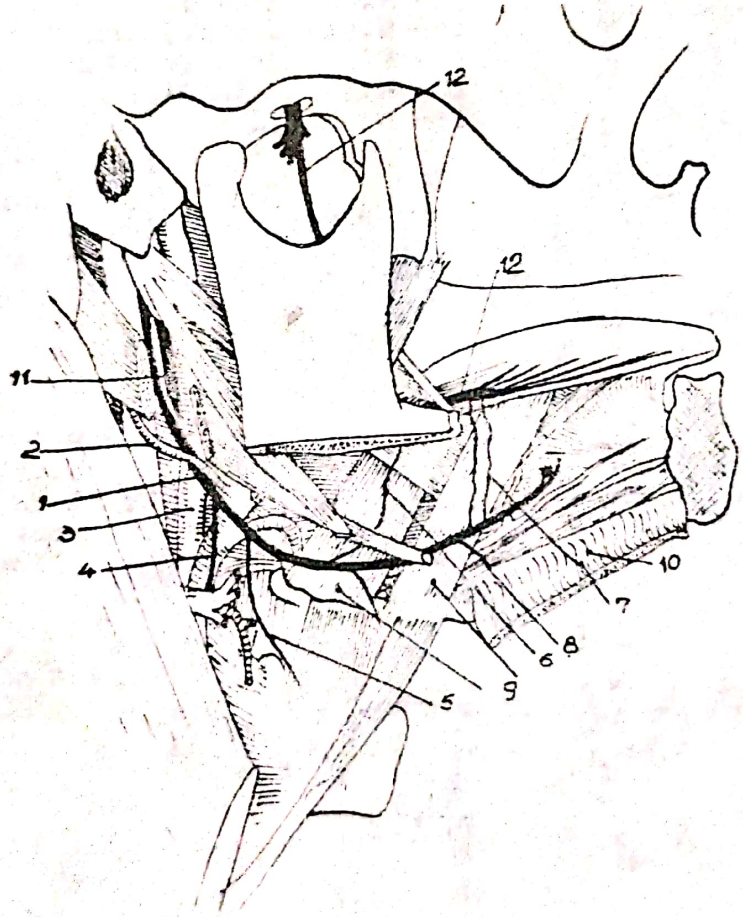

Fig.46. Nervul hipoglos

1- N.hipoglos
2- artera occipitală
3- artera carotidă externă
4- ramul descend.al hipoglos.
5- ramul m.tiro-hioidian
6- ramul M.stilo-glos
7- anastomoza cu lingualul
8- ramul m.genio-hioidian
9- M.hioglos
10-M.milo-hioidian
11-N.vag
12-N.lingual

IV Se îndreaptă apoi orizontal înainte, trecînd în regiunea suprahioidiană, unde străbate triunghiul lui Béclard, stînd pe mușchiul hioglos și apoi formează latura superioară a triunghiului lui Pirogoff. Se angajează apoi, împreună cu canalul lui Wharton, care se găsește deasupra lui, prin fanta dintre hioglos și milo-hioidian, ajungînd în loja sublinguală, unde se împarte în ramurile terminale (fig.46). V

Ramuri colaterale. In cursul traiectului său din nervul hipoglos se desprind următoarele ramuri colaterale : un ram meningeal, ramuri vasculare, un ram descendent, nervul tiro-hioidianului, nervii hioglosului (fig.45, 46).

1. Ramul meningeal se desprinde din hipoglos la ieșirea acestuia din canalul condilian anterior, după care urcă prin acest canal, pe latura externă a nervului hipoglos și ajunge în craniu, unde va inerva dura-mater din vecinătate.

2- Ramuri vasculare se desprind la diverse nivele și se distribuie pereților carotidei și venei jugulare interne.

3. Ramul descendent se desprinde din nervul hipoglos la nivelul unde acesta încrucișează carotida externă și devine din vertical, orizontal.

Acest ram coboară apoi în unghiul diedru dintre carotidă și jugulara internă, pînă la nivelul unde tendonul intermediar al omo-hioidianului încrucișează aceste vase. Aici, el se anastomozează, înaintea venei jugulare interne, cu ramul descendent din plexul cervical profund, formînd ansa hipoglosului (fig.45, 46, 47).

Din ansa hipoglosului se desprind filete nervoase care vor inerva mușchii omo-hioidian, sterno-cleido-hioidian și sterno-tiroidian (fig.45, 46, 47). Nervii tiro-hioidianului, hioglosului, stilo-glosului și genio-hioidianului inervează mușchii cu același nume.

Ramurile terminale ale nervului hipoglos iau naștere pe fața externă a mușchiului genio-glos și sînt destinate mușchilor limbii pe care îi inervează (fig.45, 46).

Anastomoze. Nervul marele hipoglos în cursul traiectului său se anastomozează cu următorii nervi : cu ganglionul cervical superior al marelui simpatic, cu pneumogastricul la nivelul ganglio-

Frenic - 302 -

nului plexiform (fig.45); cu nervul lingual, printr-o ansă nervoasă care se găseşte pe faţa externă a muşchiului hioglos şi cu plexul cervical profund.

Fig. 47

Ansa hipoglosului

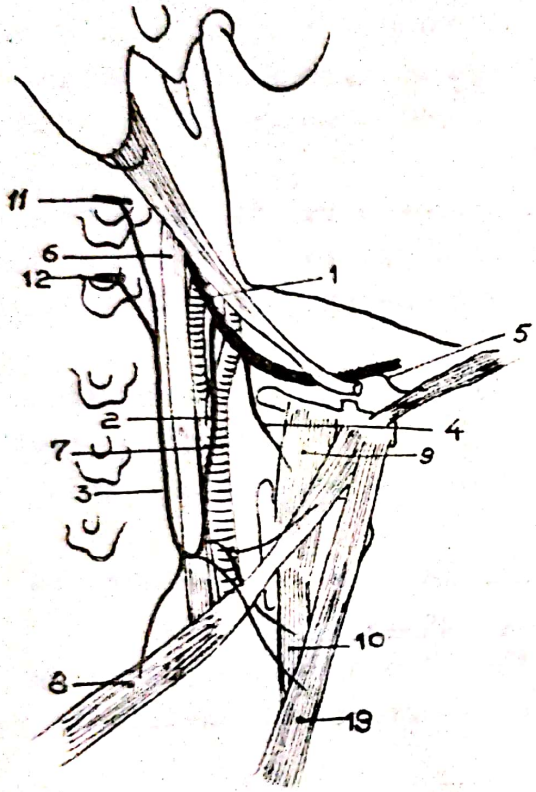

1- N.hipoglos
2- ramul descendent al hipoglosului
3- ramul descendent din plexul cervical profund
4- ramul muşchiului tiro-hioidian plecat din hipoglos
5- ramul muşchiului geniohioidian plecat din hipoglos
6- vena jugulară internă
7- artera carotidă primitivă
8- M.omo-hioidian
9- M.tiro-hioidian
10-M.sterno-tiroidian
11-ramul ventral al nervului C.2
12-ramul ventral al nervului C.3
13-M.sterno-cleido-hioidian şi nervul vag (în unghiul posterior dintre cele două vase).

PLEXUL CERVICAL

Plexul cervical este format din anastomoza ramurilor anterioare a primilor patru perechi de nervi cervicali. Ramura anterioară a primului nerv cervical, trecînd în afara micului drept anterior al capului şi apoi îndreptîndu-se în jos se anastomozează cu ramura anterioară a celui de al doilea nerv cervical, formînd ansa atlasului (fig.48).

Ramura anterioară a celui de al doilea nerv cervical se îndreaptă în afară, pe apofiza transversă a axisului, trecînd îndărătul arterei vertebrale, după care ajunsă la vîrful acestei apofize se împarte într-un ram ascendent, care se anastomozează cu ramul anterior al

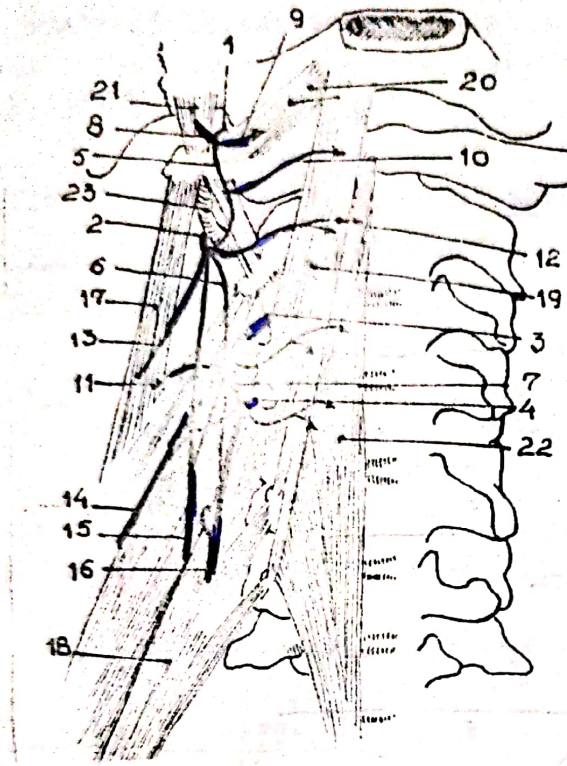

Fig. 48

Plexul cervical profund

1,2,3,4- ramurile ventrale ale nervilor C_1, C_2, C_3, C_4
5,6,7- prima, a doua şi a treia ansă
8- nervul muşchiului dr.lateral
9- nervul micului drept anterior
10- nervul marelui drept anterior
11- nervul angularului
12- nervul lungului gîtului
13- nervul sterno-cleido-mastoidianului
14- nervul trapezului
15- ramul descendent pt.ansa hipoglosului
16- nervul frenic
17, 18, 19, 20, 21- muşchii: angular, scalen, marele drept anterior, micul drept anterior, dreptul lateral
22- lungul gîtului
23- artera vertebrală

primului nerv cervical şi un ram descendent, care se uneşte cu ramul anterior al celui de al treilea nerv cervical, formînd ansa axisului (fig. 45, 47, 48).

Ramura anterioară a celui de al treilea nerv cervical, îndreptîndu-se în afară, trece îndărătul arterei vertebrale şi apoi se împarte într-un ram ascendent, care se anastomozează cu ramul descendent al celui de al doilea nerv cervical şi un ram descendent, care se anastomozează cu cel de al patrulea nerv cervical, formînd cea de a treia ansă cervicală (fig.48).

Ramura anterioară a celui de al patrulea nerv cervical se îndreaptă în afară, trece îndărătul arterei vertebrale şi ajunsă între muşchii intertransversari se împarte într-un ram ascendent, care se anastomozează cu cel de al treilea nerv cervical şi unul descendent, care se uneşte cu al cincilea nerv cervical, intrînd în constituţia plexului brahial (fig.48).

Astfel, plexul cervical este format din trei anse nervoase,

situate înaintea extremităţilor apofizelor transverse şi în afara muşchilor prevertebrali. Din plexul cervical se desprind trei feluri de ramuri: motorii sau profunde, cutanate sau superficiale şi anastomotice.

Ramurile motorii sau profunde în număr de zece se distribuie în special unor muşchi ai gîtului şi formează plexul cervical profund. Două dintre ele sînt interne şi se distribuie muşchilor marele drept anterior al capului şi lungul gîtului (fig.48).

Patru dintre ele sînt externe şi inervează muşchii : romboid, angular, trapez şi sterno-cleido-mastoidian (fig.48).

Două sînt ascendente şi inervează muşchii micul drept anterior al capului şi dreptul lateral al capului (fig.48).

Ultimile două sînt descendente şi se numesc nervul frenic şi ramul descendent (fig.48).

Ramul descendent se anastomozează cu ramul descendent din nervul hipoglos, cu care formează ansa hipoglosului (fig.45, 47), din care vor porni filete, care vor inerva toţi muşchii subhioidieni, în afară de muşchiul tiro-hioidian, care primeşte un ram special din nervul hipoglos (fig.45, 47).

Nervul frenic ia naştere printr-o rădăcină principală din al patrulea nerv cervical şi prin două rădăcini secundare din al treilea şi al cincilea nerv cervical. De la origine, el traversează gîtul, toracele şi se termină inervînd muşchiul diafragm (fig. 49).

La gît, nervul frenic coboară pe faţa anterioară a muşchiului scalen anterior, în teaca aponevrotică a acestuia, fiind întovărăşit de artera cervicală ascendentă, care urcă intern faţă de el. La intrarea în torace nervul frenic trece între vena şi artera subclaviculară respectivă, în afara anselor pneumogastricului şi a lui Vieussens.

In torace frenicul drept coboară pe faţa postero-externă a trunchiului arterial brahiocefalic şi apoi pe faţa externă a venei cave superioare. Trece apoi înaintea pediculului pulmonar drept şi coboară vertical pînă la diafragm, pe faţa dreaptă a pericardului. El abordează diafragmul pe latura antero-externă a venei cave inferioare (fig.49).

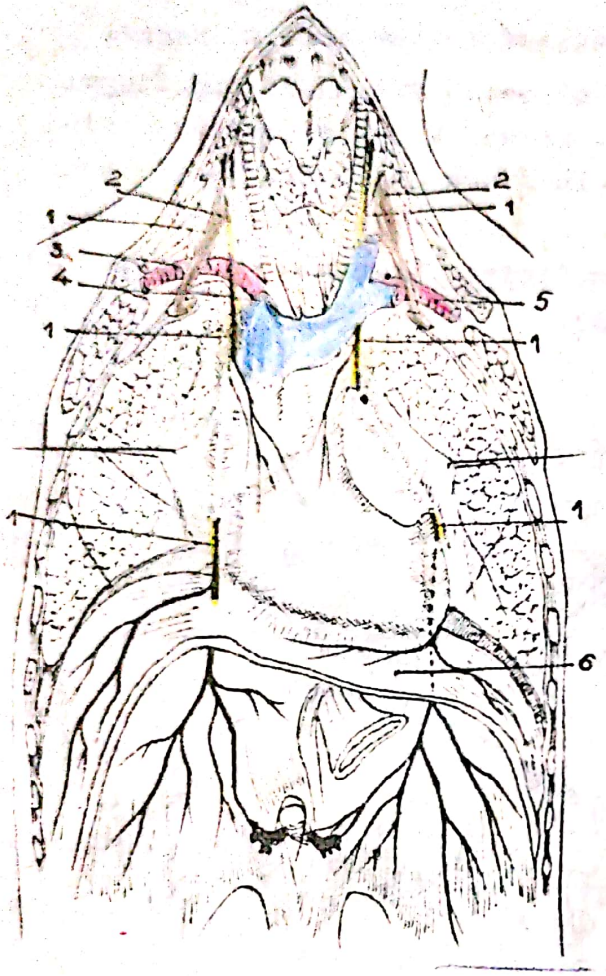

Fig.49
Nervii frenici (priviro de ansamblu)

1- nervul frenic
2- muşchiul scalen anterior
3- artera subclaviculară dr.
4- tr.venos brahiocefalic dr.
5- artera subclaviculară stg.
6- diafragmul

Frenicul stîng, puţin mai lung ca cel drept, încrucişează faţa anterioară a porţiunii orizontale a crosei aortei, înaintea pneumogastricului, după care coboară pe faţa stîngă a pericardului, trecînd cam la 2 cm înaintea pedicului pulmonar stîng. Abordează apoi diafragmul, puţin înapoia vîrfului inimii (fig.49).

In tot traiectul lor intratoracic, nervii frenici au raporte imediate cu pleura, mai întîi cu domul pleural şi apoi cu pleura mediastinală şi sînt însoţiţi de vasele diafragmatice superioare.

In cursul traiectului lor la gît, nervii frenici nu dau nici un ram colateral. In torace din ei se desprind mai multe ramuri pentru pleură şi pericard.

Prin ramurile lor terminale nervii frenici inervează muşchiul diafragm.

Nervii frenici se anastomozează la intrarea în torace cu nervul mușchiului subclavicular și cu un filet din ganglionul simpatic cervical inferior, cu care formează o ansă nervoasă situată sub artera subclaviculară și în afara ansei lui Vieussens, numită ansa frenicului.

Ramurile cutanate sau superficiale în număr de 5 formează plexul cervical superficial (fig.50).

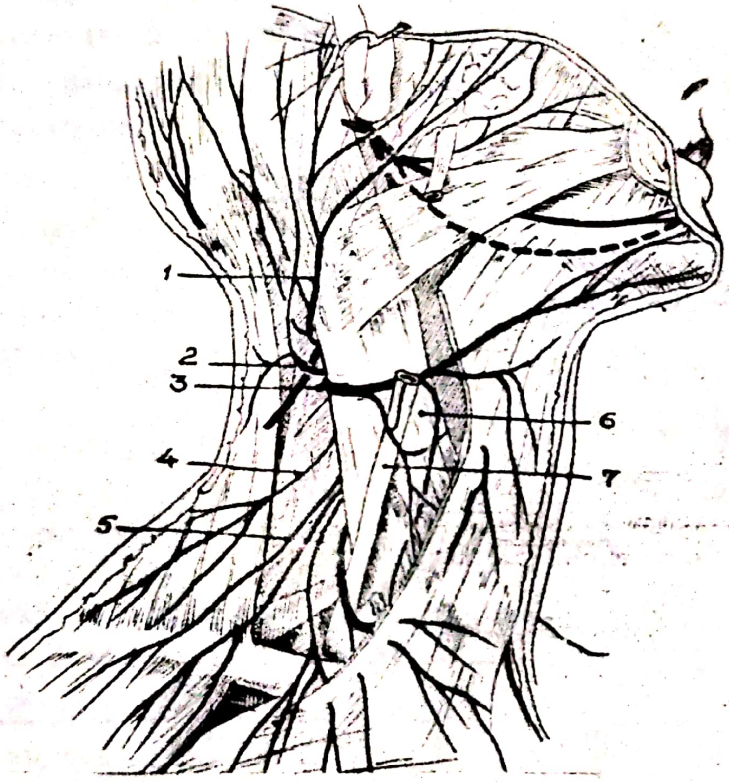

Fig.50. Ramurile plexului cervical superficial

1- ramul auricular
2- ramul mastoidian
3- ramul cervical transvers
4- ramul supraacromial
5- ramul supraclavicular
6- M.sterno-cleido-mastoidian
7- vena jugulară externă

Două din aceste ramuri sînt ascendente :

a- ramul mastoidian care se distribuie pielii din regiunea mastoidiană ;

b- ramul auricular care se distribuie tegumentelor regiunii parotidiene şi pavilionului urechii (fig.50).

Două din aceste ramuri sînt descendente :

a- ramul supraclavicular ;

b- ramul supraacromial, care inervează tegumentele din regiunile respective (fig.5o).

Al cincilea ram se numeşte ramura transversă deoarece se îndreaptă transversal înăuntru, sub pielosul gîtului, pe care apoi îl traversează, ca să inerveze pielea din regiunea supra şi sub-hioidiană (fig.5o).

Toate aceste cinci ramuri ale plexului cervical superficial perforează aponevroza cervicală superficială, la mijlocul marginii posterioare a muşchiului sterno-cleido-mastoidian (fig.5o).

Ramurile anastomotice ale plexului cervical sînt pentru simpaticul cervical, pentru nervul hipoglos şi pentru nervul spinal.

(33) SIMPATICUL CERVICAL

Este alcătuit din 2 sau 3 ganglioni nervoşi uniţi printr-un cordon intermediar.

Este situat într-o dedublare a aponevrozei prevertebrale, puţin înăuntrul tuberculilor anteriori ai apofizelor transverse cervicale (fig.51).

Ganglionul cervical simpatic superior este voluminos, avînd o lungime de circa 4 cm şi este fuziform. El vine în raport posterior cu muşchii prevertebrali şi cu a doua şi a treia vertebră cervicală, iar anterior cu pachetul vasculo-nervos al gîtului din loja retro-stiliană, a spaţiului maxilo-vertebro-faringian (fig.52).

Ganglionul cervical simpatic mijlociu este inconstant. Cînd există este foarte mic şi se găseşte la nivelul celei de a VI-a vertebre cervicale (fig.51).

Ganglionul cervical simpatic inferior sau ganglionul stelat rezultă din fuzionarea ganglionului cervical inferior cu primul ganglion toracic (fig.51, 53). Are o lungime de 8 mm şi o formă

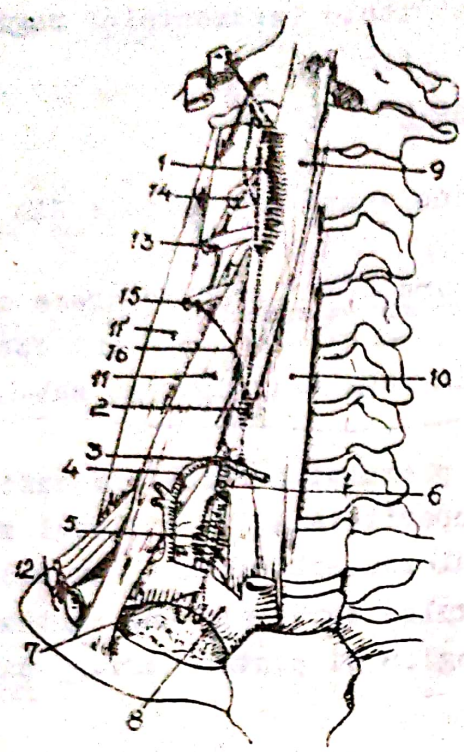

Fig. 51

Lanţul simpatic cervical

1- gl.simpatic cervical superior
2- gl.simpatic cervical mijlociu
3- butoniera lui Drobnik-Ionescu
4- artera tiroidiană inferioară
5- gl.simpatic cervical inferior
6- artera vertebrală
7- ansa lui Vieussens
8- artera subclaviculară
9- M.marele drept anterior
10-M.lungul gîtului
11-M.scalen anterior
11'M.scalen mijlociu şi posterior
12-cordoanele plexului brahial
13-Nervul C_3
14-ramul comunicant cu C_3
15-nervul C_4
16-ramul comunicant cu C_4

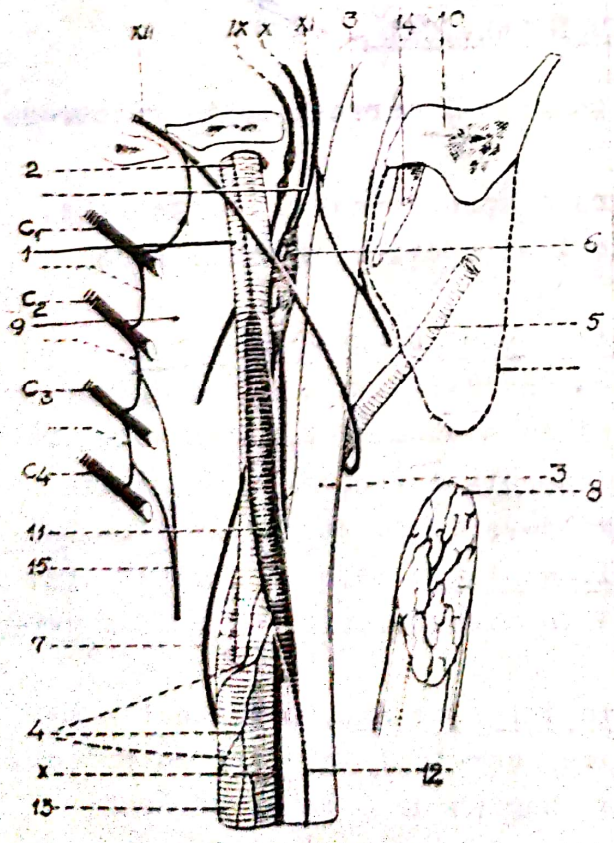

Fig.52

Spaţiul retrostilian (vedere post.)

1- artera carotidă internă
2- N.carotidian
3- vena jugulară internă
4- plexul simpatic pericarotidian
5- artera carotidă externă
6- ganglionul plexiform
7- nervul laringeu superior
8- M.sterno-cleido-mastoidian (secţionat)
9- faringele
10-stînca temporalului
11-gl.simpatic cervical superior
12-lanţul simpatic cervical
13-artera carotidă comună
14-apofiza stiloidă
15-ramul descendent din plexul cervical profund pentru ansa hipoglosului

Scanned with OKEN Scanner

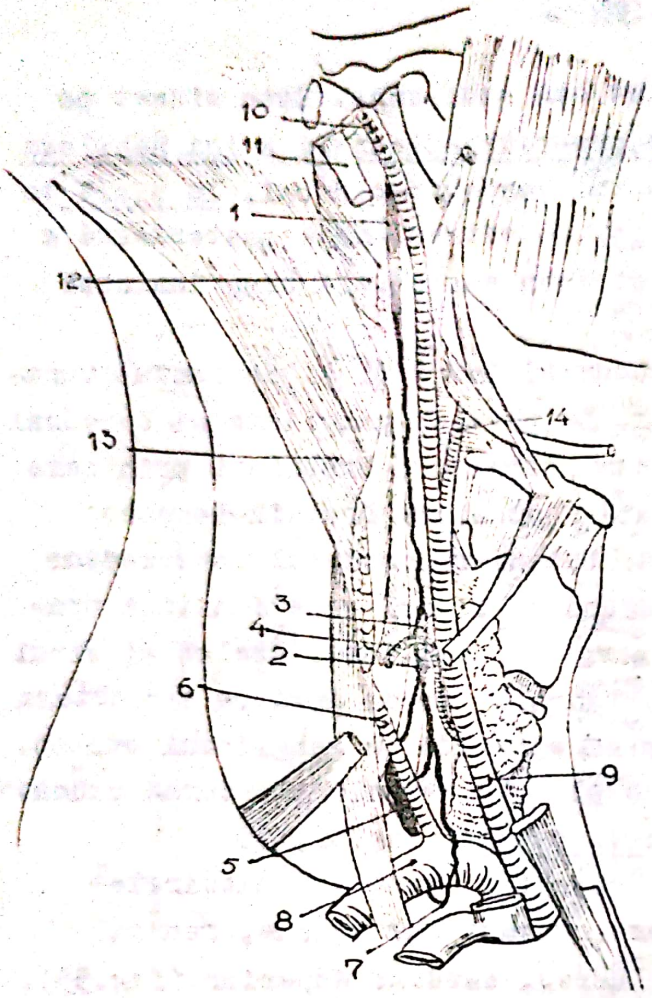

Fig.53

Lanţul simpatic cervical (vedere laterală)

1- gl.simpatic cervical sup.
2- gl.simpatic cervical mijl.
3- butoniera Frobnik-Ionescu
4- artera tiroidiană inf.
5- gl.simpatic cervical inf.
6- artera vertebrală
7- ansa lui Vieussens
8- artera subclaviculară dr.
9- artera carotidă primitivă
10- artera carotidă internă
11- vena jugulară internă
12- muşchiul digastric (burta posterioară)
13- M.sterno-cleido-mastoidian
14- artera carotidă externă

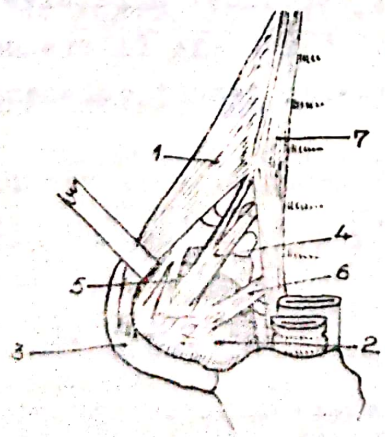

Fig.54

Foseta supra-retro-pleurală

1- M.scalen anterior
2- domul pleural
3- coasta I
4- ligamentul transverso-pleural
5- lig.costo-pleural
6- lig.vertebro-pleural
7- muşchiul lungul gîtului

foarte variabilă, rotunjit,stelat sau semilunar. Este situat pe gîtul primei coaste în foseta supra-retro-pleurală a lui Sébileau delimitată : înăuntru de ligamentul vertebro-pleural, în afară de ligamentul costo-pleural şi înapoi de extremitatea posterioară a primei coaste (fig.54). Artera şi vena vertebrală trec înaintea lui şi îl acoperă.

Cei trei ganglioni sînt uniţi între ei şi cu lanţul toracic printr-un cordon intermediar. La nivelul ganglionului cervical mijlociu, acest cordon se dedubleazâ, formînd o butonieră prin care trece artera tiroidiană inferioară (butoniera Drobnik-Ionescu) (fig.51, 53). Dedesubtul acestei butoniere, cordonul intermediar este format din două cordoane secundare : unul care continuă traiectul cordonului principal şi merge la ganglionul stelat şi altul care coboară înaintea arterei vertebrale, trece apoi pe sub artera subclaviculară şi apoi posterior ei, ajungînd la ganglionul stelat. El descrie astfel împrejurul arterei subclaviculare o curbă concavă în sus şi înapoi numită ansa lui Vieussens.(fig.51, 53.

Din ganglionul cervical superior pornesc următoarele ramuri eferente : ramuri vasculare, ramuri faringiene, ramuri esofagiene, ramuri laringiene şi nervul cardiac superior (fig.55).

1. Ramurile vasculare sau carotidiene, în număr foarte variabil coboară de-a lungul arterei carotide interne; ele se anastomozează cu ramuri din pneumogastric şi din gloso-faringian cu care formează la nivelul bifurcaţiei carotidei primitive plexul intercarotidian, din care vor porni apoi numeroase filete, care vor forma plexuri secundare în jurul diferitelor ramuri colaterale ale arterei carotide externe(fig.55).

2. Ramurile faringiene se vor anastomoza cu ramuri din pneumogastric şi gloso-faringian şi vor forma plexul faringian din care pornesc filete care vor inerva faringele (fig.56).

3. Ramurile esofagiene se vor distribui porţiunii superioare a esofagului.

4. Ramurile laringiene se vor anastomoza cu ramuri din pneumogastric şi vor forma pe faţa internă a carotidei primitive plexul laringian al lui Haller, din care vor porni filete care vor inerva laringele, glanda tiroidă şi esofagul.

Fig.55

Ganglionul simpatic cervical superior drept

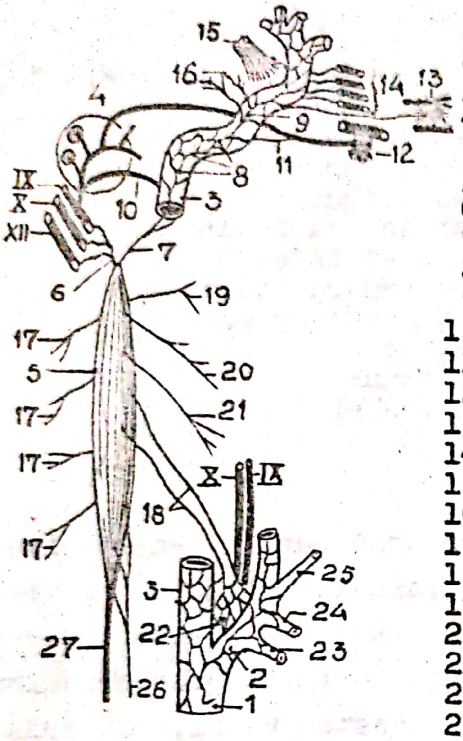

1- artera carotidă primitivă
2- artera carotidă externă
3- artera carotidă internă
4- peretele int.al casei timpanului cu ramificaţiile nervului lui Jacobson
5- ganglionul cervical superior
6- ramura craniană posterioară
7- ramura craniană anterioară
8- plexul carotidian
9- plexul cavernos
1o- filet carotico-timpanic
11- filetul carotidian al nervului vidian
12- ganglionul sfeno-palatin
13- ganglionul oftalmic
14- nervii orbitei
15- ganglionul lui Gasser
16- filete meningeale
17- ramurile posterioare ale ganglionului
18- ramurile carotidiene
19- ramuri faringiene
2o- ramuri laringiene
21- ramuri tiroidiene
22- plexul intercarotidian
23- plexul tiroidian superior
24- plexul lingual
25. plexul facial
26- nervul cardiac superior
27- cordonul cervical simpatic

5. Nervul cardiac superior se desprinde prin mai multe ramuri din ganglionul cervical superior sau din cordonul intermediar situat imediat sub ganglion. El coboara apoi într-o dedublare a aponevrozei prevertebrale înăuntrul cordonului simpatic.

Pătrunde apoi în torace trecînd la dreapta îndărătul arterei subclaviculare, iar la stînga îndărătul carotidei primitive stg. El ia parte la formarea plexului cardiac posterior.

Ganglionul cervical mijlociu dă ramuri vasculare care însoţesc artera tiroidiană inferioară şi nervul cardiac mijlociu care merge să formeze plexul cardiac posterior. Cînd ganglionul cervical mijlociu lipseşte nervul cardiac mijlociu se desprinde din cordonul intermediar.

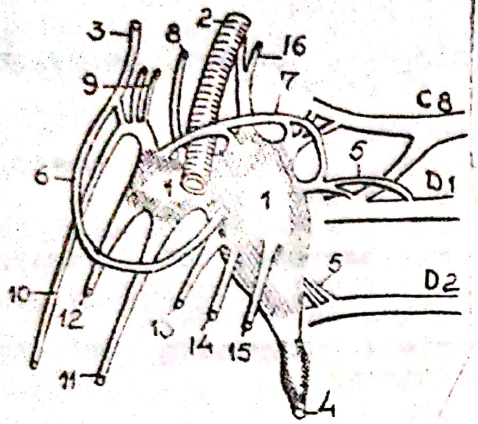

Fig. 56

Ganglionul simpatic cervical inferior stîng

1- ganglionul cervical simpatic inf.
2- artera vertebrală
3- simpaticul cervical
4- simpaticul toracic
5- ramurile comunicante pt.nervii C_8,D_1,D_2
6- ansa lui Vieussens
7- ansa prevertebrală
8- ramuri prevertebrale
9- ramuri tiroidiene
10-nervul cardiac mijlociu
11-nervul cardiac inferior
12-anastomoză pentru frenic
13-anastomoză pentru recurent
14-ram esofagian
15-nervul pulmonar
16-nervul vertebral

Ganglionul cervical inferior dă următoarele ramuri eferente : ramuri vasculare, nervul cardiac inferior (fig.56) şi cîteva filete care merg la lungul gîtului şi la prima vertebră dorsală.

Ramurile vasculare merg de-a lungul arterei subclaviculare şi a ramurilor ei colaterale. Unul dintre aceste ramuri, mai voluminos, care însoţeşte artera vertebrală se numeşte nervul vertebral.

Nervul vertebral se găseşte situat îndărătul arterei vertebrale, cu care urcă pînă la nivelul celei de a IV-a vertebră cervicală. In cursul traiectului său el dă ramuri comunicante pentru a 7, 6, 5 şi al 4-lea nerv cervical. Ramul comunicant pentru cel de al 4-lea nerv cervical pare că reprezintă ramul terminal al nervului vertebral. Totuşi din acest ram se mai desprind cîteva filete subţiri care merg cu artera vertebrală pînă în cavitatea craniană împreună cu trunchiul bazilar.

Nervul cardiac inferior contribuie la formarea plexului cardiac posterior.

VISCERELE CAPULUI SI GITULUI

LARINGELE

Laringele este în acelaşi timp un conduct aerifer şi organul în care se produc sunetele.

El este situat în porţiunea mediană şi anterioară a gîtului, înaintea faringelui, dedesubtul osului hioid şi deasupra traheei cu care se continuă în jos.

Scheletotopic, la omul adult, extremitatea inferioară a laringelui corespunde marginii inferioare a celei de a VI-a vertebră cervicală.

Laringele este un organ foarte mobil, el ridicîndu-se în timpul fiecărei deglutiţii sau cînd individul emite sunete înalte şi se coboară cînd individul emite sunete joase.

Dimensiunile laringelui variază cu vîrsta, cu sexul şi de la individ la individ.

In general, un laringe este de dimensiuni mici la indivizi care au o voce subţire şi este mare la indivizi care au o voce groasă.

In constituţia laringelui intră 4 grupe de formaţiuni anatomice :

a- o serie de cartilaje care îi formează scheletul ;
b- o serie de ligamente care unesc aceste cartilaje;
c- o serie de muşchi care mobilizează aceste cartilaje ;
d- o mucoasă care căptuşeşte suprafaţa interioară a acestui organ.

Cartilajele laringelui sînt în general în număr de 11, dintre care 3 sînt mediane şi neperechi şi 4 perechi, situate lateral.

Cartilajele neperechi sînt : cartilajul cricoid, tiroid şi epiglotic.

Cartilajele perechi sînt : cartilajele aritenoide, cornicu-

late ale lui Santorini, cuneiforme ale lui Morgagni şi cartilajele sesamoide anterioare.

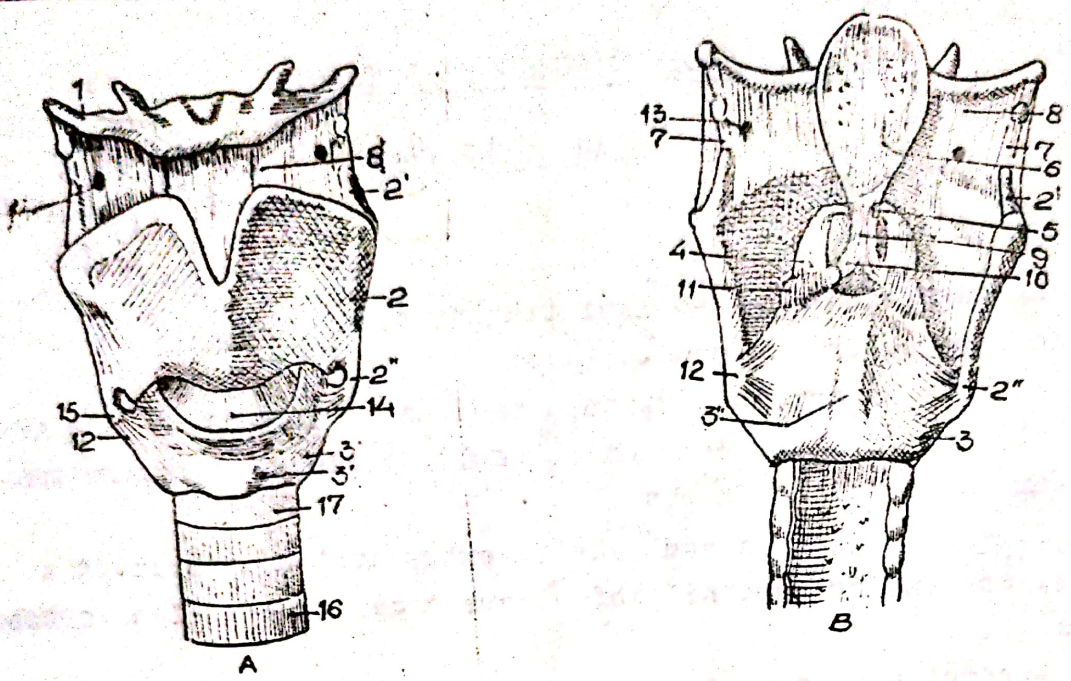

Fig. 57. Cartilajiile membranele şi ligamentele laringelui.

A- vedere anterioară
B- vedere posterioară

1- osul hioid
2- cartilajul tiroid cu
2' coarnele superioare
2" coarnele inferioare
3- cartilajul cricoid cu
3' inelul şi
3" pecetea
4- cartilajele aritenoide
5- cartilajele corniculate ale lui Santorini
6- epiglota
7- ligamentele tiro-hioidiene laterale
8- membrana tiro-hioidiană
9- lig.tiro-epiglotic
10- lig.tiro-aritenoidian inferior
11- ligamentele crico-aritenoidiene
12- lig.crico-tiroidiene laterale
13- orificiul de trecere a celor 2 pachete vasculo-nervoase laringee superioare
14- membrana crico-tiroidiană
15- articulaţia crico-tiroidiană
16- traheea
17- membrana crico-trahealã

Se mai pot întîlni încă trei cartilaje inconstante : cartilajul inter-aritenoidian şi cartilajele sesamoide posterioare.

Cartilajul cricoid este situat în partea inferioară a

laringelui(fig.57).

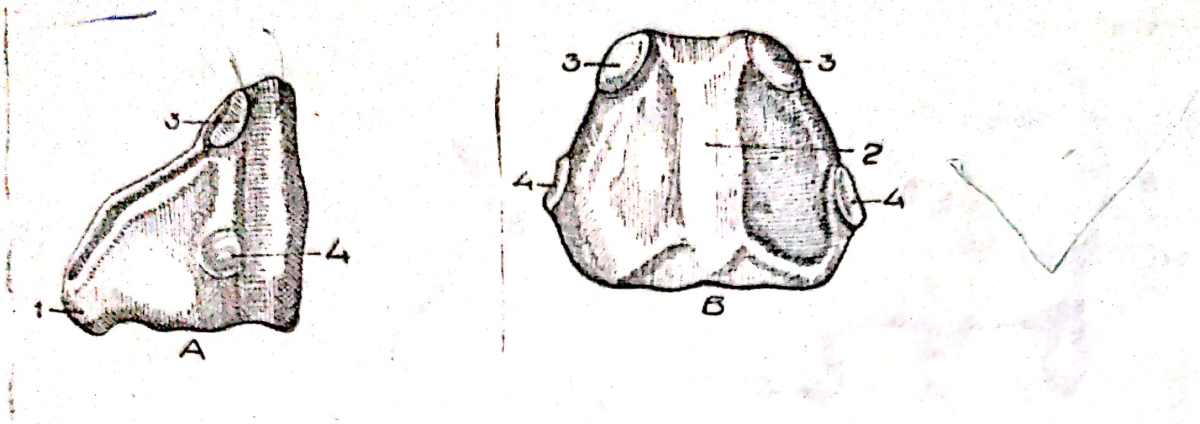

Fig.58. Cartilajul cricoid

A- vedere artero-laterală
B- vedere posterioară
1- inelul
2- pecetea
3- fațetele artic.pt.bazele cartilajelor aritenoide
4- fațetele artic.pt.coarnele inf. ale tiroidului

El are forma unui inel cu pecete, orientat cu pecetea posterior și cu inelul anterior (fig.57, 58).

Pe marginea superioară a pecetei cricoidului, în părțile ei laterale, se găsesc două fațete articulare, ușor convexe, care corespund bazei cartilajelor aritenoide (fig.57, 58).

Cartilajul tiroid este situat deasupra inelului cricoidului.

El este format din două lame laterale, patrulatere, unite prin marginea lor anterioară și formînd un unghi diedru deschis posterior (fig.57, 59).

Se pot descrie cartilajului tiroid două fețe și patru margini.

Fața anterioară prezintă pe linia mediană o proeminență numită mărul lui Adam, iar de o parte și alta a acesteia, se găsesc două creste oblice pe care se prind mușchii sterno-tiroidieni și tiro-hioidieni (fig.59).

Fața posterioară prezintă pe linia mediană unghiul intrînd al tiroidului, iar lateral, două suprafețe plane și netede.

Marginea superioară prezintă pe linia mediană un șanț

numit incizura tiroidiană (fig.59).

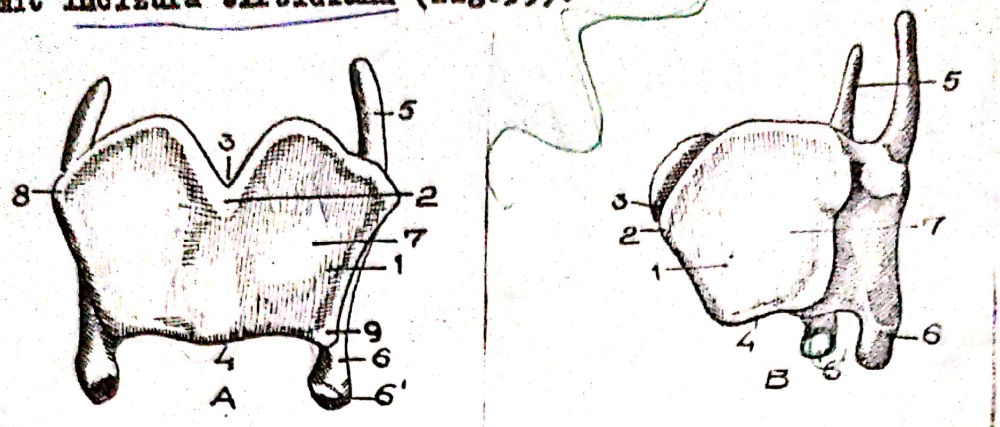

Fig.59. Cartilajul tiroid

A- vedere anterioară
B- vedere laterală
1- lamele laterale
2- mărul lui Adam
3- incizura tiroidiană
4- marginea inferioară
5- marele coarne
6- micile coarne cu
6' faţa articulară cu inelul cricoidului
7- crestele oblice cu
8- tuberculul tiroidian superior
9- tuberculul tiroidian inferior

Marginea inferioară este sinuoasă şi mai scurtă ca cea superioară (fig.59).

Marginile laterale sînt groase şi se prelungesc în sus cu cîte o apofiză numită marele coarne, iar în jos cu cîte o apofiză mai mică numită micile coarne ale tiroidului (fig.57, 59).

Cartilajul epiglotic este situat deasupra cartilajului tiroid (fig.57).

Fig.60
Cartilajul epiglotic
(aspect posterior)

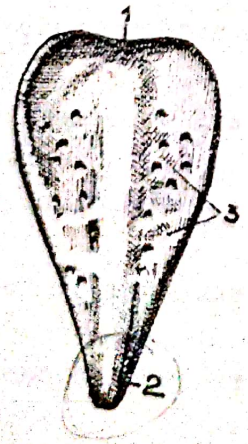

1- lama epiglotei
2- peţiolul epiglotei
3- fosetele epiglotice

El are forma unei frunze sau rachete fiind fixat prin extremitatea lui cea mai îngustă în partea cea mai superioară a intrîndului tiroidian (fig.57, 60).

Faţa lui posterioară este acoperită în întregime de mucoasa laringiană.

Faţa anterioară vine în raport, mergînd de jos în sus, cu: faţa posterioară a cartilajului tiroid, cu membrana tiro-hioidiană, cu osul hioid şi cu baza limbii (fig.57, 61).

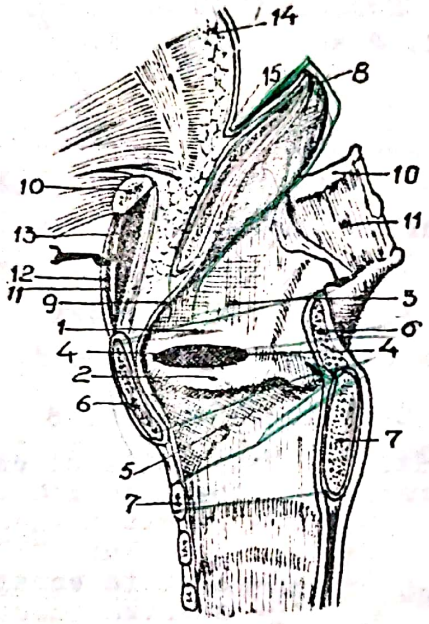

Fig.61. Secţiune medio-sagitală prin laringe

1- coarda vocală superioară
2- coarda vocală inferioară
3- etajul supraglotic
4- ventriculul laringian
5- spaţiul subglotic
6- cartilajul tiroid
7- cartilajul cricoid
8- epiglota
9- ligamentul tiro-epiglotic
10- osul hioid
11- membrana tiro-hioidiană
12- muşchiul tiro-hioidian
13- bursa seroasă a lui Boyer
14- baza limbii
15- repliul gloso-epiglotic lateral

Numai partea ei superioară, care depăşeşte limba, este liberă şi acoperită de mucoasă. Ambele feţe sînt neregulate şi perforate de numeroase fosete (fig.60).

Cartilajele aritenoide au forma unor piramide triunghiulare

orientate cu baza în jos şi cu vîrful în sus. Ele se găsesc situate deasupra peceţii cricoidului (fig.57). Fiecărui cartilaj aritenoid i se pot descrie trei feţe : internă, posterioară şi antero-externă, o bază şi un vîrf (fig.62).

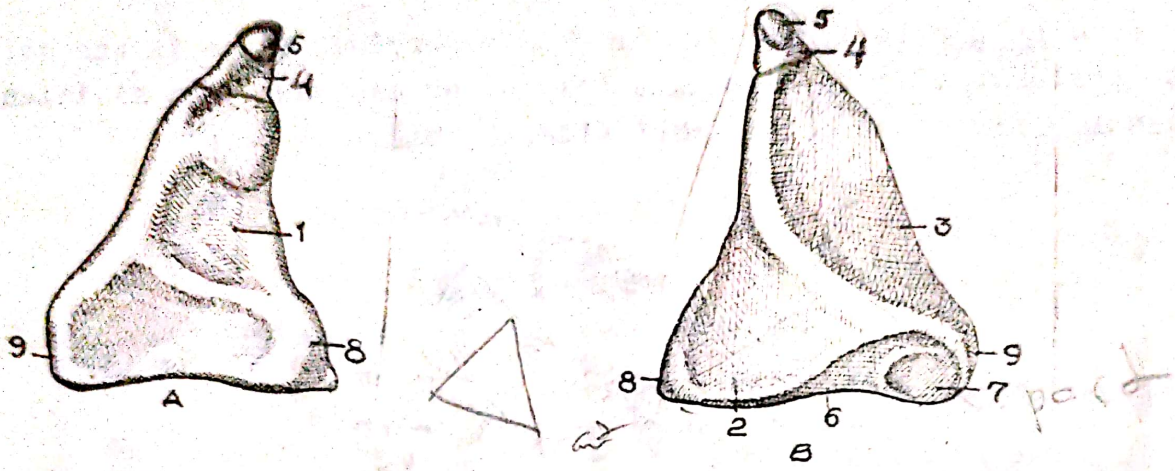

Fig.62. Cartilajul aritenoid

A- aspect postero-medial
B- aspect antero-lateral

1- faţa internă
2- faţa posterioară
3- faţa antero-externă
4- vîrful
5- cartilajul corniculat
6- baza cu :
7- faţeta articulară cu pecetea cricoidului
8- apofiza vocală
9- apofiza musculară

Baza cartilajului aritenoid este triunghiulară şi prezintă o faţetă articulară concavă pentru articulaţia cu pecetea cricoidului. De asemenea ea mai prezintă în unghiul ei anterior o apofiză numită apofiza vocală pe care se prinde ligamentul coardei vocale inferioare şi o apofiză posterioară musculară pe care se prind o parte din muşchii laringelui (fig.62).

Cartilajele corniculate ale lui Santorini sînt două cartilaje mici conice sau cilindrice care se găsesc pe vîrful cartilajelor aritenoide (fig.57, 62).

Cartilajele cuneiforme ale lui Wrisberg sau Morgagni sînt două cartilaje mici cilindrice care se găsesc situate în grosimea

repliurilor ariteno-epiglotice.

Cartilajele sesamoide anterioare se găsesc situate la extremitatea anterioară a ligamentelor tiro-aritenoide inferioare.

Toate aceste cartilaje sînt articulate între ele prin articulaţii mobile.

Astfel cartilajul tiroid prin coarnele lui mici, prevăzute cu faţete articulare, se articulează cu faţete similare de pe inelul cartilajului cricoid (fig.57, 62).

Această articulaţie crico-tiroidiană este o artrodie prevăzută cu o capsulă articulară, întărită de 4 ligamente şi avînd în interior o sinovială.

Articulaţiile dintre aritenoide şi pecetea cricoidului sînt trohoide deoarece faţeta de articulare de la baza aritenoidului este convexă şi alungită, avînd forma unui cilindru, iar cea de pe marginea superioară a peceţii cricoidului este concavă (fig.57). Si aceste articulaţii sînt prevăzute cu o capsulă articulară, întărită în partea internă de un ligament şi căptuşită în interior de o sinovială.

Articulaţiile ari-corniculate sînt amfiartroze deoarece cartilajele corniculate sînt unite de cartilajiile aritenoide printr-un fibro-cartilaju.

Ligamentele laringelui se împart în două grupe : extrinseci şi intrinseci.

Ligamentele extrinseci care unesc laringele cu organele vecine sînt : membrana tiro-hioidiană, ligamentele tiro-hioidiene laterale (fig.57), membrana hio-epiglotică (fig.61), ligamentele gloso-epiglotice (fig.63), membrana crico-traheală (fig.57).

Membrana tiro-hioidiană se întinde de la marginea superioară a cartilajului tiroid la corpul hioidului (fig.57).

La nivelul marginilor laterale ale acestei membrane se găsesc ligamentele tiro-hioidiene laterale care se întind de la coarnele mari ale cartilajului tiroid la coarnele mari ale osului hioid (fig.57).

Membrana hio-epiglotică este o membrană subţire, discontinuă, care uneşte faţa anterioară a epiglotei la osul hioid. Ea delimitează împreună cu membrana tiro-hioidiană înainte, epiglota în-

dărât şi cartilajul tiroid în jos, spaţiul tiro-hio-epiglotic, plin cu ţesut celulo-grăsos.

Ligamentele gloso-epiglotice median şi laterale sînt nişte tractusuri fibro-elastice subţiri care unesc epiglota cu dermul mucoasei linguale, ele determinînd repliurile gloso-epiglotice (fig. 63).

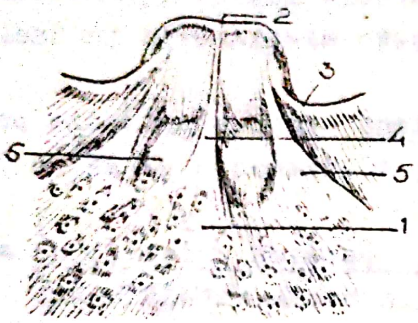

Fig.63

Ligamentele gloso-epiglotice şi faringo-epiglotice

1- baza limbii
2- baza epiglotei
3- lig.faringo-epiglotice
4- lig.gloso-epiglotic median
5- lig.gloso-epiglotce laterale
6- fosetele gloso-epiglotice sau valecula

Ligamentele faringo-epiglotice sînt mici fascicule fibro-elastice care unesc marginile epiglotei cu dermul mucoasei faringiene laterale (fig.57).

Membrana crico-traheală se întinde de la marginea inferioară a cartilajului cricoid la primul inel traheal (fig.57).

Ligamentele intrinseci ale laringelui unesc diferitele cartilaje ale acestuia şi poartă numele în general ale cartilajelor pe care le unesc.

Astfel avem ligamentul sau membrana crico-tiroidiană, ligamentul crico-corniculat, ligamentul tiro-epiglotic, ligamentele aritheno-epiglotice (fig.57) şi în special ligamentele tiro-aritenoidiene superioare şi inferioare care intră în constituţia corzilor vocale superioare şi inferioare.

(h2) Muşchii laringelui sînt şi ei de două feluri : extrinseci şi intrinseci. / vascularizaţie şi inervaţie

Muşchii extrinseci se întind de la laringe la organele vecine. Din această categorie fac parte muşchii : sterno-tiroidieni tiro-hioidieni, stilo-faringieni, faringo-stafilini şi constrictorii inferiori ai faringelui.

Mușchii intrinseci ai laringelui se împart după acțiunea lor în trei grupe :

1. mușchi tensori ai corzilor vocale din care fac parte mușchii crico-tiroidieni (fig.64);

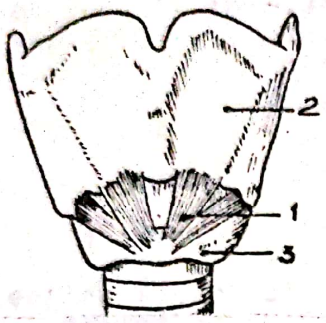

Fig.64
Mușchiul crico-tiroidian
1- mușchiul crico-tiroidian
2- cartilajul tiroid
3- cartilajul cricoid

2. mușchi dilatatori ai glotei reprezentați de mușchii crico-aritenoidieni posteriori (fig. 65, 66);

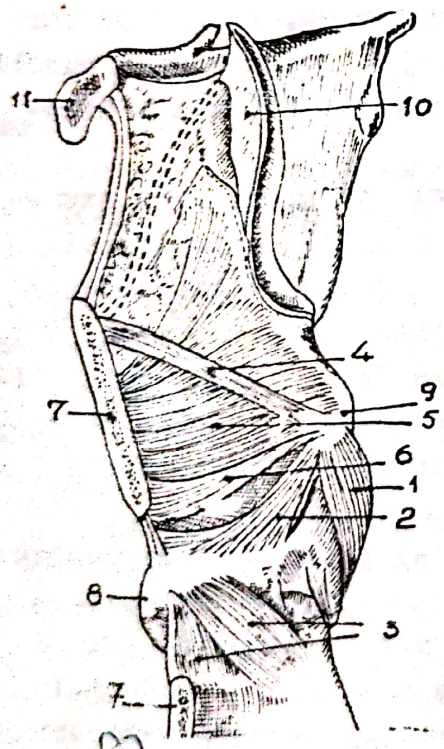

Fig. 65
Mușchii laringelui (placa laterală a corpului tiroid a fost secționată și dată în jos) - vedere laterală -

1- M.crico-aritenoidian posterior
2- M.crico-aritenoidian lateral
3- M.crico-tiroidian
4, 5, 6- M.tiro-aritenoidian
7- cartilajul tiroid
8- cartilajul cricoid
9- cartilajul aritenoid
10-epiglota
11-osul hioid

3. mușchii constrictori ai glotei reprezentați de mușchii crico-aritenoidieni laterali, mușchiul ari-aritenoidian și de mușchii tiro-aritenoidieni (fig.65, 66, 67).

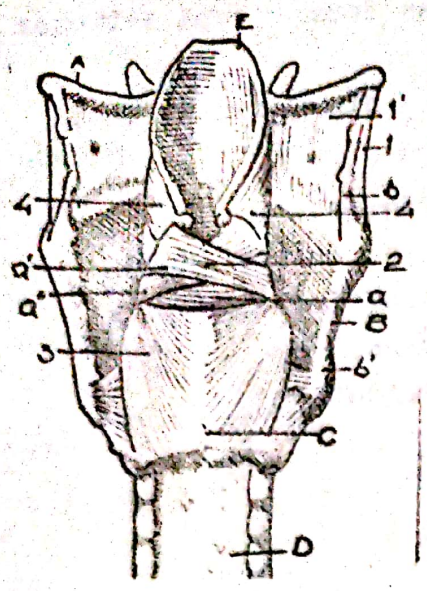

Fig.66

Muşchii laringelui (aspect posterior)

A- os hioid
B- cartilajul tiroid cu
b- coarnele superioare şi
b' coarnele inferioare
C- cartilajul cricoid
D- traheea
E- epiglota

1- lig.tiro-hioidiene laterale
1' membrana tiro-hioidiană
2- muşchiul ari-aritenoidian
a- fasciculul transvers
a' şi a"- cele două fascicule oblice
3- M.crico-aritenoidian posterior
4- M.ariteno-epiglotic

Muşchii crico-tiroidieni se prind prin extremitatea lor inferioară pe faţa anterioară a inelului cricoidului, de o parte şi de alta a liniei mediane, iar prin extremitatea lor superioară pe marginea inferioară a cartilajului tiroid (fig.65). Cînd aceşti muşchi se contractă ei îndepărtează cartilajul tiroid de aritenoide alungind în felul acesta corzile vocale.

Muşchii crico-aritenoidieni posteriori se prind prin extremitatea lor inferioară, pe faţa posterioară a plăcii cricoidului, de o parte şi alta a liniei mediane, iar prin cealaltă extremitate pe faţa internă a apofizei musculare a cartilajelor aritenoide (fig. 65, 66). Prin contracţia lor produc o mişcare de rotaţie a aritenoidelor,trăgînd apofizele musculare spre linia mediană,în timp ce apofizele vocale sînt împinse în afară,mărind în felul acesta spaţiul dintre corzile vocale inferioare.

Muşchii crico-aritenoidieni laterali se prind prin extremitatea lor inferioară pe inelul cricoidului,iar prin cealaltă extremitate pe faţa externă a apofizei musculare a cartilajelor aritenoide (fig.65). Cînd se vor contracta ei,vor trage apofizele musculare în afară,în timp ce apofizele vocale vor fi întinse spre linia mediană,micşorînd în felul acesta spaţiul dintre corzile vocale inferioare.

Muşchii tiro-aritenoidieni (sînt formaţi din două pături musculare : una externă şi una internă (fig.65, 67).

Fig.67

Secţiune frontală prin laringe

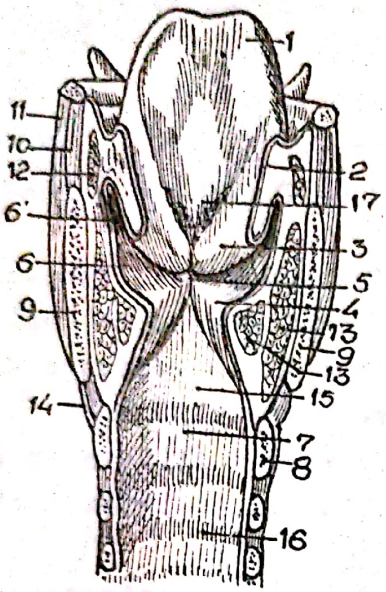

1- faţa posterioară a epiglotei
2- repliul ariteno-epiglotic
3- coarda vocală superioară
4- coarda vocală inferioară
5- spaţiul glotic
6- ventriculul laringian
6' prelungirea numită apendice
7- arcul anterior al cricoidului
8- cricoidul secţionat
9- cartilajul tiroid
10-membrana tiro-hioidiană
11-M.tiro-hioidian
12-M.ariteno-epiglotic
13-M.tiro-aritenoidian (fasc.extern)
13'fasciculul său intern conţinut în coarda vocală inferioară
14-muşchiul crico-tiroidian
15-spaţiul subglotic
16-cavitatea traheei
17-spaţiul supraglotic

Pătura externă este formată din multe fascicule musculare care se desprind de pe 1/3 inferioară a unghiului intrînd al tiroidului şi apoi se îndreaptă în sus şi îndărăt. Astfel unul din aceste fascicule merge în repliurile ariteno-epiglotice, constituind muşchiul tiro-membranos, alt fascicul merge la marginile laterale ale cartilajului epiglotic formînd muşchiul tiro-epiglotic. Alte fascicule se inseră pe marginea externă a cartilajului aritenoid (fig.65).

Aceste fascicule acţionează asupra epiglotei, pe care o trage înapoi şi asupra orificiului superior al laringelui pe care-l micşorează.

Pătura internă care se desprinde tot de pe faţa posterioară a tiroidului şi se prinde prin cealaltă extremitate pe apofiza vocală a aritenoizilor. Această pătură intră în constituţia corzilor vocale inferioare (fig.65, 67). Cînd ea se contractă măreşte grosimea corzilor vocale, micşorînd în felul acesta glota.

Muşchiul ari-aritenoidian este un muşchi neperechi. El este format din fibre oblice şi din fibre transversale, care se întind de la un cartilaj aritenoid la altul (fig.66). Prin contracţia lui apropie cele două cartilaje aritenoide, deci şi apofizele lor vocale, mic-

banda verticală

şorînd astfel glota.

Mucoasa laringelui căptuşeşte suprafaţa interioară a acestui organ, continuîndu-se în sus cu mucoasa faringelui, iar în jos cu cea a traheei. Ea este formată dintr-un epiteliu şi un chorion. Epiteliul mucoasei laringiene este de tip cilindric ciliat, în afară de epiteliul de la nivelul corzilor vocale inferioare care este pavimentos stratificat.

Mucoasa laringiană, fiind ridicată de ligamentele tiro-aritenoidiene superioare şi inferioare, formează două perechi de repliuri cu direcţie antero-posterioară numite corzi vocale superioare sau benzi ventriculare şi corzi vocale inferioare (fig.67).

Corzile vocale superioare sau corzile vocale false sînt mai îndepărtate de linia mediană şi în constituţia lor nu intră decît ligamentele tiro-aritenoidiene superioare.

Corzile vocale inferioare sau corzile vocale adevărate sînt mai apropiate de linia mediană şi în constituţia lor intră ligamentele tiro-aritenoidiene inferioare şi muşchii tiro-aritenoidieni (pătura lor internă)(fig.67).

Fanta dintre corzile vocale inferioare şi apofizele vocale ale cartilajelor aritenoide se numeşte glotă. Ea se împarte într-o porţiune anterioară, ligamentoasă sau vocală şi o porţiune posterioară, cartilaginoasă sau respiratorie (fig.68). Planurile fictive duse prin corzile vocale superioare şi inferioare împart interiorul laringelui în 3 etaje (fig.67);

- etajul supraglotic numit şi vestibul laringian este situat deasupra corzilor vocale superioare (fig.67). Peretele lui anterior este format de epiglotă, pereţii laterali de repliurile ariteno-epiglotice în partea superioară şi de benzile vestibulare în partea inferioară, iar peretele posterior de incizura inter-aritenoidiană ;

- etajul glotic este situat între corzile vocale superioare şi inferioare. In părţile lui laterale se găsesc două depresiuni numite ventriculi laringieni sau ventriculii lui Morgagni (fig.67). Din extremităţile lor anterioare porneşte cîte o prelungire numită apendice care urcă vertical în grosimea repliurilor ariteno-epiglotice, pe o lungime de 1 cm (fig.67);

- etajul subglotic se găseşte dedesubtul corzilor vocale in-

ferioare.

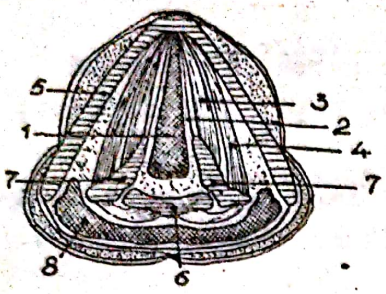

Fig.68. Glota(văzută de sus)

1- glota
2- coardă vocală inferioară
3- mușchiul tiro-aritenoidian intern
4- mușchiul tiro-aritenoidian extern
5- cartilajul tiroid
6- cartilajul cricoid (pecetea)
7- cartilajele aritenoide
8- faringele

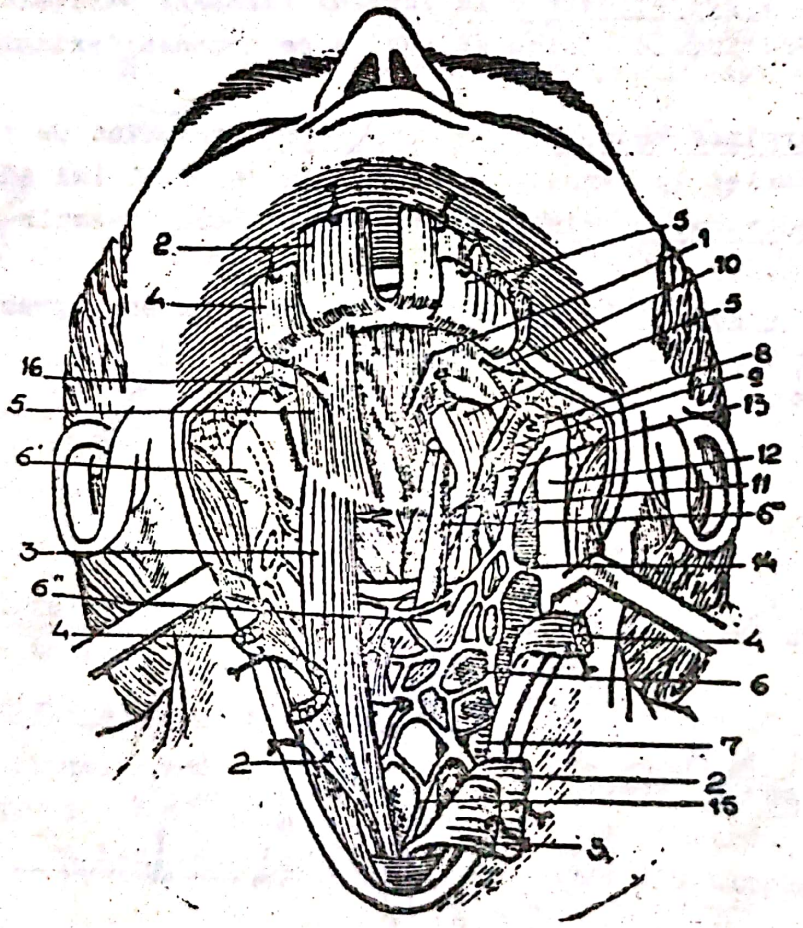

Fig.69. Raporturile laringelui

1- marginea ant. a cartilajului tiroid (mărul lui Adam), 2-M.sterno-cleido-hioidian, 3-M.sterno-tiroidian, 4-M.omo-hioidian, 5-M.tiro-hioidian, 6-glanda tiroidă cu 6'-lobii tiroidieni, 6"-istmul și 6"'-piramida lui Lalouette, 7-artera carotidă primitivă, 8-artera carotidă externă, 9-artera tiroidiană sup.cu 10-artera laringee superioară și 11-artera laringee inf., 12-vena jugulară int.,13-vena tiroidiană sup.,14-vena tiroidiană mijl.,15-vena tiroidiană inf., 16-nervul laringeu superior.

Laringele privit la exterior are o formă de piramidă triunghiulară trunchiată prezentîndu-ne trei feţe, trei margini, o bază îndreptată în sus şi un vîrf trunchiat, îndreptat în jos.

Cele două feţe antero-externe ale laringelui vin în raport cu glanda tiroidă, cu muşchii subhioidieni şi cu planurile superficiale (fig.69).

Faţa posterioară a laringelui formează peretele anterior al laringo-faringelui, fiind căptuşită de mucoasa faringiană (vezi faringele).

Marginea anterioară a laringelui proemină pe faţa anterioară a gîtului la bărbat, luînd numele de mărul lui Adam, iar marginile posterioare vin în raport cu pachetul vasculo-nervos al gîtului (fig.69).

Baza mare a laringelui, îndreptată în sus, prezintă orificiul superior al acestui organ, delimitat :

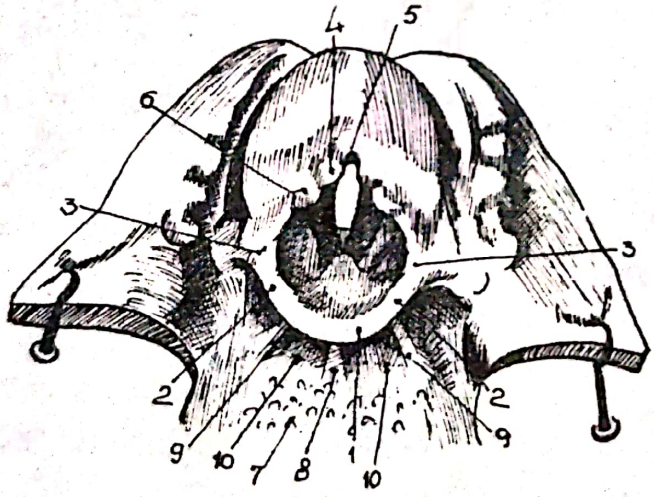

Fig.70. Orificiul superior al laringelui

1- marginea superioară a epiglotei, 2- marginile laterale ale epiglotei, 3- repliurile ari-epiglotice, 4- cartilajul corniculat, 5- incizura inter-aritenoidiană, 6- cartilajul lui Wriesberg, 7- baza limbii, 8- repliul gloso-epiglotic median, 9- repliurile gloso-epiglotice laterale, 10- valecula.

- anterior de epiglotă ;
- lateral de replisurile aritheno-epiglotice, iar
- posterior de rimulă (fig.70).

Inaintea epiglotei se găseşte spaţiul tiro-hio-epiglotic (fig.71).

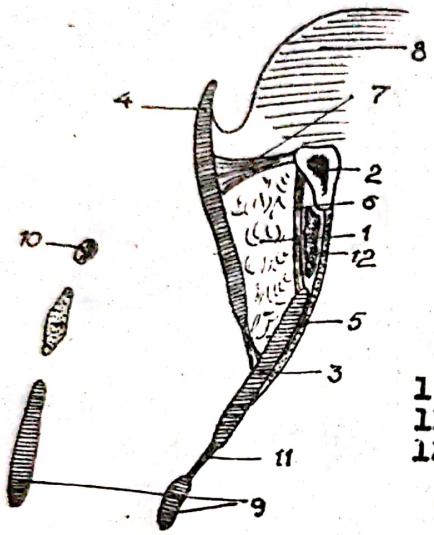

Fig.71

Spaţiul tiro-hio-epiglotic

1= spaţiul tiro-hio-epiglotic
2= osul hioid
3= cartilajul tiroid
4= epiglota
5= muşchiul tiro-hioidian
6= membrana tiro-hioidiană
7= repliul hio-epiglotic
8= limba
9= cartilajul cricoid
10= cartilajul corniculat
11= membrana crico-tiroidiană
12= bursa seroasă a lui Beyer

Vîrful trunchiat al laringelui, îndreptat în jos, se continuă cu traheea.

Vasele şi nervii laringelui

Laringele este vascularizat de cele trei perechi de artere laringiene: superioară, inferioară şi posterioară.

Artera laringee superioară este ram din tiroidiana superioară.

Ea traversează membrana tiro-hioidiană şi se distribuie etajului supraglotic al laringelui şi şanţurilor faringo-laringiene (fig.69, 72).

Artera laringee inferioară, ram tot din tiroidiana superioară, perforează membrana crico-tiroidiană şi vascularizează etajul sub-glotic al laringelui (fig.69).

Artera laringee posterioară, ram din tiroidiana inferioară, se anastomozează cu nervul recurent, dedesubtul constrictorului inferior

şi se distribuie mucoasei care căptuşeşte faţa posterioară a laringelui şi muşchilor crico-aritenoidieni posteriori şi laterali (fig. 72).

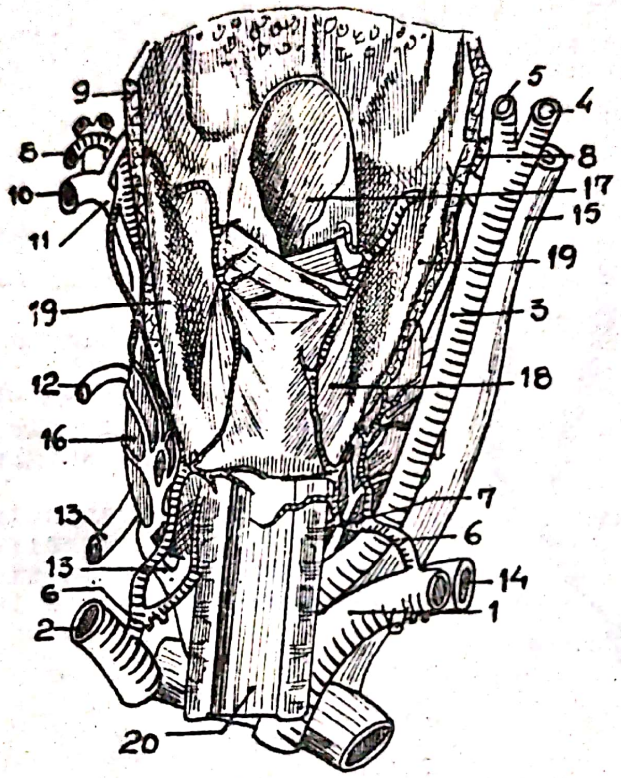

Fig.72. Arterele şi venele laringelui şi glandei tiroide (vedere posterioară)

1= artera subclaviculară dreaptă, 2= artera subclaviculară stîngă, 3= artera carotidă primitivă, 4= artera carotidă internă, 5= artera carotidă externă, 6= artera tiroidiană inferioară, 7= artera laringee posterioară, 8= artera tiroidiană superioară, 9= membrana tiro-hioidiană, 10= trunchiul venos tiro-lingo-facial, 11= venele tiroidiene superioare, 12= venele tiroidiene mijlocii, 13= venele tiroidiene inferioare, 14= vena subclaviculară, 15= vena jugulară internă, 16= corpul tiroidian, 17= orificiul superior al laringelui, 18= muşchiul crico-aritenoidian posterior, 19= marginea posterioară a cartilajului tiroid, 20=trahea.

Venele urmează traiectul invers arterelor (fig.69, 72).

Limfaticele de la nivelul etajului supraglotic - limfatice superioare - traversează membrana tiro-hioidiană şi merg la ganglionii jugulari interni (fig.73).

Restul limfaticelor laringelui se împart în 3 grupe: un grup anterior şi inferior şi două grupe postero-laterale.

Limfaticele anterioare şi inferioare traversează membrana crico-tiroidiană şi ajung la ganglionii jugulari interni, fie direct, fie prin intermediul ganglionilor prelaringieni sau pretraheali (fig.73).

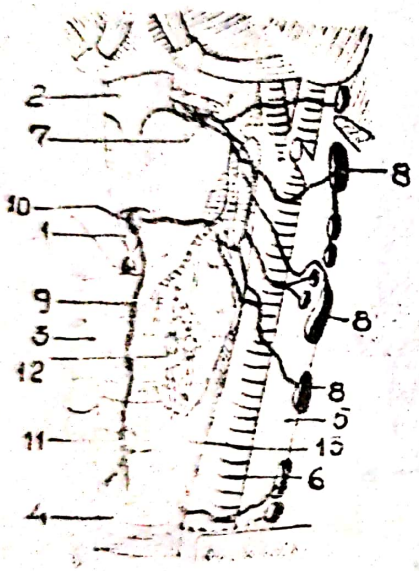

Fig.73

Limfaticele laringelui

1= membrana crico-tiroidiană
2= membrana tiro-hioidiană
3= glanda tiroidă
4= traheea
5= vena jugulară internă
6= artera carotidă primitivă
7= limfaticele superioare
8= ganglionii jugulari interni
9= limfaticele inferioare
10=ganglioni prelaringei
11=ganglion pretraheal
12=limfatice postero-laterale (punctate îndărătul tiroidei)
13=ganglioni recurenţiali

Limfaticele postero-laterale traversează membrana cricotraheală şi merg la ganglionii recurenţiali (fig.73).

E. [illegible]INET a arătat că limfaticele provenite de la o jumătate a laringelui pot merge la grupele ganglionare opuse.

Nervii laringelui provin din nervul laringeu superior şi din nervul laringeu inferior sau recurent (fig.74).

Nervul laringeu superior se împarte în două ramuri :

- unul intern şi
- unul extern (fig.74, 75).

Ramul intern perforează membrana tiro-hioidiană împreună cu artera laringee superioară şi va inerva mucoasa etajului supra-

glotic (fig.74, 75).

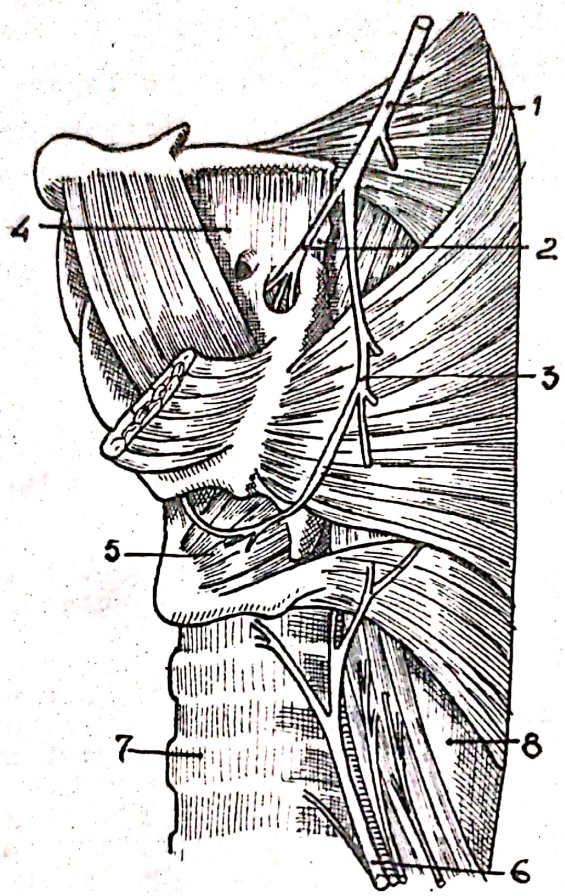

Fig. 74. Nervii laringelui

1= nervul laringeu superior cu :
2= ramul intern şi
3= ramul extern
4= membrana tiro-hioidiană
5= muşchiul crico-tiroidian
6= nervul laringeu inferior (recurent)
7= traheea
8= esofagul

Ramul extern va inerva muşchiul crico-tiroidian şi o parte a mucoasei etajului subglotic (fig.74, 75).

Nervul recurent va inerva toţi ceilalţi muşchi intrinseci ai laringelui, o parte a etajului subglotic şi mucoasa de pe faţa

posterioară a laringelui (fig.74, 75).

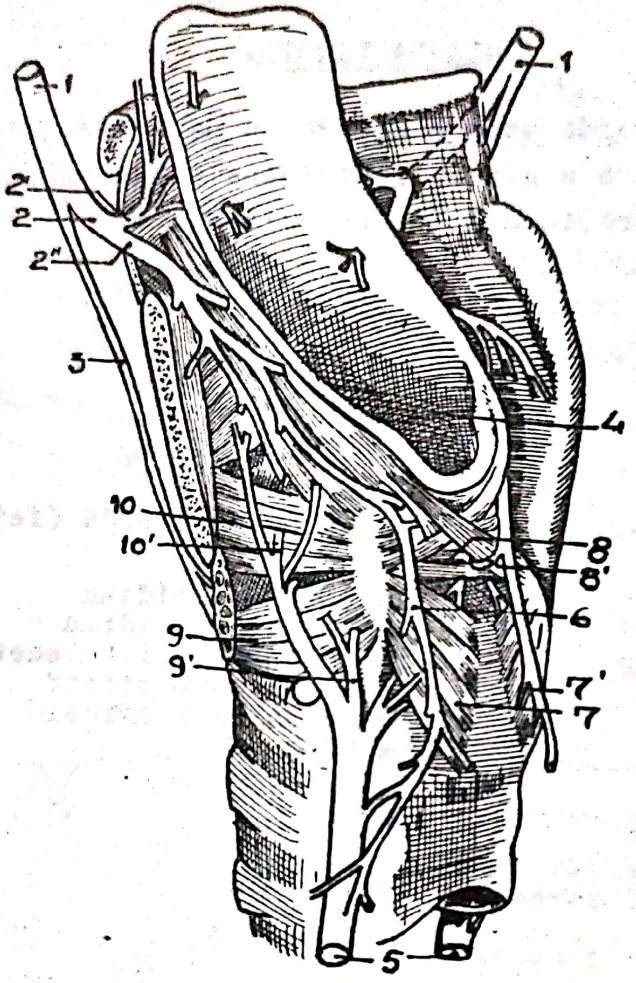

Fig.75. Nervii laringelui

1= nervul laringeu superior cu 2= ramul intern care se împarte în 2'=ramul ascendent şi 2"=ramul descendent, 3=ramul extern, 4=etajul supraglotic, 5=nervul laringeu inferior (recurent), 6=ansa lui Galien, 7=muşchiul crico-aritenoidian posterior cu 7'=inervaţia sa, 8=muşchiul ari-aritenoidian cu 8'=inervaţia sa, 9=muşchiul crico-aritenoidian lateral cu 9'=inervaţia sa, 10=muşchiul tiro-aritenoidian cu 10'=inervaţia sa.

Dedesubtul mucoasei de pe faţa posterioară a laringelui se formează ansa anastomotică a lui GALIEN, între un filet nervos care provine din laringeul superior şi altul provenit din nervul recurent (fig.75).

(45)

GLANDA TIROIDA

Glanda tiroidă este o glandă cu secreţie internă, situată pe faţa anterioară a gîtului, înaintea conductului laringo-traheal, pe care îl îmbrăţişează în concavitatea ei.

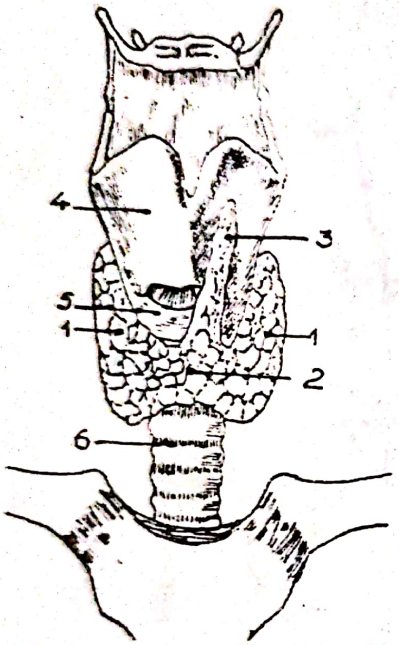

Fig.76

Glanda tiroidă (faţă)

1= lobul tiroidian
2= istmul tiroidian
3= piramida lui Lalouette
4= cartilajul tiroid
5= cartilajul cricoid
6= traheea

Ea are forma literei H, fiind constituită din doi lobi laterali uniţi printr-un istm (fig.69, 76, 77).

La omul adult şi normal ea cîntăreşte 25-30 grame şi are o lăţime şi o înălţime de 6 cm.

Culoarea ei este brun-roşcată, iar consistenţa este moale.

Istmul glandei tiroide este o lamă de ţesut glandular, turtită în sens antero-posterior, care are o lărgime de 1 cm şi o înălţime de 15 mm.

Faţa anterioară este convexă şi vine în raport cu aponevroza cervicală mijlocie şi cu muşchii sub-hioidieni.

Faţa posterioară este concavă şi vine în raport cu cel de al doilea, al treilea şi al patrulea inel traheal.

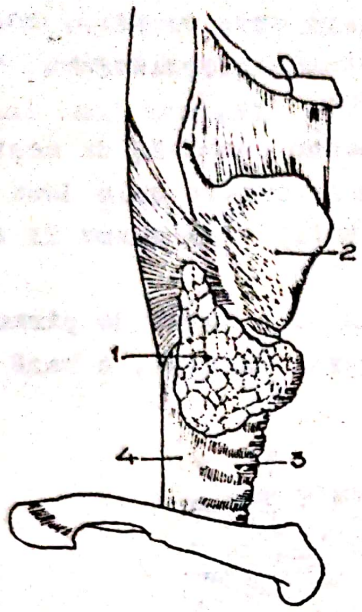

Fig. 77
Glanda tiroidă (profil)

1= lobul tiroidian
2= cartilajul tiroid
3= traheea
4= esofagul

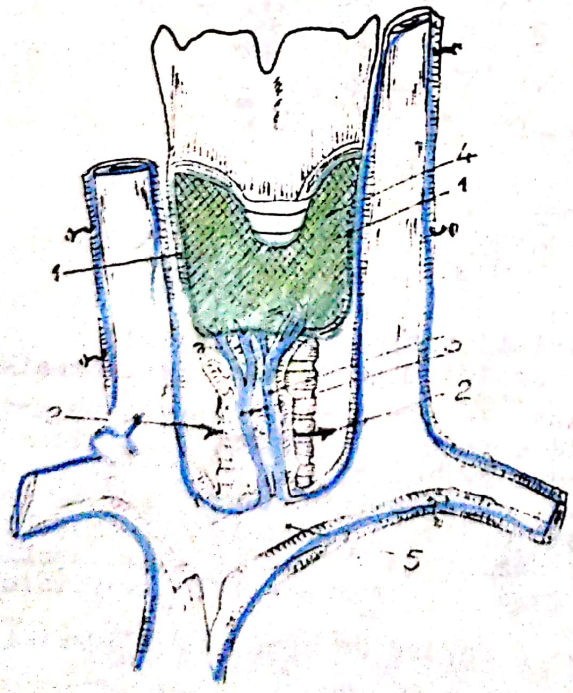

Fig.78
Teaca viscerală a gîtului (vedere din faţă)

1= teaca peri-tiroidiană (secţionată)
2= aponevroza tiro-pericardică
3= venele tiroidiene inf.
4= glanda tiroidă acoperită de capsula proprie
5= trunchiul venos brahio-cefalic stîng

De pe marginea_lui_superioară, care este concavă, se poate desprinde, în special din partea stîngă, o prelungire conică numită piramida lui LALOUETTE (fig.69, 76).

Marginea_lui_inferioară, de asemenea concavă, dă naştere venelor tiroidiene inferioare, care coboară printre cele două foiţe ale aponevrozei tiro-pericardice, pentru a se vărsa în trunchiul venos brahio-cefalic stîng (fig.69, 78).

Lobii laterali ai glandei tiroide au o formă de piramidă triunghiulară, prezentîndu-ne trei feţe, trei margini, o bază şi un vîrf.

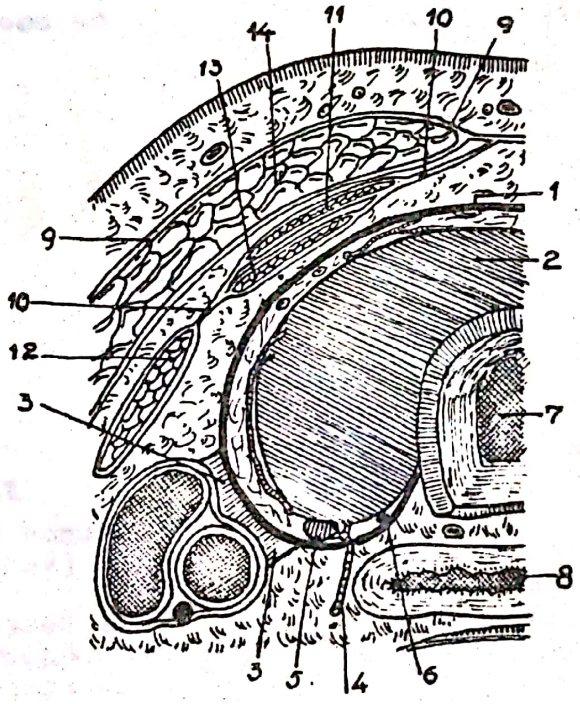

Fig.79. Teaca peri-tiroidiană şi raportul lobului tiroidian (secţiune transversală)

1= teaca peri-tiroidiană, 2= tiroida cu capsula proprie, 3= ligamentele laterale externe, 4= artera tiroidiană inferioară, 5= paratiroidele, 6= nervul recurent, 7= traheea, 8= esofagul, 9= aponevroza cervicală superficială, 10= aponevroza cervicală mijlocie, 11= muşchiul sterno-hioidian, 12= muşchiul omo-hioidian, 13= muşchiul sterno-tiroidian, 14= muşchiul sterno-cleido-mastoidian

Faţa_antero-externă vine în raport cu aponevroza cervicală mijlocie şi cu muşchii subhioidieni (fig.69, 79).

Faţa_internă_vine în raport cu organele axiale: laringele

şi traheea (fig.69, 76), faringele şi esofagul cu nervii recurenţi (fig.79).Există totdeauna o aderenţă la acest nivel, între tiroidă şi primul inel traheal.

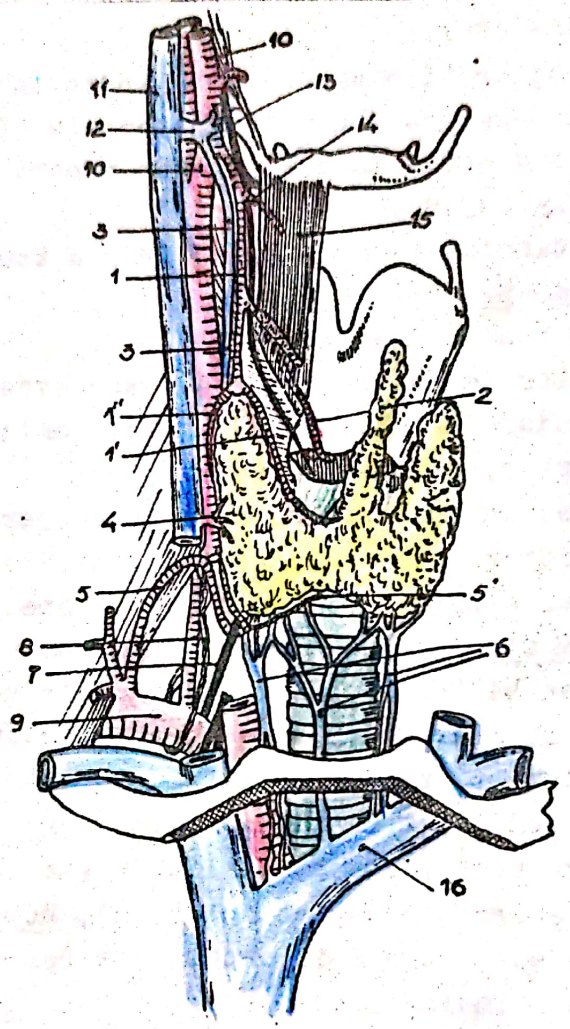

Fig.80. Vasele tiroidiene

1= artera tiroidiană superioară cu 1'=ramul terminal intern şi 1"=ramul terminal extern, 2= artera laringee inferioară, 3= venele tiroidiene superioare, 4= venele tiroidiene mijlocii, 5= artera tiroidiană inferioară cu 5'=ramul terminal inferior, 6= venele tiroidiene inferioare, 7=nervul recurent drept, 8= lanţul simpatic cervical, 9=artera subclaviculară 1o=artera carotidă externă, 11=vena jugulară internă, 12=trunchiul venos tiro-lingo-faringo-facial, 13=nervul laringeu superior,14=arteră laringee superioară 15=muşchiul tiro-hioidian,16=tr.venos brahio-cefalic stg.

Faţa_posterioară_vine în raport cu pachetul vasculo-nervos al gîtului format din artera carotidă primitivă, vena jugulară internă şi nervul vag, situat în unghiul diedru posterior dintre aceste vase (fig.69, 79).

Baza_lobilor_tiroidieni este îndreptată în jos şi se găseşte la 1-2 cm deasupra furculiţei sternale (fig.69, 8o).

Vîrful,îndreptat în sus,vine în raport cu vasele tiroidiene superioare (fig.69, 8o).

Glanda tiroidă este învelită într-o teacă fibroasă numită teaca peri-tiroidiană (fig.78, 79).

Această teacă este formată:

- anterior de foiţa profundă a aponevrozei cervicale mijlocii, care înconjură muşchii sterno-tiroidieni;

- posterior, de teaca viscerală.

In partea inferioară, această teacă peri-tiroidiană se continuă cu aponevroza tiro-pericardică (fig.78).

Înăuntrul acestei teci peri-tiroidiene se găseşte capsula proprie a glandei tiroide, care aderă intim de parenchimul tiroidian, iar între ea şi teaca peri-tiroidiană se găseşte o pătură subţire de ţesut celular şi vase de sînge (fig.79).

Parenchimul tiroidian este format dintr-o sumedenie de vezicule care au pereţii formaţi dintr-un singur rînd de celule cilindrice şi care sînt pline cu un lichid vîscos, coloidal, care conţine hormonul secretat de glanda tiroidă, numit tiroxină.

Tiroxina este bogată în iod şi are rol în dezvoltarea fizică şi psihică a indivizilor.

Glanda tiroidă este vascularizată de ramurile terminale ale arterelor tiroidiene superioare şi inferioare (fig.69, 8o).

Venele tiroidiene superioare se varsă, fie în trunchiul tiro-lingo-facial al lui FARABEUF, fie direct în vena jugulară internă (fig.69, 8o).

Venele tiroidiene inferioare se varsă în trunchiurile venoase brahio-cefalice (fig.69, 8o).

Vasele limfatice superioare şi laterale merg la ganglionii jugulari interni (fig.81).

Limfaticele inferioare şi laterale merg la ganglionii re-

curenţiali şi jugulari interni, fie direct, fie prin intermediul ganglionilor prelaringieni şi pretraheali (fig.81).

Inervaţia tiroidei este dată de plexurile nervoase vegetative, care vin pe traiectul arterelor tiroidiene superioare şi inferioare.

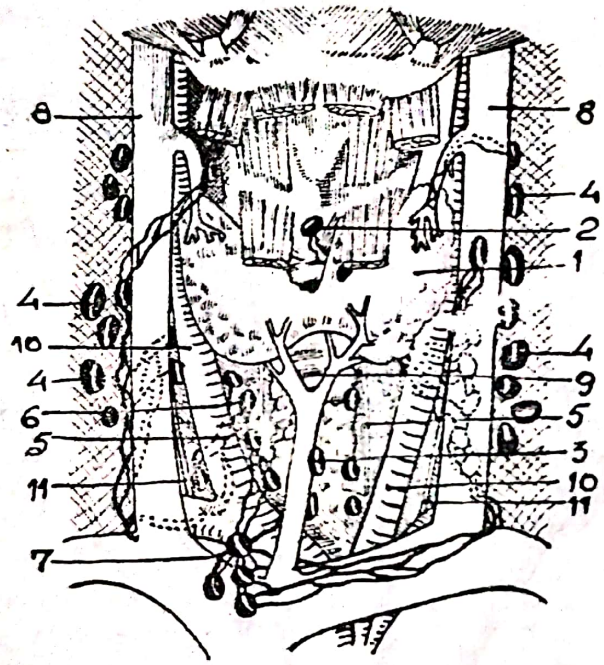

Fig.81. Limfaticele glandei tiroide

1= glanda tiroidă, 2= ganglionii prelaringei, 3= ganglioni pretraheali, 4= ganglioni jugulari interni, 5= nervul recurent, 6= ganglioni recurenţiali, 7= ganglioni retro-sternali, 8= vena jugulară internă, 9= trahea, 10= artera carotidă primitivă, 11= nervul vag.

(45)

GLANDELE PARATIROIDE

Sînt glande cu secreţie internă, situate pe faţa posterioară a lobilor tiroidieni (fig.82).

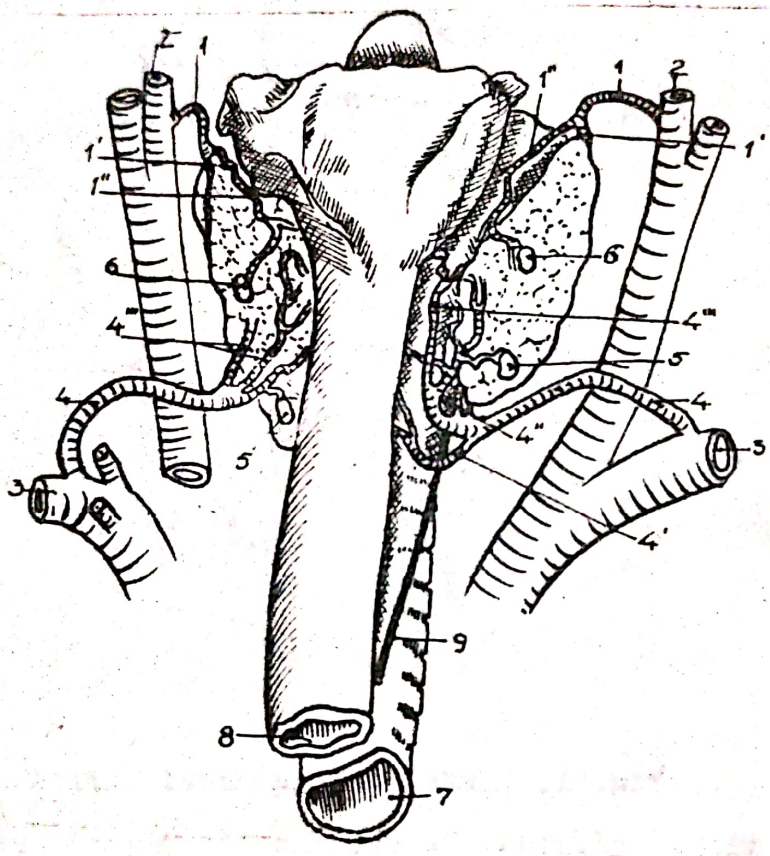

Fig.82. Situaţia şi raporturile vasculare ale paratiroidelor.

1= artera tiroidiană superioară cu 1'= ramul terminal extern, 1"= ramul terminal posterior, 2= artera carotidă externă, 3= artera subclaviculară, 4= artera tiroidiană inferioară cu 4'= ramul terminal inferior, 4"= ramul terminal profund şi 4"'= ramul terminal posterior, 5= glandele paratiroide inferioare, 6= glandele paratiroide superioare, 7= traheea, 8= esofagul, 9= nervul recurent drept.

In general ele sînt în număr de 4, dintre care două sînt superioare şi două inferioare (fig.82).

Au o formă ovalară, cu o lungime de 8-9 mm, o lăţime de 4-5 mm şi o grosime de 2-3 mm.

Greutatea lor este de 4o mg.

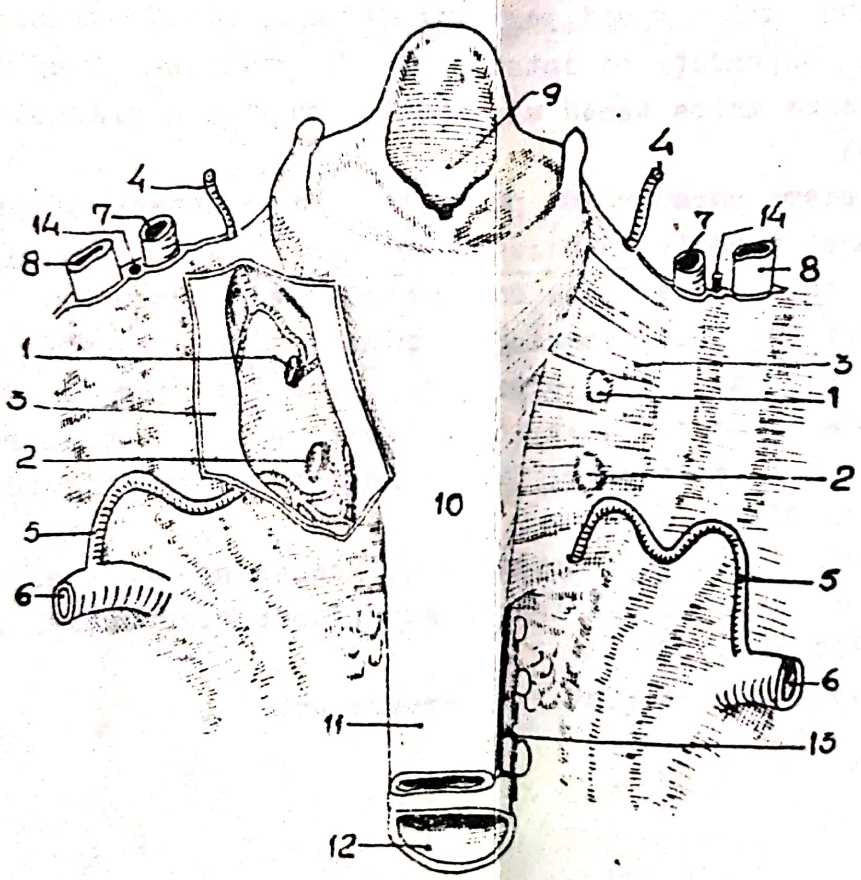

Fig.83. Teaca peri-tiroidiană şi situaţia glandelor paratiroide în loja tiroidiană.

1= paratiroidele superioare, 2= paratiroidele inferioare, 3= peretele posterior al tecii peri-tiroidiene, 4= arterele tiroidiene superioare, 5= arterele tiroidiene inferioare, 6= artera sub-claviculară, 7= artera carotidă primitivă, 8= vena jugulară internă, 9= laringele, 1o= faringele, 11= esofagul, 12= traheea, 13= nervul recurent drept, 14= nervul vag.

Paratiroidele superioare se găsesc pe marginea postero-internă a lobilor tiroidieni, puţin deasupra locului de pătrundere a arterei tiroidiene inferioare; paratiroidele inferioare se găsesc tot la nivelul marginii postero-interne a lobilor tiroidieni, puţin dedesubtul locului de pătrundere al arterei tiroidiene inferioare (fig.82).

Glandele paratiroide inferioare pot fi situate fie pe suprafaţa exterioară a tecii peri-tiroidiene, fie în grosimea acestei teci, fie pe suprafaţa ei interioară în grosimea păturii celuloase care se găseşte între teacă şi capsula proprie a glandei tiroide, (fig.82, 83).

Fiecare paratiroidă primeşte cîte o arteră proprie.

Paratiroidele inferioare primesc cîte o arteră din tiroidiana inferioară sau din una din ramurile ei terminale.

Paratiroidele superioare primesc cîte o arteră, fie dintr-o ramură terminală a arterei tiroidiene inferioare, fie din anastomoza care uneşte ramurile posterioare ale arterelor tiroidiene superioare şi inferioare, fie un ram din artera tiroidiană superioară (fig.82).

Limfaticele sînt separate de acelea ale glandei tiroide şi merg la un ganglion din lanţul ganglionar recurenţial sau jugular intern (PERDOZA).

Nervii vin pe traiectul arterelor.

(38)

FARINGELE

Generalităţi / Structura
Vascularizaţie / Inervaţie

Aparatul

Faringele, al doilea segment al tubului digestiv, este situat înaintea coloanei vertebrale cervicale, îndărătul foselor nazale, cavităţii bucale şi laringelui, dedesubtul bazei craniului şi deasupra esofagului, cu care se continuă în jos (fig.84).

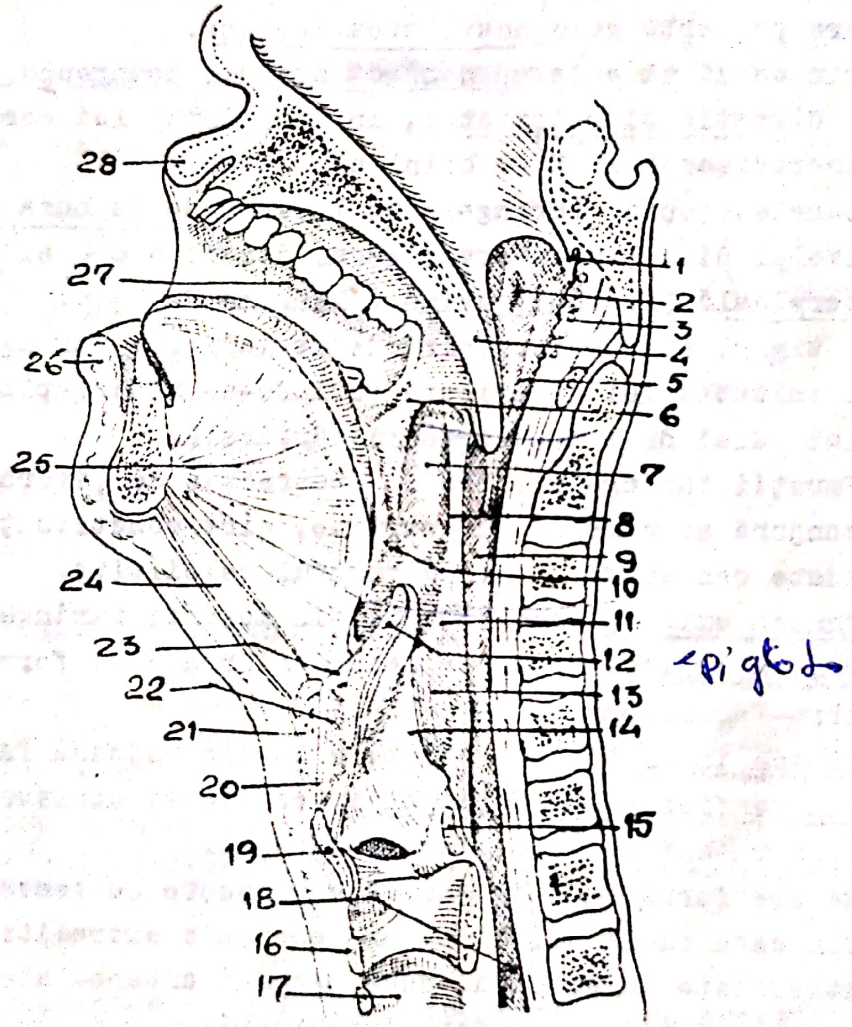

Fig.84. Secţiune medio-sagitală prin faringe

1= bursa faringiană, 2=orificiul tubar, 3=amigdala faringiană, 4=vălul palatin, 5=rino-faringe, 6=pilierul anterior, 7=amigdala palatină, 8=pilierul post., 9=oro-faringe, 10=baza limbii, 11=repliul faringo-

musculare

epiglotic, 12= epiglota, 13=laringo-faringe, 14=pliul ari-epiglotic, 15=cartilajul aritenoid, 16=cartilajul criccid, 17=primul inel traheal, 18=esofagul, 19=cartilajul tiroid, 20=membrana tiro-hioidiană, 21=bursa seroasă sub-hioidiană, 22=loja tiro-gloso-epiglotică, 23=membrana hio-epiglotică, 24=mușchiul genio-hioidian, 25=mușchiul genio-glos, 26=secțiunea buzei inferioare, 27=deschiderea canalului lui Stenon, 28=secțiunea buzei superioare.

El are o direcție verticală și se prezintă sub forma unui jgheab, care privește cu concavitatea înainte.

Din cauză că este un conduct musculo-membranos, comun aparatului digestiv și respirator, în interiorul lui aerul respirator se încrucișează în X cu bolul alimentar.

Scheletotopic, faringele se întinde de la baza craniului pînă la nivelul discului intervertebral dintre a 6-a și a 7-a vertebră cervicală (fig.84), avînd o lungime de 14 cm.

In timpul fiecărei mișcări de deglutiție, faringele se scurtează, extremitatea lui inferioară putîndu-se ridica pînă la mijlocul corpului celei de a 5-a vertebră cervicală.

Pereții faringelui, făcînd abstracție de pătura celulară care-l înconjură și care nu îi aparține, sînt constituiți din trei tunici așezate concentric, una împrejurul celeilalte.

sp. parifaringian

- Tunica externă este formată din mușchii faringelui;

Tunica mijlocie este de natură fibroasă și formează aponevroza intra-faringiană.

Tunica internă este constituită din mucoasa faringelui.

Tunica fibroasă a faringelui, numită și aponevroza intra-faringiană, formează scheletul acestui organ.

Ea are forma unui jgheab care privește cu concavitatea înainte, din care cauză noi îi putem descrie o extremitate superioară, o extremitate inferioară, două margini antero-laterale, o suprafață exterioară și o suprafață interioară.

Extremitatea superioară a acestei aponevroze corespunde bazei craniului, pe care se inseră în felul următor :

- pe linia mediană ea se inseră pe tuberculul faringian, pe fața inferioară a apofizei bazilare a occipitalului;

- lateral ea se inseră, mergînd dinapoi înainte, pe fața

inferioară a stîncii temporalului, de la latura antero-internă a orificiului carotidian pînă la vîrful stîncii, pe lama fibro-cartilaginoasă care închide gaura ruptă anterioară, pe partea postero-externă a bazei apofizei pterigoidiene (fig.85).

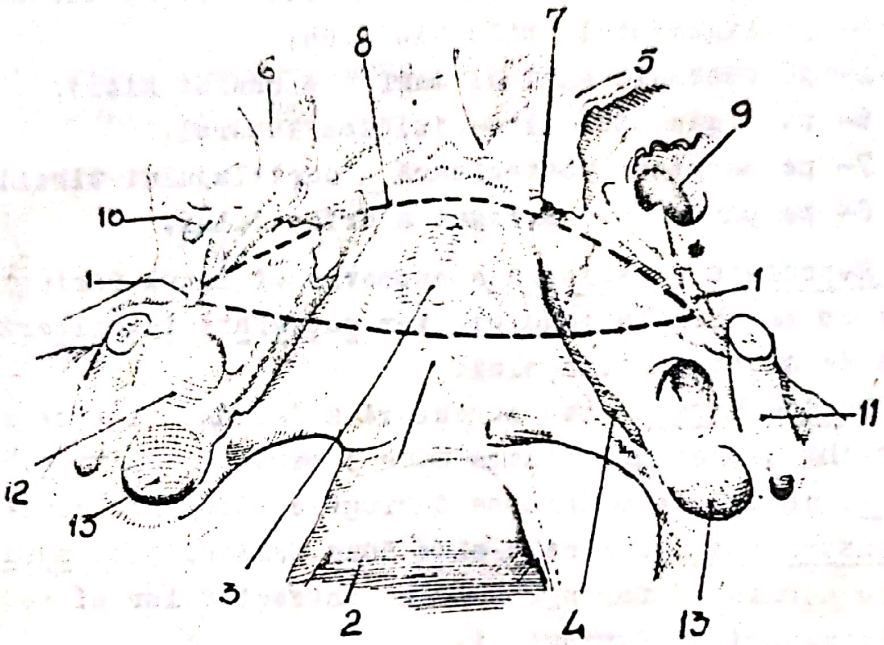

Fig.85 . Regiunea faringiană de la baza craniului
1= spina sfenoidului, 2= tuberculul faringian, 3= foseta naviculară, 4= sutura petro-bazilară, 5= aripa internă a apofizei pterigoide, 6= linia pterigo-spinoasă, 7= gaura ruptă anterioară, 8= linia inter-pterigoidiană, 9= gaura ovală, 10= mica gaură rotundă, 11= apofiza stiloidă, 12= orificiul carotidian, 13= gaura ruptă posterioară.

Extremitatea inferioară a aponevrozei se subţiază din ce în ce mai mult şi se continuă cu tunica mijlocie, celuloasă, a esofagului.

Prin marginile ei antero-laterale această aponevroză se inseră, mergînd de sus în jos, pe următoarele oase şi cartilaje:

1- pe marginea posterioară a aripei interne a apofizei pte-

rigoide;

2- pe ligamentul pterigo-maxilar, care se întinde de la croşetul apofizei pterigoide, pînă la extremitatea posterioară a marginei alveolare a maxilarului inferior ;

3- pe partea posterioară a liniei milo-hioidiene;

4- pe ligamentul stilo-hioidian;

5- pe coarnele mici şi mari ale osului hioid;

6- pe ligamentul tiro-hioidian lateral;

7- pe marginea posterioară a cartilajului tiroid;

8- pe partea posterioară a cricoidului.

Suprafata exterioară a aponevrozei intra-faringiene vine în raport cu muşchii faringelui, iar suprafaţa interioară este căptuşită de mucoasa faringelui.

Tunica externă sau musculară a faringelui este constituită din 5 perechi de muşchi, dintre care 3 perechi numiţi şi muşchi intrinseci, cu rol de a îngusta faringele, din care cauză se numesc muşchi constrictori, iar celelalte doua perechi sînt muşchi extrinseci, care scurtează faringele prin contracţia lor şi se numesc muşchi ridicatori ai faringelui.

Muşchii constrictori ai faringelui sînt în numar de 3 perechi:

- constrictorii superiori;
- constrictorii mijlocii şi
- constrictorii inferiori .

Ei se acopera unul pe altul, invers ca ţiglele de pe casă (fig.86).

Constrictorul superior are o forma patrulateră şi ocupă 1/3 superioară a faringelui (fig.86).

Prin extremitatea lui antero-externă, el se prinde pe :

- marginea posterioară a aripii interne a apofizei pterigoide ;
- pe ligamentul pterigo-maxilar şi
- pe partea posterioară a liniei milo-hioidiene.

Prin cealaltă extremitate a lui, fibrele musculare se încrucişează pe linia mediană posterioară cu cele a muşchiului opus,

formînd o chingă musculară, care îmbrăţişează în concavitatea ei aponevroza faringiană.

Marginea superioară a muşchiului este oblică de sus în jos şi dinapoi înainte, astfel că ea urcă pînă la baza craniului, numai în partea posterioară, după care se îndepărtează din ce în ce mai mult de aceasta, în spaţiul acesta observîndu-se aponevroza faringelui (fig.86).

Marginea inferioară este acoperită de constrictorul mijlociu al faringelui (fig.86).

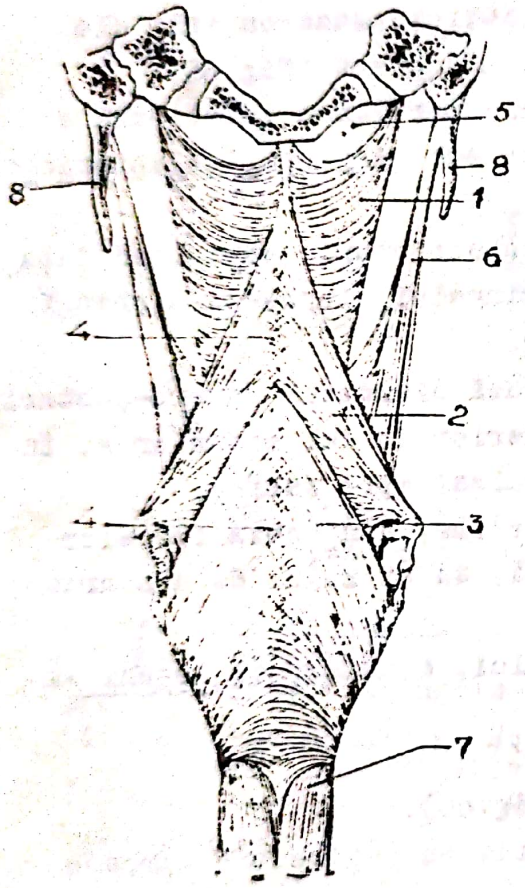

Fig.86

Muşchii faringelui

1= muşchiul constrictor superior
2= muşchiul constrictor mijlociu
3= muşchiul constrictor inferior
4= rafeul median posterior al faringelui
5= aponevroza faringo-bazilară
6= muşchiul stilo-faringian
7= esofagul
8= apofiza stiloidă.

Constrictorul mijlociu are formă triunghiulară (fig.86).

Prin vîrful lui el se prinde pe coarnele mici (fasciculul condro-faringian) şi pe coarnele mari (fasciculul cerato-faringian) a osului hioid.

La nivelul bazei lui, fibrele musculare care-l alcătuiesc

se încrucişează pe linia mediană posterioară cu cele ale muşchiului opus, formînd în felul acesta o altă chingă musculară (fig.86).

Marginea lui superioară acoperă constrictorul superior, iar cea inferioară este acoperită de constrictorul inferior (fig. 86).

Constrictorul inferior are o formă trapezoidală (fig.86).

Prin baza lui mică el se prinde, prin două fascicule, pe cartilajul tiroid şi cricoid.

La nivelul bazei lui mari, care corespunde liniei mediane posterioare, fibrele lui musculare se încrucişeaza cu cele ale muşchiului opus, formînd o altă chingă musculară (fig.86).

Marginea lui superioară acoperă porţiunea inferioară a constrictorului mijlociu, în timp ce pe sub marginea lui inferioară trece nervul recurent.

Cele trei perechi de muşchi constrictori, căptuşind faţa posterioară şi feţele laterale ale faringelui, formează o chingă care priveşte cu concavitatea anterior.

Cînd ei se contractă micşorează diametrul antero-posterior al faringelui, apropiind peretele posterior de cel anterior şi în felul acesta bolul alimentar este propulsat spre esofag.

Constrictorul mijlociu şi inferior, din cauza fibrelor lor musculare, care au o direcţie oblică, au şi rolul de a scurta faringele.

Muşchii ridicători ai faringelui, consideraţi muşchi extrinseci sînt:

- muşchii faringo-stafilini şi
- muşchii stilo-faringieni (fig.86).

Ei sînt muşchi lungi şi subţiri, cu o direcţie aproape verticală, din care cauză, atunci cînd se contractă şi se scurtează, ridică extremitatea inferioară a faringelui.

Suprafaţa interioară a faringelui este căptuşită cu o mucoasă numită mucoasa faringelui.

Ea este formată dintr-un epiteliu şi un chorion. Epiteliul este de tip cilindric ciliat, în vecinătatea choanelor nazale şi a orificiului superior al laringelui şi de tip pavimentos stratificat în rest.

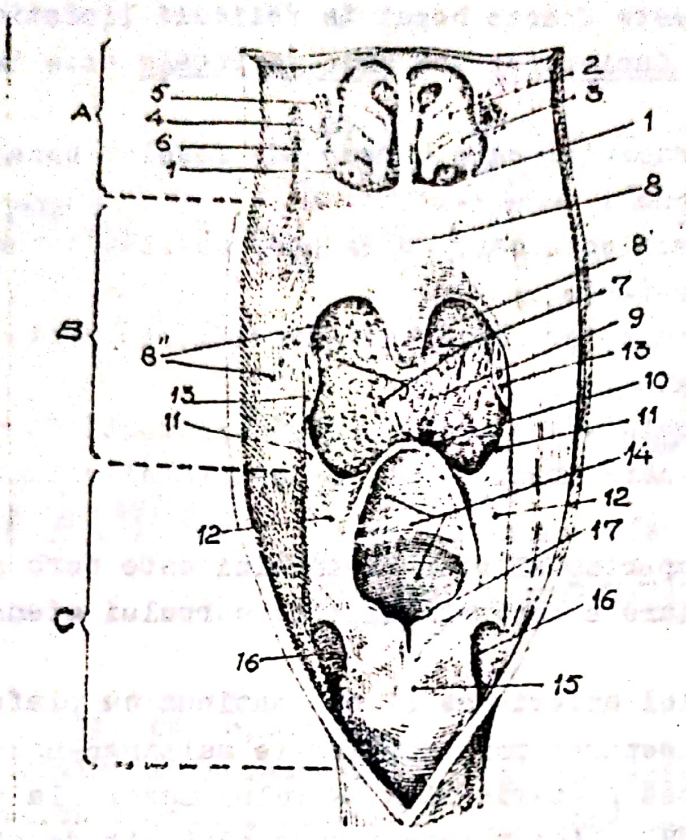

Fig. 87. Faringele - secţiunea peretelui posterior pentru a vedea endo-faringele

A= rino-faringele
B= oro-faringele
C= laringo-faringele

A/ 1= coanele nazale, 2= cornetul mijlociu, 3= cornetul inferior, 4= orificiul trompei lui Eustache, 5= amigdala tubară a lui Gerlach, 6= foseta lui Rosenmüller.

B/ 7= istmul gîtlejului, 8= vălul palatin cu 8'= lueta, 8"=pilierii anteriori şi posteriori, 9= porţiunea faringiană a limbii cu amigdala linguală, 10= epiglota, 11= repliul gloso-epiglotic lateral, 12= repliul faringo-epiglotic, 13= amigdala palatină,

C/ 14= orificiul superior al laringelui, 15= faţa posterioară a laringelui, 16= şanţul faringo-laringian (piriform),17= ligamentul ariteno-epiglotic.

(57) Chorionul este foarte bogat în foliculi limfatici.

Interiorul faringelui sau endo-faringele este împărţit în 3 etaje :

- un etaj superior, care corespunde foselor nazale, numit rino-faringe sau cavum ;
- un etaj mijlociu, care corespunde cavităţii bucale, numit oro-faringe sau buco-faringe;
- un etaj inferior, care corespunde laringelui, numit laringo-faringe (fig.84,87).

Rino-faringele are o formă cubică, prezentîndu-ne 6 pereţi şi se întinde de la baza craniului pînă la nivelul vălului palatin (fig.84,87).

Peretele superior al rino-faringelui este curb şi corespunde apofizei bazilare a occipitalului şi corpului sfenoidului (fig.84,88,9o).

In partea lui anterioară el se continua cu plafonul foselor nazale, de care este separat prin repliurile salpingo-nazale, care se întind de la partea posterioară a septului nazal la orificiul trompelor lui EUSTACHE. Acest perete este căptuşit de către mucoasă, care acerá puternic la os.

La nivelul acestui perete, în grosimea mucoasei, se găsesc:

- amigdala faringiană;
- bursa faringiana şi
- hipofiza faringiană (fig.84,88).

Amigdala faringiană ocupă regiunea mediană a bolţii faringiene, riind situată între cele două orificii tubare, înapoia choanelor nazale şi înaintea unei linii transversale dusă prin tuberculul faringian.

Ea se prezintă sub forma unui relief neregulat, dreptunghiular, cu o lungime de 25 mm şi o lăţime de 2o mm.

Pe linia ei mediană se vede un şanţ antero-posterior, care este mai profund spre partea lui posterioară, unde se termină într-o mică depresiune care poartă numele de bursa faringiană.

Aceasta se găseşte la mijlocul distanţei dintre arcul anterior al atlasului şi choanele nazale.

De fiecare parte a acestui şanţ median se găsesc un număr

Fig.88

Peretele lateral al rino-faringelui

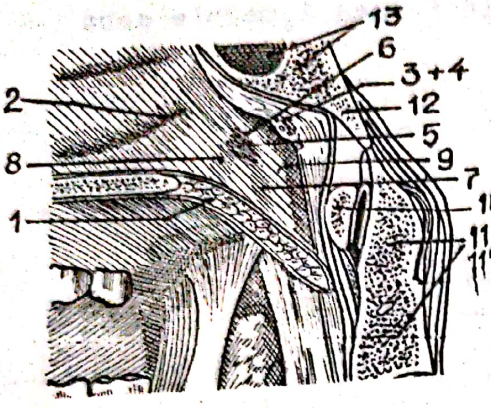

1= vălul palatin,
2= extremitatea posterioară a cornetului inferior
3= plafonul faringelui cu
4= amigdala faringiană
5= orificiul faringian al trompei
6= bureletul trompei
7= repliul salpingo-faringian
8= repliul salpingo-palatin
9= foseta lui ROSENMÜLLER
10=arcul anterior al atlasului
11=axisul cu
11'apofiza odontoidă
12=apofiza bazilară a occipitalului
13=corpul sfenoidului cu sinusul sfenoidal.

variabil de pliuri curbe,radiare.

Amigdala faringiană apare încă din perioada fetală şi apoi se dezvoltă treptat, pentru ca să atingă maximum de mărime la vîrsta de 12-14 ani, după care regresează.

Structura ei este identică cu cea a amigdalei palatine, adică este alcătuită dintr-o pătură proprie formată din foliculi închişi şi dintr-un epiteliu cilindric ciliat.

Hipofiza faringiană este un mic corp epitelial, care se dezvoltă în grosimea mucoasei faringiene, imediat îndătătul ciocului vomerului.

Peretele anterior este constituit din choanele nazale (fig.87).

Pereţii laterali prezintă,în partea lor anterioară,orificiul faringian al trompei lui EUSTACHE , iar posterior foseta lui ROSENMULLER (fig.84,87,88,90).

Orificiul tubar este triunghiular, orientat cu vîrful în sus şi cu baza în jos.

El este delimitat anterior de un repliu de mucoasă numit repliu salpingo-palatin, iar posterior de un repliu de mucoasă numit salpingo-faringian.

Acest orificiu se găseşte situat la 1 cm deasupra vălului

palatin şi la 1 cm înapoia cornetului inferior.

La nivelul acestor orificii tubare se găsesc amigdalele tubare ale lui GERLACH, care împreună cu amigdala faringiană, cu amigdalele palatine şi cu amigdala lingual formează,marele cerc limfatic a lui WALDEYER (fig.89).

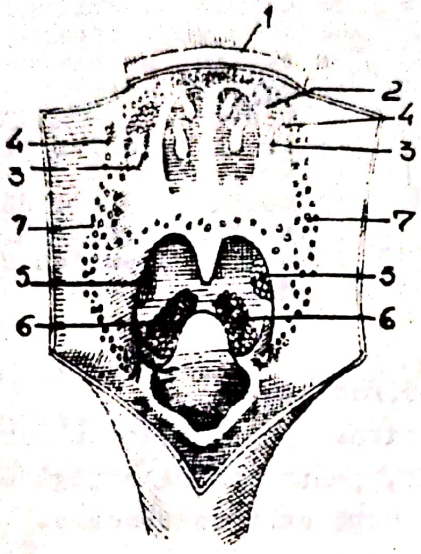

Fig.89. Marele cerc limfatic al lui WALDEYER
1= amigdala faringiană, 2= amigdala tubară
3= orificiul tubar, 4= foseta lui ROSENMULLER
5= amigdala palatină, 6= amigdala lingual,
7= foliculi limfatici care formează un relef între diversele amigdale.

Înapoia orificiului tubar se găseşte cîte o depresiune numită foseta lui ROSENMÜLLER (fig.84,87,88,90).

Ea este vestigiul celei de a doua fante branhiale.

Cînd este foarte dezvoltată poartă numele de diverticulul lui PERTYCK.

Fundul ei este ocupat de ţesut limfoid şi corespunde pachetului vasculo-nervos al gîtului.

Peretele_posterior_ se continuă în pantă dulce cu peretele superior. Acest perete corespunde atlasului şi axisului (fig.84).

Peretele_inferior , în timpul deglutiţiei este format de vălul palatin, care devine orizontal, iar în rest el lipseşte, la acest nivel rino-faringele comunicînd cu oro-faringele (fig.84,88).

Fig.90

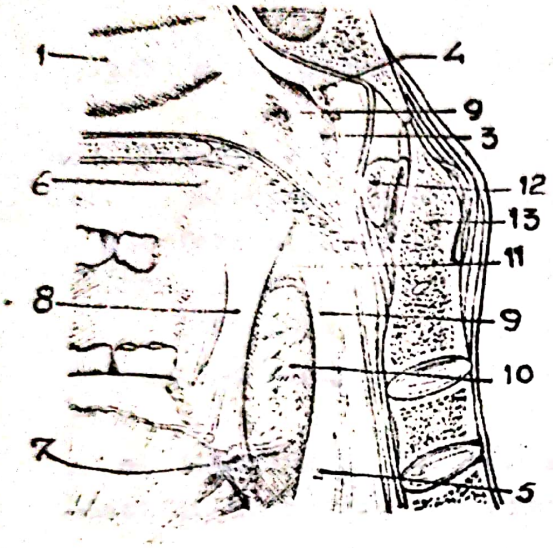

Secţiune medio-sagitală prin rino-faringe şi oro-faringe.

1= rino-faringele
2= orificiul trompei lui EUSTACHE
3= foseta lui ROSENMULLER
4= amigdala faringiană
5= oro-faringele
6= vălul palatin
7= baza limbii
8= pilierul anterior
9= pilierul posterior
10=amigdala palatină
11=foseta supra-amigdaliană
12=arcul anterior al atlasului
13=axisul

Oro-faringele corespunde cavităţii bucale, întinzîndu-se de la nivelul vălului palatin pînă la un plan fictiv dus prin osul hioid.

Are o formă cubică cu 6 pereţi (fig.84, 87).

Peretele_posterior_ corespunde axisului şi corpului celei de a 3-a vertebre cervicale (fig.84, 9o).

Mucoasa care căptuşeşte acest perete este neregulată, din cauza numeroşilor foliculi limfatici şi a glandelor submucoase abundente, care dau un aspect mamelonat.

Pe pereţii laterali ai oro-faringelui găsim, în părţile anterioare, lojele amigdaliene cu amigdalele palatine (fig.84,87, 9o) şi cîte un şanţ larg, care conduce alimentele din cavitatea bucală spre partea inferioară a faringelui numite rigole alimentare.

Aceste rigole alimentare sînt delimitate :

- înăuntru de baza limbii şi mai jos de marginea externă a epiglotei;

- în afară de pilierul anterior, faţa internă a amigdalei

palatine, pilierul posterior şi peretele lateral al faringelui.

Peretele anterior al oro-faringelui corespunde istmului gîtlejului, delimitat:

- în sus de luetă;
- în jos de baza limbii
- lateral de pilierii anteriori ai vălului palatin (fig. 84, 87, 9e).

Pereţii superior şi inferior lipsesc, pe la nivelul lor oro-faringele continuîndu-se cu celelalte etaje ale endo-faringelui

Laringo-faringele se întinde de la planul orizontal dus prin osul hioid, pînă la marginea inferioară a cricoidului, unde se găseşte extremitatea superioară a esofagului (fig.84,87).

El are formă de pîlnie cu extremitatea îngustă în jos, unde formează strînsoarea cricoidiană.

Peretele anterior al laringo-faringelui este format de orificiul superior al laringelui şi de peretele posterior al acestuia.(fig.84,87).

Pe linia mediană a acestui perete găsim: superior rimula iar dedesubt un relief vertical determinat de placa cricoidului, de aritenoide şi de muşchii crico-aritenoidieni posteriori şi ari-aritenoidieni.

De o parte şi de alta a acestui relief se găsesc cele două şanţuri laringo-faringiene sau sinusuri piriforme (fig.87), prin care se scurg alimentele lichide şi semi-lichide.

Aceste sinusuri piriforme, care se întind şi pe pereţii laterali ai laringo-faringelui sînt întrerupte de către un pliu de mucoasă oblic, determinat de către nervul laringeu superior.

Peretele posterior al laringo-faringelui corespunde corpilor celei de a 4-a, a 5-a şi a 6-a vertebră cervicală, pe care se găsesc muşchii prevertebrali (fig.84).

Extremitatea inferioară a faringelui corespunde marginii inferioare a cricoidului şi se găseşte cam la 15 cm de arcadele dentare.

Limita dintre faringe şi esofag este dată de un repliu circular de mucoasă, pe care KILIAN l-a numit gura esofagului.

Suprafaţa exterioară a faringelui sau exo-faringele pre-

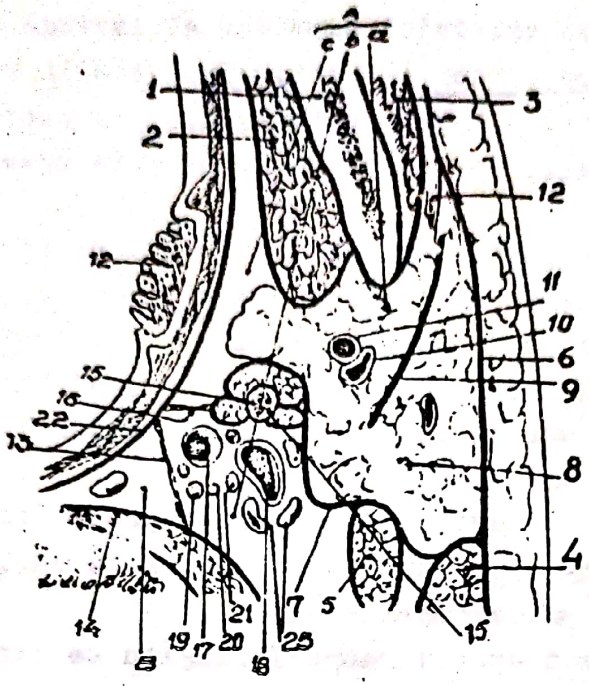

Fig.91. Spaţiul maxilo-vertebro-faringian

A= spaţiul latero-faringian cu a= loja glandulară b= spaţiul retro-stilian, c= spaţiul pre-stilian.

B= spaţiul retro-faringian

1= ramura ridicătoare a mandibulei, 2= muşchiul pterigoidian intern, 3= muşchiul maseter, 4= muşchiul sterno-cleido-mastoidian, 5= burta posterioară a digastricului, 6= aponevroza parotidiană superficială 7= aponevroza parotidiană profundă, 8= glanda parotidă, 9= nervul facial, 1o= vena jugulară externă, 11= artera carotidă externă, 12= faringele cu amigdala palatină, 13= septul sagital, 14= aponevroza pre-vertebrală, 15= apofiza stiloidă cu buchetul stilian, 16= aripioara faringiană, 17= artera carotidă internă, 18= vena jugulară internă, 19= ganglionul simpatic cervical superior, 2o=nervul vag, 21=nervul spinal, 22=nervul hipoglos, 23=ganglioni limfatici, 24=nervul gloso-faringian.

intă o pătură celuloasă ca o adventice, care îl separă de organele ecine. Această pătură celuloasă peri-faringiană se găseşte numai a nivelul peretelui posterior şi pereţilor laterali ai exo-faringeui, deoarece peretele lui anterior se confundă cu choanele nazale,

istmul gîtlejului şi orificiul superior al laringelui.

Peretele posterior al faringelui vine în raport cu faţa anterioară a primelor 6 vertebre cervicale, pe care se găsesc muşchii prevertebrali, căptuşiţi de aponevroza prevertebrală (fig.84, 91).

Intre faţa posterioară a faringelui şi aponevroza prevertebrală există un spaţiu numit retro-faringian (fig.91), în care se găseşte o pătură de ţesut conjunctiv lax, care ajută la mobilizarea faringelui şi 2 ganglioni limfatici retro-faringieni, situaţi în porţiunea superioară a spaţiului, la care vin limfaticele superioare ale faringelui.

In părţile laterale, acest spaţiu este închis de două septuri sagitale (fig.91), care se întind de la marginile faringelui pînă la aponevroza prevertebrală.

In jos acest spaţiu retro-faringian se continuă cu spaţiul retro-esofagian.

Pereţii laterali ai faringelui sînt împărţiţi de către un plan orizontal dus prin marginea inferioară a mandibulei în două porţiuni:

- una cefalică, situată deasupra acestui plan şi
- alta cervicală, situată dedesubtul acestui plan.

Pereţii laterali ai faringelui, în porţiunea cefalică, vin în raport cu spaţiul maxilo-vertebro-faringian, căruia îi formează peretele lui intern (fig.91).

Acest spaţiu, cu o formă prismatic triunghiulară, prezintă 3 pereţi:

- unul intern, format de pereţii laterali ai faringelui;
- unul extern, format de ramura montantă a mandibulei, dublată de muşchiul pterigoidian intern şi
- un perete posterior, format de apofiza mastoidă, burta posterioară a digastricului şi coloana vertebrală (fig.91).

Acest spaţiu maxilo-vertebro-faringian este împărţit în două etaje:

-un etaj glandular, ocupat de glanda tiroidă

-un etaj subglandular, care la rîndul lui este împărţit de către aripioara faringelui sau aponevroza stilo-faringiană în

două loje :

- loja pre-stiliană şi
- loja retro-stiliană (fig.91).

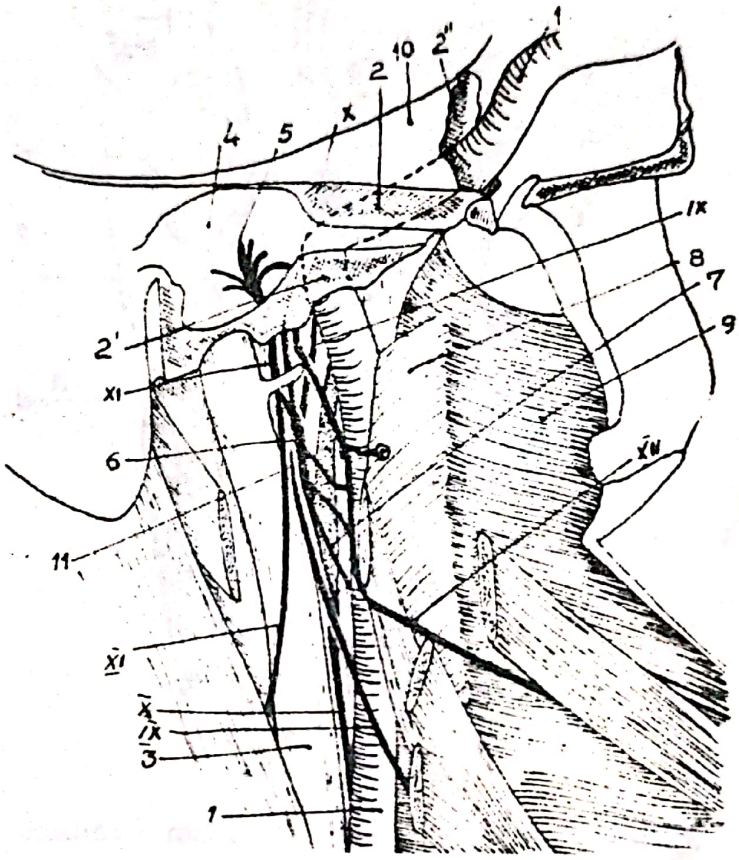

Fig.92. Spaţiul retro-stilian (vedere anterioară)
1= artera carotidă internă, 2= canalul carotidian cu 2'= orificiul inferior şi 2''=orificiul superior, 3= vena jugulară internă, 4= casa timpanului, 5= nervul lui Jacobson, 6=ganglionul plexiform, 7= nervul laringeu superior, 8= aripioara laterală a faringelui, 9= faringele, 10= stînca temporalului, 11=ganglionul simpatic cervical superior.

In loja pre-stiliană se găseşte prelungirea internă a glandei parotide şi apoi această lojă se continuă cu fosa zigomatică (fig.91).

In loja retro-stiliană se găsesc : artera carotidă internă,

vena jugulară internă şi nervii : gloso-faringian, pneumogastric, spinal, hipoglos şi lanţul simpatic cervical (fig.91, 92, 93).

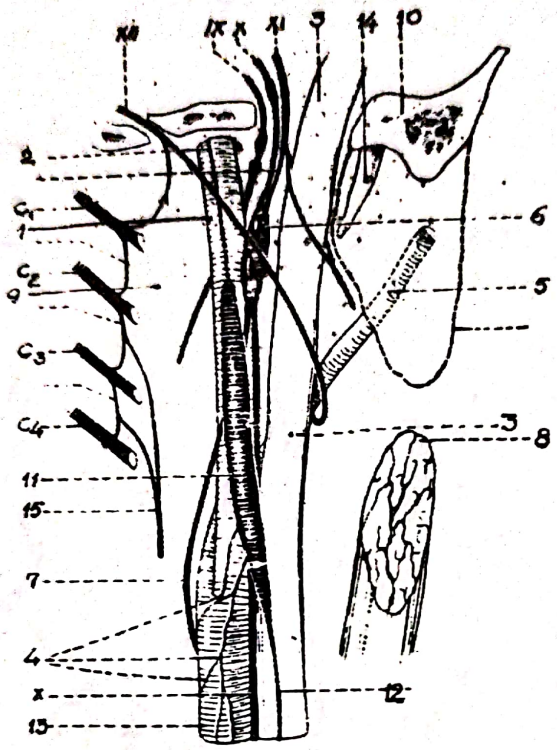

Fig.93. Spaţiul retro-stilian (vedere posterioară)
1= artera carotidă internă. 2= nervul carotidian, 3= vena jugulară internă, 4=plexul simpatic pericarotidian, 5= artera carotidă externă, 6= ganglionul plexiform, 7= nervul laringeu superior, 8= muşchiul sterno-cleido-mastoidian (secţionat), 9= faringele, 10= stînca temporalului, 11= ganglionul simpatic cervical superior, 12= lanţul simpatic cervical, 13= artera carotidă comună, 14= apofiza stiloidă, 15= ramul descendent din plexul cervical profund pentru ansa hipoglosului.

Porţiunea cervicală a pereţilor laterali ai faringelui este împărţită de un alt plan orizontal dus prin marginea superioară a cartilajului tiroid în două segmente (fig.94):

- un segment inferior, situat dedesubtul acestui plan dus

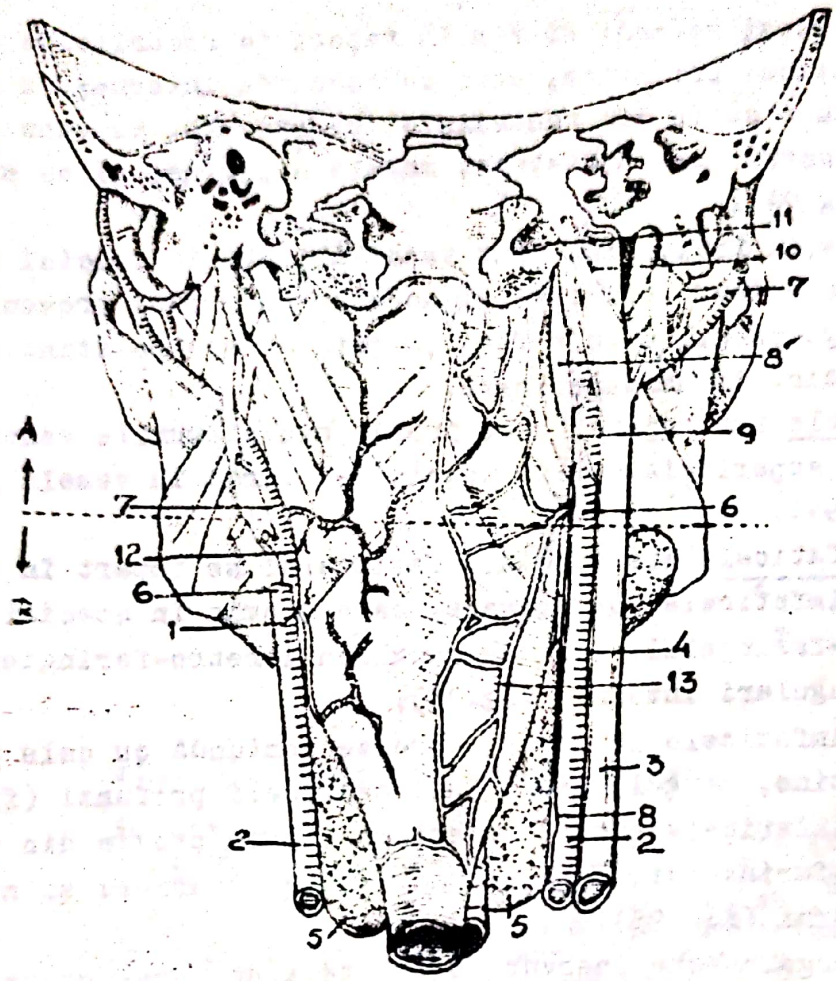

Fig.94. Faringele văzut prin faţa sa posterioară

A= spaţiul latero-faringian cervical, porţiunea superioară
B= spaţiul latero-faringian cervical, porţiunea inferioară

1= cartilajul tiroid, 2= artera carotidă primitivă, 3= vena jugulară internă, 4= nervul vag, 5= lobul tiroidian, 6= artera carotidă internă, 7= artera carotidă externă, 8= lanţul simpatic cervical cu 8'=ganglioni cervical superior, 9= nervul gloso-faringian, 10= nervul spinal, 11= nervul hipoglos, 12= artera faringiană inferioară, 13= plexul venos faringian superficial.

unde pereţii laterali ai faringelui vin în raport cu pachetul vasculo-nervos al gîtului şi cu lobii tiroidieni;

- un segment superior, situat deasupra acestui plan (fig. 94).

In acest segment ei vin în raport cu ramurile de bifurcaţie ale carotidei primitive, ceci cu carotida interna, cu carotida externă şi cu o serie din ramurile ei colaterale, cu vena jugulară internă, cu nervul pneumogastric, marele hipoglos, şi cu simpaticul cervical (fig.94).

Pereţii faringelui sînt vascularizaţi în special de artera faringiană inferioară (fig.94) şi accesor de ramuri provenite din artera pterigo-palatină, din facială prin artera palatină inferioară şi din tiroidiana superioară.

Venele faringiene, care provin din plexurile venoase profunde şi superficiale ale faringelui, se varsă în venele jugulare interne (fig.94).

Limfaticele eferente ale faringelui se împart în 3 grupe:

- limfaticele posterioare, care provin în special de la nivelul rino-faringelui; merg la ganglionii retro-faringieni şi la ganglionii jugulari interni (fig.95);

- limfaticele laterale, care se confundă cu cele ale amigdalelor palatine, merg la ganglionii cervicali profunzi (fig.95);

- limfaticele antero-inferioare, care provin din porţiunea inferioară a faringelui, merg la ganglionii superiori şi mijlocii jugulari interni (fig.95).

Faringele este inervat de filetele nervoase provenite din plexul faringian, la formarea căruia iau parte nervii : gloso-faringian, pneumogastric şi simpaticul cervical (fig.94).

Sensibilitatea faringelui aparţine în principal pneumogastrăcului şi accesor gloso-faringianului.

Fenomenele vasculare şi secretorii sînt sub dependenţa ganglionului simpatic cervical superior.

Muşchii faringelui sînt inervaţi în parte de gloso-faringian (faringo-stafilinul, stilo-faringianul şi partea anterioară a constrictorului superior), în parte de pneumo-spinal, care inervează ceilalţi muşchi constrictori.

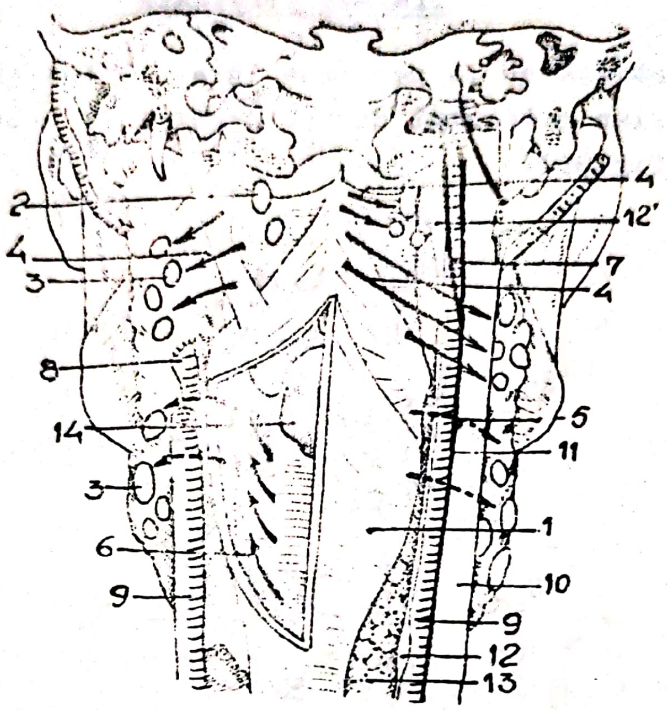

Fig. 95. Limfaticele faringelui

1= faringele (vedere posterioară), 2= ganglionii retro-faringieni, 3= ganglionii jugulari, 4= limfaticele posterioare, 5= limfaticele laterale, 6= limfaticele antero-inferioare, 7= artera carotidă internă, 8= artera carotidă externă, 9= artera carotidă primitivă, 10= vena jugulară internă, 11= nervul vag, 12= simpaticul cervical cu 12'=ganglionul simpatic cervcal superior, 13= glanda tiroidă 14= laringele.

Scanned with OKEN Scanner

(44)

Traheea cervicală

Se întinde de la marginea inferioară a cricoidului până în dreptul unui plan orizontal dus prin marginea superioară a manubriului sternal (fig.96).

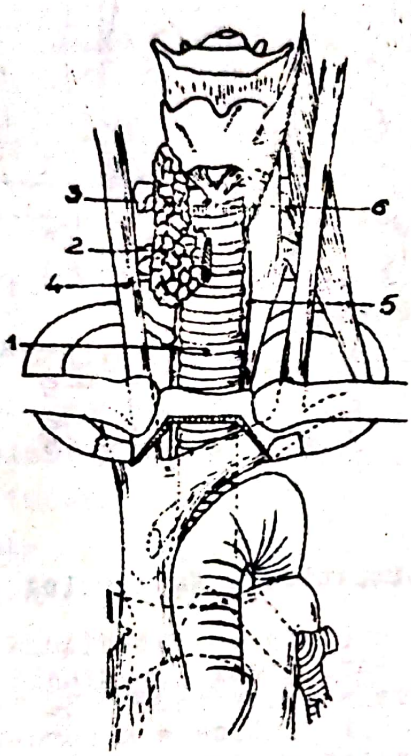

Fig.96. Traheea (vedere de ansamblu)

1- traheea cervicală
2- corpul tiroid
3- cartilajul cricoid
4- vena jugulară internă
5- esofagul
6- membrana crico-traheală

Are o direcţie oblică de sus în jos şi dinainte înapoi, astfel încît pe măsură ce coboară se depărtează de piele. Datorită acestui fapt în partea superioară, distanţa de la trahee la piele este de circa 18 mm, iar la nivelul furculiţei sternale este de 40-45 mm (fig.97).

Lungimea traheei cervicale este în medie 6 cm.

Raporturi: Anterior vine în raport cu istmul tiroidian, care corespunde primelor 2 sau 3 inele traheale, mai jos, cu venele

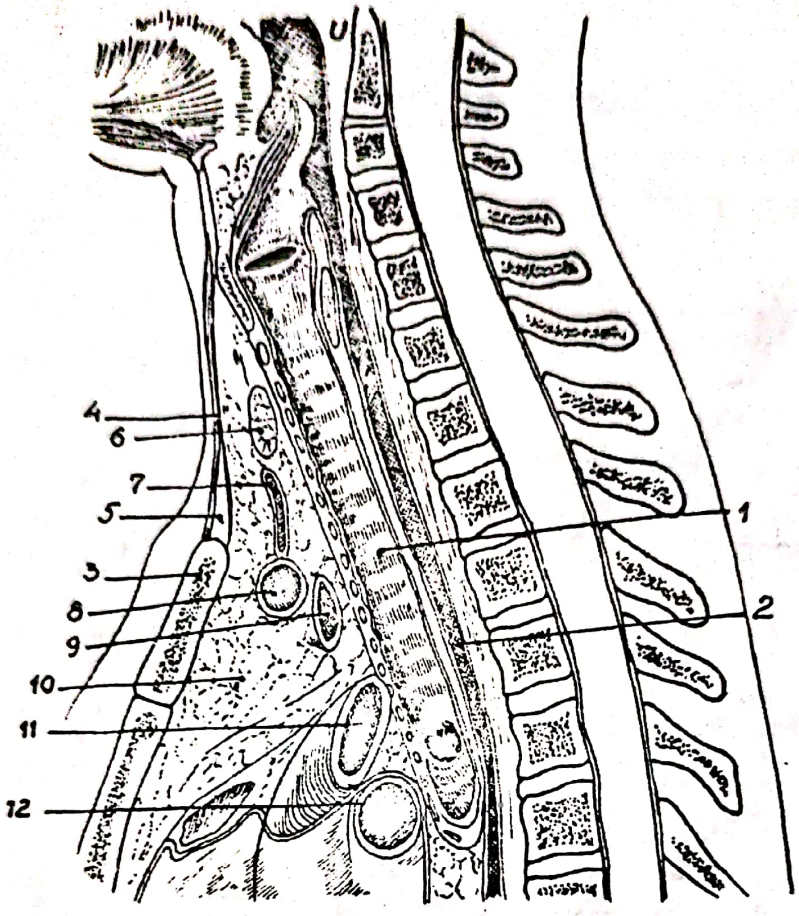

Fig.97. Traheea - secţiune sagitală -

1- traheea
2- esofagul
3- sternul
4- aponevroza cervicală superf.
5- spaţiul suprasternal al aponevrozei cervicale superf.
6- istmul glandei tiroide
7- venele tiroidiene inferioare
8- trunchiul venos brahiocefalic stg.
9- trunchiul arterial brahiocefalic
10-resturi ale timusului
11-artera aortă
12-artera pulmonară

tiroidiene inferioare, anastomozate între ele şi cu artera tiroidiană a lui Neubauer, (fig.98), cînd aceasta există. Anterior faţă de aceste elemente viscerale şi vasculare, traheea are raporturi cu muşchii sterno-tiroidieni şi sterno-hioidieni încercuiţi de aponevroza cervicală mijlocie, iar pe linia mediană cu linia albă subhioidiană. Peste aceste straturi musculo-aponevrotice se găseşte aponevroza cervicală superficială, ţesutul celular subcutanat şi pielea (fig.98,99).

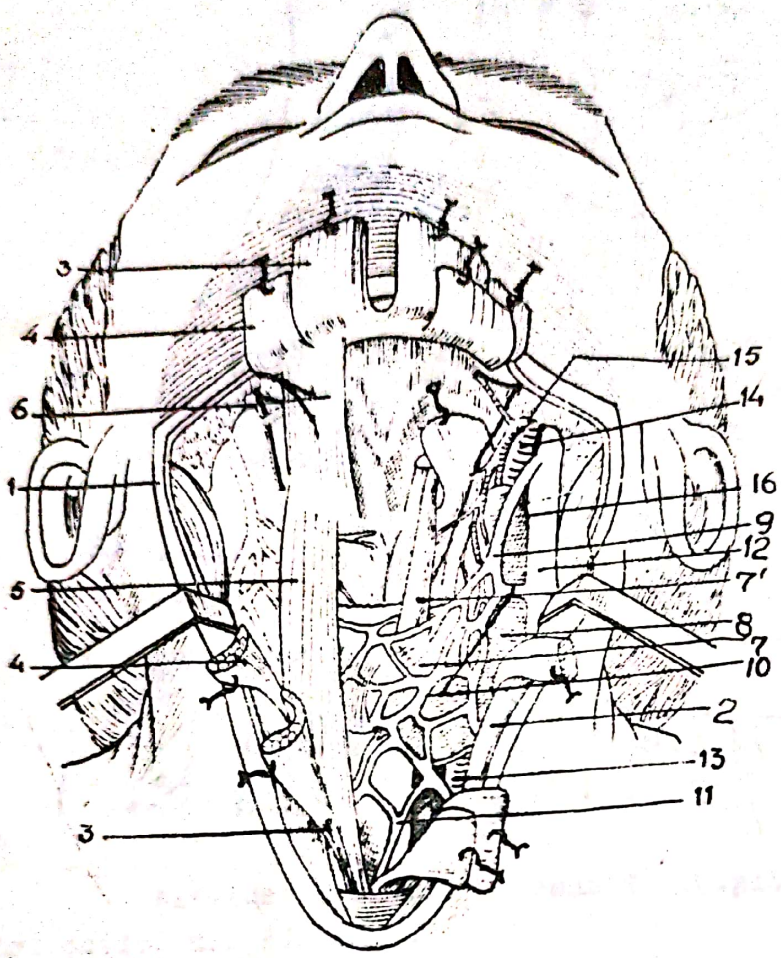

Fig.98. Regiunea subhioidianã plan subaponevrotic

1- pielea şi ţesutul celular subcutanat
2- M.sterno-cleido-mastoidian
3- M.sterno-cleido-hioidian
4- M.omo-hioidian
5- M.sterno-tiroidian
6- M.tiro-hioidian
7- istmul tiroidian cu
7' piramida lui Lalouette
8- lobul tiroidian
9- venele tiroidiene superioare
10- venele tiroidiene mijlocii
11- venele tiroidiene inferioare
12- vena jugularã internã
13- artera carotida primitivã
14- artera carotidã externã
15- artera tiroidianã superioarã
16- ramura descendentã a hipoglosului

Posterior vine în raport pe toatã întinderea cu esofagul cervical, care o depăşeşte puţin spre stînga şi de care este unitã printr-un ţesut celular lax cu fibre musculare şi elastice. (fig.98,99).

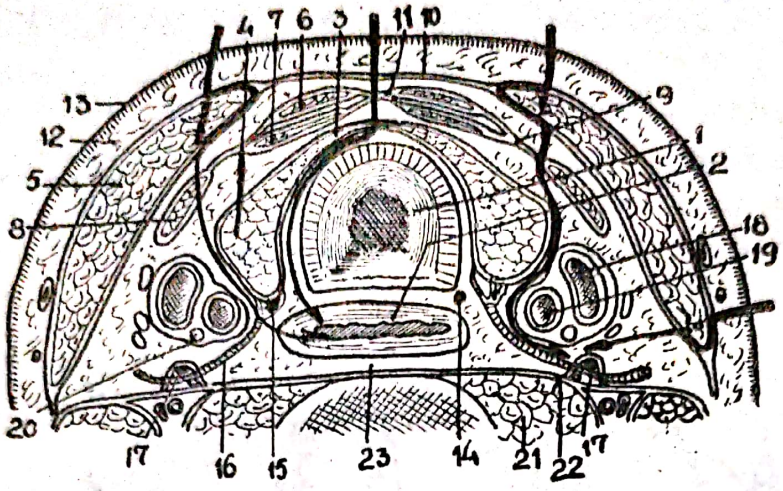

Fig.99. Secţiune transversală prin gît la nivelul vertebrei C_7 pentru a pune în evidenţă raporturile traheii şi esofagului cervical

1- traheea
2- esofagul
3- istmul tiroidian
4- lobul tiroidian
5- M.sterno-cleido-mastoidian
6- M.sterno-cleido-hioidian
7- M.sterno-tiroidian
8- M.omo-hioidian
9- aponevroza cervicală mijl.
10-aponevroza cervicală superf.
11-linia albă subhioidiană
12-ţesutul celular subcutanat
13- pielea
14- nervul recurent drept
15- nervul recurent stîng
16- artera tiroidiană inferioară
17- lanţul simpatic cervical
18- vena jugulară internă
19- artera carotidă primitivă
20- nervul vag
21- muşchii prevertebrali
22- aponevroza prevertebrală
23- spaţiul retroesofagian

Lateral, în partea superioară vine în raport cu lobii tiroidieni (fig 100) iar mai jos, cu pachetul vasculo-nervos al gîtului (fig.99,1oo). De asemenea, lateral, traheea cervicală are raporturi şi cu nervii recurenţi : cel drept fiind situat spre faţa posterioară a traheii, iar cel stîng, în unghiul pe care îl formează traheea cu esofagul (fig.99,1oo).

Esofagul cervical

Ocupă planul cel mai profund al regiunii subhioidiene, fiind situat îndărătul traheii şi înaintea regiunii prevertebrale.

(fig.97,99, 100, 101).

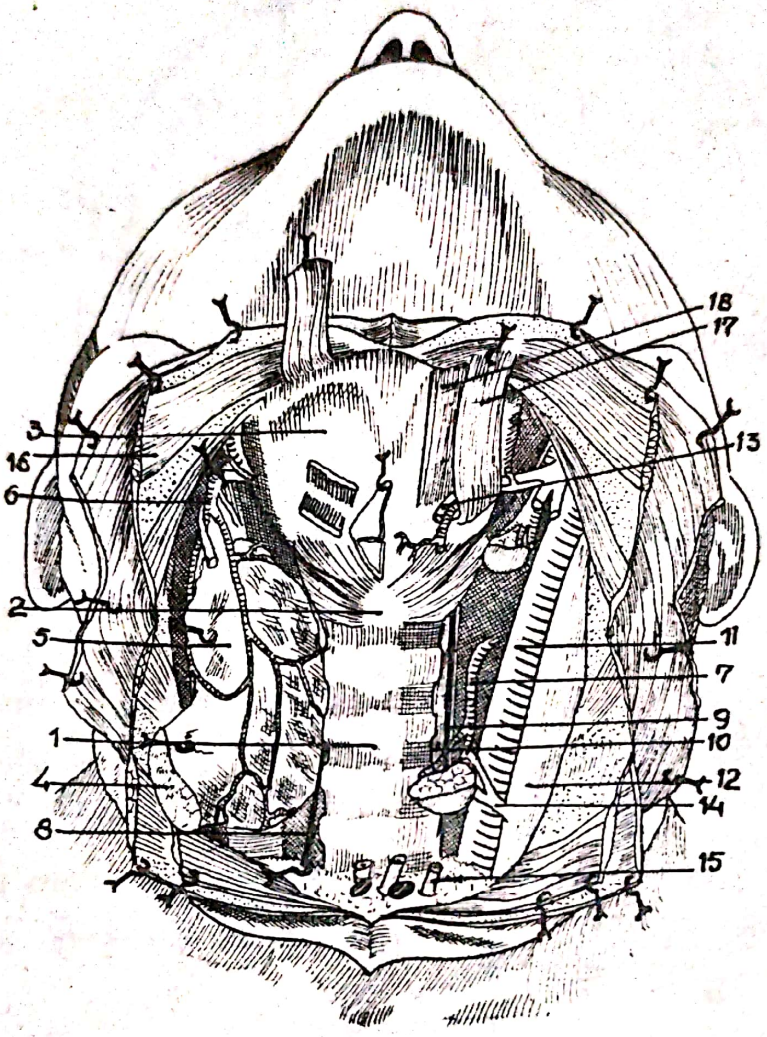

Fig.100. Traheea cervicală

1- traheea cervicală
2- cartilajul cricoid
3- cartilajul tiroid
4- istmul tiroidian secţionat
5- lobul tiroidian
6- artera tiroidiană superioară
7- artera tiroidiană inf.
8- nervul recurent drept
9- nervul recurent stg.
10- esofagul
11- artera carotidă primitivă
12- vena jugulară internă
13- venele tiroidiene superioare
14- venele tiroidiene mijlocii
15- venele tiroidiene inferioare
16- M.sterno-cleido-hioidian
17- M.sterno-tiroidian
18- M.tiro-hioidian

Limita superioară se găseşte sub glanda salivară, ea cîntărind la
Limita inferioară este acoperită într-o lojă osteo-fibroasă
cală. Esofagul cervical are o lungime egală cu a ramurii montante a mandi-
Raporturi : Anterior vine în stiloide şi a muşchilor care
depăşeşte puţin spre partea stîngă (fo)tul conductului auditiv extern.
legată printr-un ţesut conjunctiv la(ă triunghiulară cu 3 pereţi:
ţini şi 2 extremităţi sau baze:

e format de aponevroza cervi-
la teaca muşchiului sterno-
maseterină (fig.102).

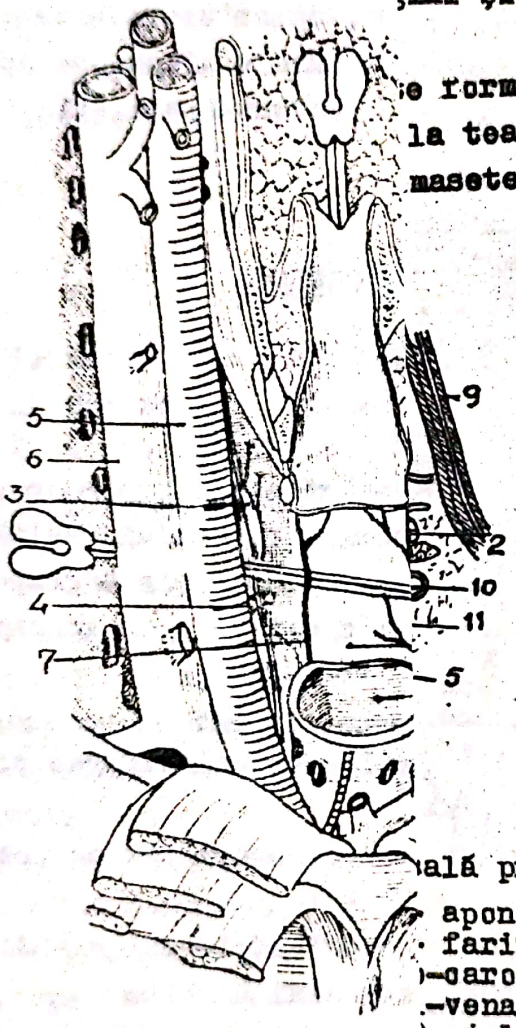

ală prin loja parotidiană
aponevroza parotidiană prof.
faringele
-carotida internă
-vena jugulară internă
-pielea
-ţesutul celular subcutanat

Fig.101. Regiunea subhioi(

1- esofagul
2- traheea
3- lanţul simpatic cervical
4- artera tiroidiană inf.
5- artera carotidă primitivă
6- ve
7- ne
8- ne at de prelungirea parotidiană
9- lo , care se desprinde de la margi-
dianului şi îndreptîndu-se

Lateral se găsesc lanţurile s
tiroidiene inferioare şi mai lateral, p

Limita superioară se găseşte în dreptul cartilajului cricoid. Limita inferioară este aceeaşi ca şi pentru traheea cervicală. Esofagul cervical are o lungime în medie de 5 cm.

Raporturi : Anterior vine în raport cu traheea, care o depăşeşte puţin spre partea stîngă (fig.99,101) şi de care este legată printr-un ţesut conjunctiv lax, cu fibre musculare şi elastice.

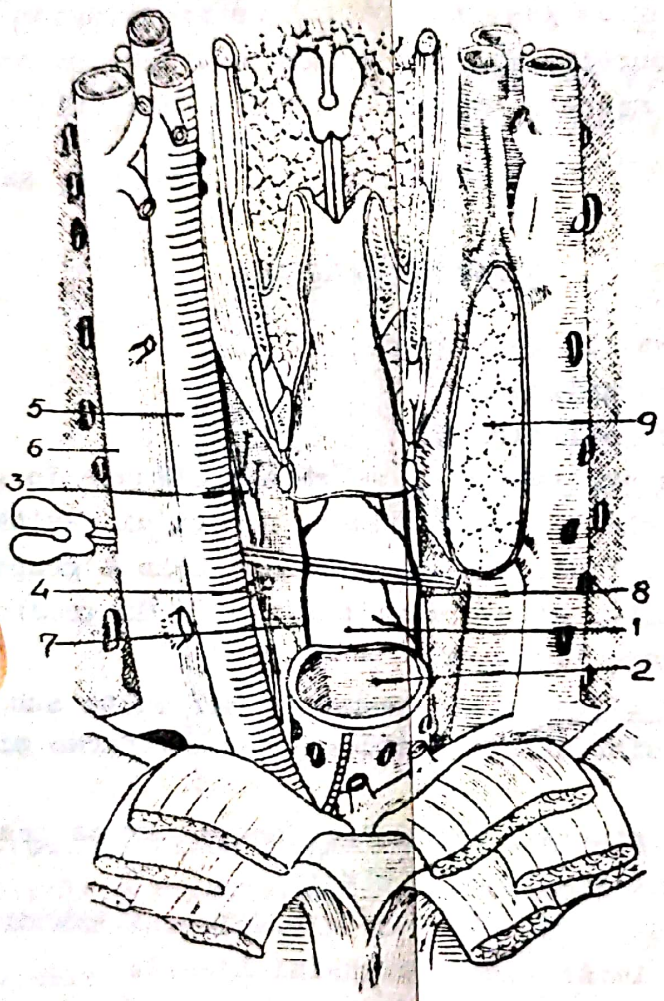

Fig.101. Regiunea subhioidiană, planul esofagian

1- esofagul
2- traheea
3- lanţul simpatic cervical
4- artera tiroidiană inf.
5- artera carotidă primitivă
6- vena jugulară internă
7- nervul recurent drept
8- nervul recurent stîng
9- lobul tiroidian

Lateral se găsesc lanţurile simpatice cervicale, arterele tiroidiene inferioare şi mai lateral, pachetul vasculo-nervos al gî-

tului (fig.99, lol). In cazul în care lobii tiroidieni sînt hipertrofiaţi pot veni în raport şi cu feţele laterale ale esofagului (fig.99,lol).

Importante sînt şi raporturile cu nervii recurenţi: recurentul drept se găseşte pe faţa laterală a esofagului, iar recurentul stîng pe faţa sa anterioară, în unghiul diedru pe care îl formează această faţă cu traheea (fig.99,lol).

Posterior se găseşte spaţiul retroesofagian, în care se găseşte ţesut conjunctiv lax, care separă esofagul de aponevroza prevertebrală, care acoperă muşchii prevertebrali (fig.99).

GLANDELE SALIVARE

Se împart în două grupe :

1. Glande salivare mici
2. Glande salivare mari

1. Glandele salivare mici se găsesc situate în grosimea mucoasei cavităţii bucale şi poartă numele peretelui cavităţii bucale în grosimea căruia sînt situate. Ele se împart în 4 grupe : glande palatine, glande labiale, glande jugale (situate în grosimea mucoasei obrajilor) şi glande linguale.

Glandele linguale se împart în mai multe subgrupe :

- unele sînt anexate papilelor caliciforme şi celor foliate ; altele,
- numite glandele lui Weber, ocupă partea posterioară a marginilor laterale ale limbii, altele,
- cunoscute sub numele de glandele lui Blandin sau Nühn se găsesc pe faţa inferioară a vîrfului limbii.

Se numesc glande molare, acele glande salivare mici, care se găsesc în vecinătatea orificiului de vărsare a canalului lui Stenon.

2. Glandele salivare mari sînt în număr de 3 perechi şi se găsesc dispuse în formă de potcoavă de-a lungul marginii inferioare a mandibulei. Ele se numesc glandele parotide, glandele submaxilare, şi glandele sublinguale.

Glanda parotidă

Este cea mai voluminoasă glandă salivară, ea cîntărind la omul adult şi normal 25 g. Este aşezată într-o lojă osteo-fibroasă numită lojă parotidiană, situată înapoia ramurii montante a mandibulei, înaintea apofizei mastoide şi stiloide şi a muşchilor care se prind pe aceste apofize şi dedesubtul conductului auditiv extern. Loja parotidiană are o formă de prismă triunghiulară cu 3 pereţi: extern, anterior şi posterior; 3 margini şi 2 extremităţi sau baze: una superioară şi una inferioară.

Peretele extern al lojei este format de aponevroza cervicală superficială care se întinde de la teaca muşchiului sterno-cleido-mastoidian pînă la aponevroza maseterină (fig.102).

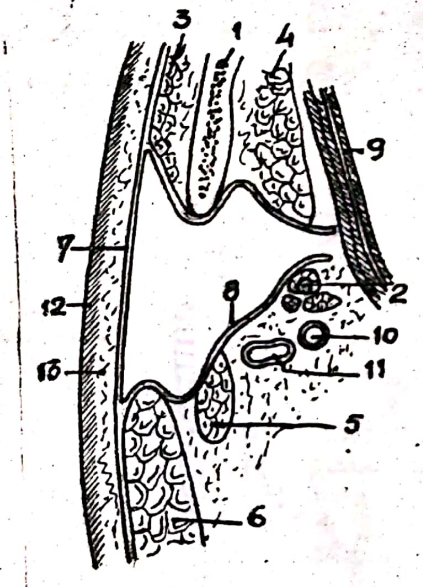

Fig.102. Secţiune transversală prin loja parotidiană

1- ramura verticală a mandibulei
2- apofiza stiloidă şi muşchii stilieni
3- muşchiul maseter
4- M.pterigoidian intern
5- M. digastric
6- M.sterno-cleido-mastoidian
7- aponevroza parotidiană superf.
8- aponevroza parotidiană prof.
9- faringele
10-carotida internă
11-vena jugulară internă
12-pielea
13-ţesutul celular subcutanat

Peretele posterior este format de prelungirea parotidiană a aponevrozei cervicale superficiale, care se desprinde de la marginea anterioară a sterno-cleido-mastoidianului şi îndreptîndu-se

înăuntru, trece înaintea apofizei mastoide şi a burţii posterioare a digestricului şi apoi, înaintea apofizei stiloide şi a muşchilor stilieni, care formeaza buchetul lui Riolan, pînă la peretele lateral al faringelui (fig.1o2).

Peretele anterior al lojei este format din aceeaşi prelungire parotidiană a aponevrozei cervicale superficiale, care la nivelul peretelui lateral al faringelui se îndreaptă dinăuntru în afară, trecînd mai întîi înapoia muşchiului pterigoidian intern, înapoia ramurei montante a mandibulei şi apoi înapoia muşchiului maseter, după care se fuzionează cu aponevroza acestui muşchi (fig. 1o2).

Extremitatea superioară corespunde bazei craniului şi vine în raport anterior cu articulaţia temporo-mandibulară, iar posterior, cu conductul auditiv extern (fig.1o3).

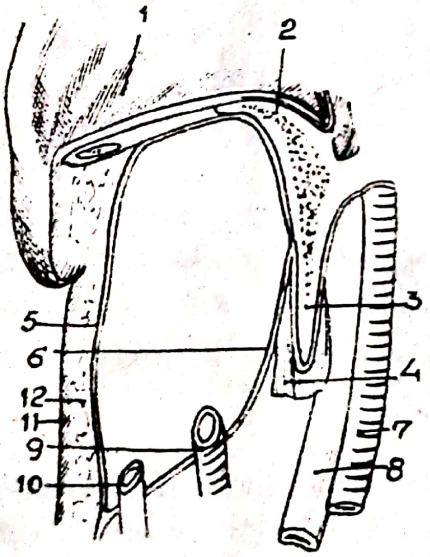

Fig.1o3. Secţiune frontală prin loja parotidiana

1- conductul auditiv extern
2- baza craniului
3- apofiza stiloidă
4- muşchii stilieni
5- aponevroza parotidiană superficială
6- aponevroza parotidiana profundă
7- artera carotidă internă
8- vena jugulară internă
9- artera carotidă externă
1o- vena jugulară externa
11- pielea
12- ţesutul celular subcutanat

Extremitatea inferioară este formată de un sept fibros, care se întinde de la marginea anterioară a sterno-cleido-mastoidianului, pînă la unghiul mandibulei şi care, din această cauză că separă glanda parotidă de glanda submaxilară, se numeşte septul intermaxilo-parotidian (fig.1o4).

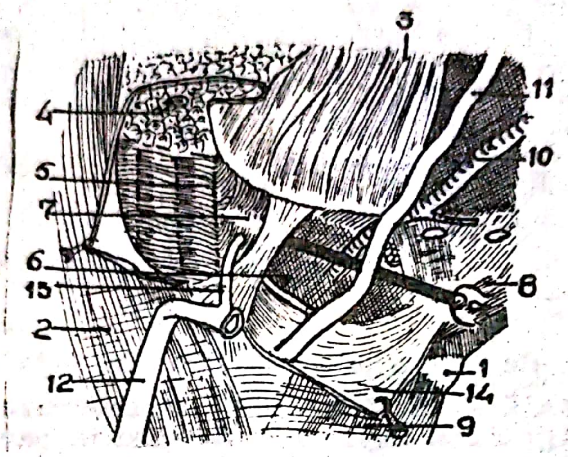

Fig.1o4. Cele două loje parotidiană şi submaxilară cu aponevroza interglandulară care le separă

1- os hioid
2- M.sterno-cleido-mastoidian
3- M.maseter
4- glanda parotidă
5- loja parotidiană
6- loja submaxilară
7- aponevroza interglandulară
8- burta ant.a muşchiului digastric
9- muşchii subhioidieni
1o- artera facială
11- vena facială
12- vena jugulară externă
13- anastomoza între vena facială şi vena jugulară externă
14- aponevroza cervicală superf.

Glanda parotidă prezintă două prelungiri mai importante : una anterioară, prelungirea maseterină, de la nivelul căreia se desprinde canalul lui Stenon (fig.1o5, 1o7), care este canalul excretor al glandei, şi o prelungire internă, faringiană, care se găseşte în loja prestiliană . In loja parotidiană, în afară de glanda parotidă, se mai găsesc o serie de organe cu care vine în raport glanda. Aceste organe sînt : ganglionii limfatici, artera carotidă externă, care în grosimea glandei, la nivelul colului mandibulei, se împarte în cele două ramuri terminale ale ei : artera maxilară internă şi artera temporală superficială, vena jugulară externă şi nervul facial(fig.1o6).

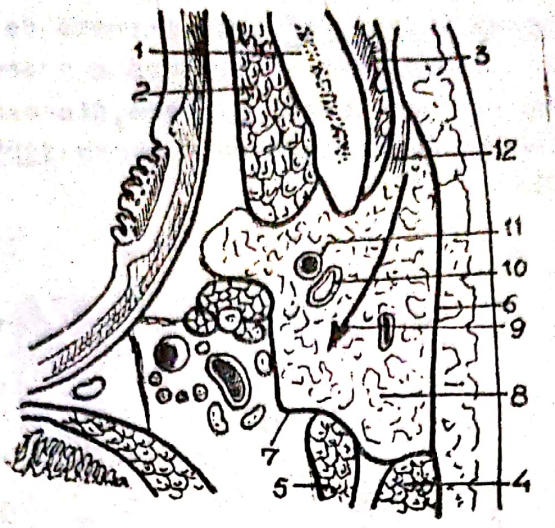

Fig.105. Secţiune orizontală prin loja parotidiană

1- ramura verticală a mandibulei
2- muşchiul pterigoidian int.
3- muşchiul maseter
4- M.sterno-cleido-mastoidian
5- burta posterioară a digastricului
6- aponevroza parotidiană superf.
7- aponevroza parotidiană prof.
8- glanda parotidă
9- nervul facial
10-vena jugulară externă
11-artera carotidă externă
12-prelungirea anterioară a glandei parotide cu canalul lui Stenon

Intre suprafaţa exterioară a glandei şi pereţii lojei se găseşte o pătură subţire de ţesut celular,care în unele locuri este mai strîns şi unde glanda aderă de pereţii lojei (fig.105).

Canalul excretor al glandei parotide se numeşte canalul lui Stenon. El are o lungime de 4 cm şi un diametru de 3 mm. Se desprinde de pe marginea anterioară a glandei, puţin deasupra mijlocului ei,după care traversează faţa externă a muşchiului maseter, cam la 1 cm dedesubtul arcadei zigomatice (fig.106, 107) după care, îndreptîndu-se înăuntru, înconjură marginea anterioară a maseterului şi a bulei grăsoase a lui Bichat. Traversează buccinatorul (fig. 106, 107) şi alunecă dedesubtul mucoasei bucale, dinapoi înainte, pe o distanţă de cîţiva milimetri şi se deschide în vestibulul bucal la nivelul gîtului celui de al doilea molar superior. Direcţia canalului lui Stenon, trasată pe tegument, este dată de linia care uneşte tragusul cu marginea inferioară a aripei nasului (fig.107).

Glanda parotidă este vascularizată de ramuri provenite din

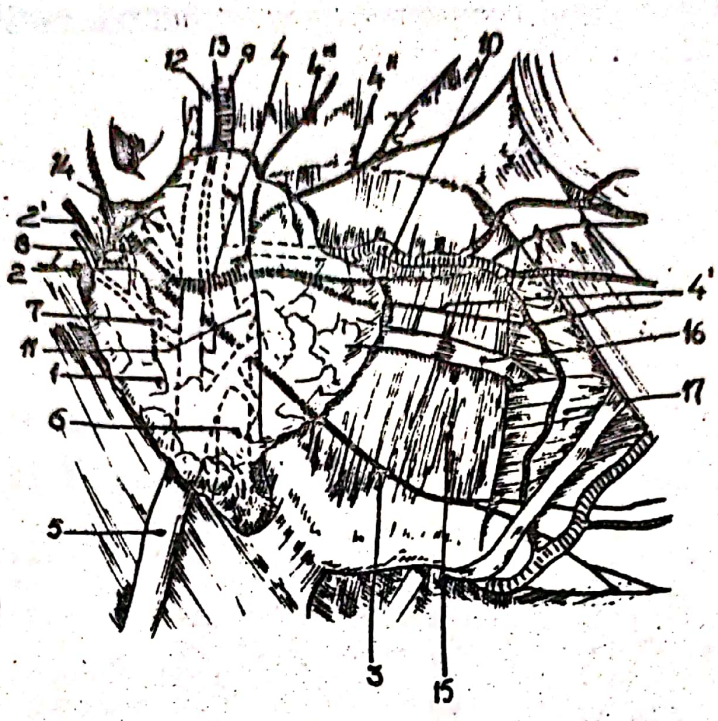

Fig. 106. Glanda parotidă şi elementele vasculo-nervoase ce o străbat.

1- glanda parotidă
2- nervul facial cu
2' ramul auricular post.
3- ramul terminal al facialului (cervico-facial)
4- ramul terminal al facialului (temporo-facial) cu
4' ramul bucal superior
4'' ramul palpebral
4''' ramul frontal
5- vena jugulară externă
6- artera carotidă externă
7- artera auriculară posterioară
8- artera stilo-mastoidiană
9- artera temporală superficială
10-artera transversă a feţei
11- artera maxilară internă
12-vena temporală superficială
13-nervul auriculo-temporal
14-apofiza stiloidă
15-muşchiul maseter
16-canalul lui Stenon
17-muşchiul buccinator

artera carotidă externă şi auriculară posterioară.

Venele se varsă în jugulara externă.

Limfaticele merg la ganglionii parotidieni.

Inervaţia secretorie provine din nucleul salivar inferior din bulb. Filetele nervoase vegetative plecate de la acest nucleu merg mai întîi pe nervul gloso-faringian, apoi pe nervul lui Jacob-

son. micul nerv petros profund, pînă la ganglionul otic unde fac sinapsă. Filetele postganglionare merg pe nervul auriculo-temporal pînă la glandă.

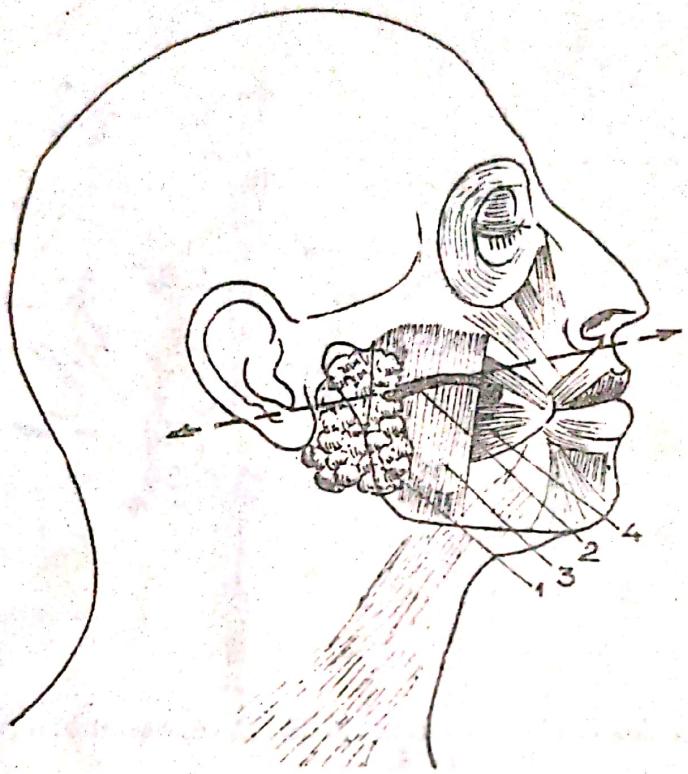

Fig.1o7. Prelungirea anterioară a glandei parotide şi canalul lui Stenon.

1- prelungirea ant.a gl.parotide
2- canalul lui Stenon
3- muşchiul maseter
4- muşchiul buccinator

Glanda submandibulară

Glanda submandibulară are o greutate de 7 g şi este situată în partea laterală a regiunii suprahioidiene, într-o lojă osteo-fibroasă. numită loja submandibulară, care are o formă de prismă triunghiulară cu trei pereţi şi două extremităţi sau baze (fig.1o8).

Peretele supero-extern al lojei este format de foseta submaxilară a mandibulei (fig.1o8).

Peretele infero-extern este format de aponevroza cervicală superficială (fig.1o8).

Peretele intern este format de prelungirea submaxilară a

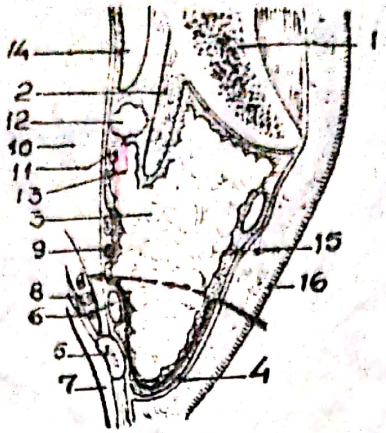

Fig.1o8. Secţiune frontală prin loja glandei submaxilare

1- mandibula
2- muşchiul milo-hioidian
3- glanda submaxilară
4- aponevroza superficială
5- osul hioid
6- tendonul digastricului
7- mucoasa faringiană
8- artera linguală
9- nervul hipoglos
1o- muşchiul hioglos
11- canalul lui Wharton
12- glanda sublinguală
13- prelungirea gl.submaxilare
14- cavitatea bucală
15- ţesutul celular subcutanat
16- pielea

aponevrozei cervicale superficiale, care se întinde de la osul hioid la linia milo-hioidiană a mandibulei, căptuşind muşchii milo-hioidian şi hioglos (fig.1o8).

Extremitatea anterioară a lojei corespunde liniei de unire a aponevrozei superficiale cu aponevroza de înveliş a milohioidianului.

Extremitatea posterioară este formată de septul intermaxilo-parotidian (fig.1o4). In interiorul lojei, polul posterior al glandei submandibulare, se găseşte cuprins într-o pensă vasculară formată în afară de vena facială, iar înăuntru de artera facială (fig.1o9). De la nivelul feţei interne a glandei submaxilare, se desprinde o prelungire anterioară, care merge pe faţa profundă a muşchiului milohioidian şi ajunge pe faţa profundă a extremităţii posterioare a glandei sublinguale (fig.111).

Canalul excretor al glandei submaxilare se numeşte canalul lui Wharton, care are o lungime de 5 cm şi un diametru de 3 mm. El se desprinde de pe faţa internă a glandei submaxilare, ca şi pre-

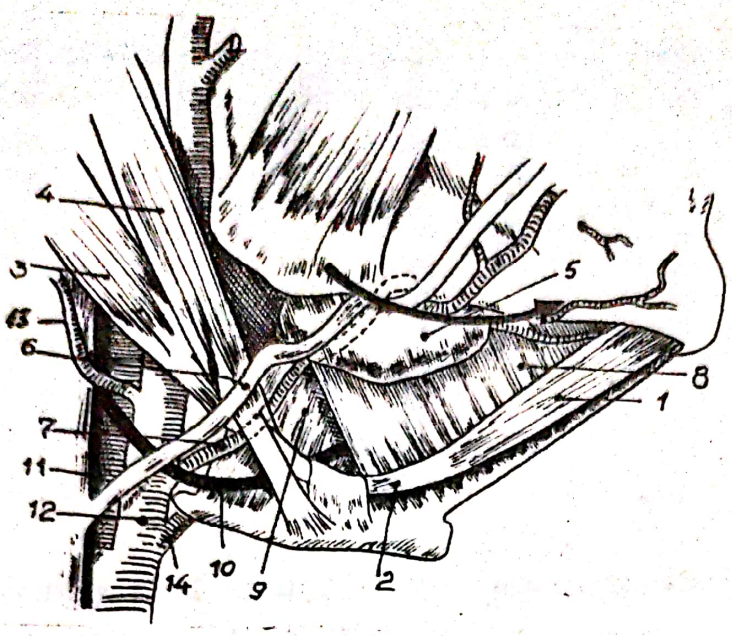

Fig.109. Loja submaxilară

1- burta ant.a digastricului
2- tendonul intermediar a digastricului
3- burta post.a digastricului
4- M.stilo-hioidian
5- glanda submaxilară
6- vena facială
7- artera facială
8- M.milo-hioidian
9- M.hio-glos
10- nervul hipoglos
11- ramul descendent al hipoglos.
12- artera carotidă externă
13- artera occipitală
14- artera lingualâ

lungirea anterioară a acesteia, ou care pătrunde în loja sublinguală, ajungînd pe faţa internă a glandei sublinguale, unde este în raport din afară înăuntru şi dinapoi înainte, cu nervul lingual (fig.111).

Ajungînd la extremitatea inferioară a frîului limbii, el se deschide în cavitatea bucală, printr-un orificiu numit ostium-ombilicale (fig.111).

Glanda submaxilară este <u>vascularizată</u> de artere care provin din facială şi submentală (fig.111).

<u>Venele</u> se varsă în vena facială.

<u>Limfaticele</u> merg la ganglionii submaxilari şi la ganglionii superiori ai lanţului jugular intern.

<u>Inervaţia secretorie</u> vine de la nivelul <u>nucleului salivar superior</u> din punte. Filetele nervoase plecate de la acest nucleu

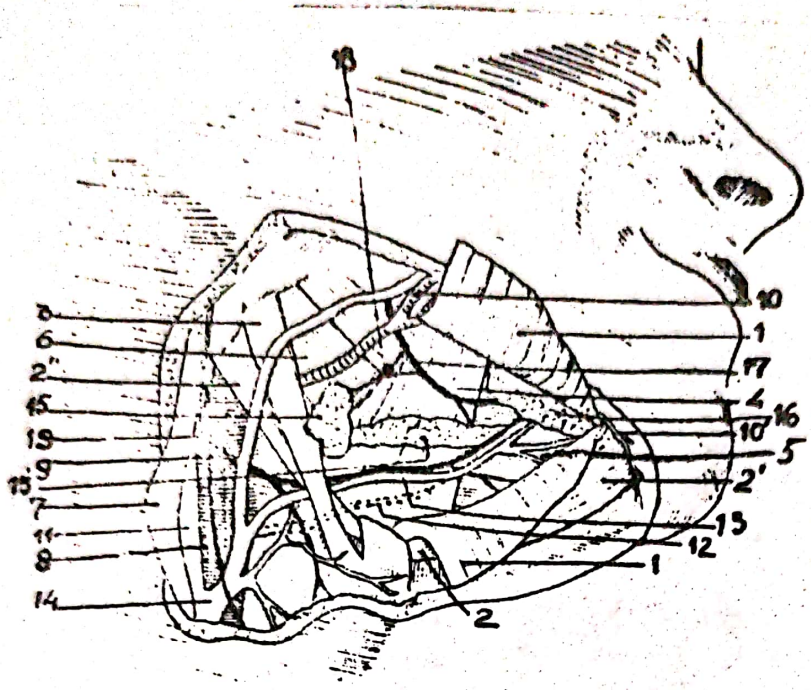

Fig.110. Regiunea submaxilară, planul profund (vedere laterală).

1- M.milo-hioidian secţionat
2- M.digastric cu
2' burta anterioară
2" burta posterioară
3- M.stilo-hioidian
4- M.hioglos
5- M.genioglos
6- M.constrictor superior al faringelui
7- M.sterno-cleido-mastoidian
8- artera carotidă externă
9- artera carotidă internă
10- artera facială cu
10' ramul submental
11- vena jugulară internă
12- artera lingual
13- vena limgual
14- tr.venos tiro-lingo-facial
15- un rest din gl.submaxilară
15' prelungirea sa anterioară
16- glanda sublingual
17- nervul lingual
18- ganglionul submaxilar
19- nervul hipoglos

merg pe nervul facial, coarda timpanului, care le transmite nervului lingual cu care se anastomozează. De pe traiectul nervului lingual, aceste filete trec să facă sinapsă cu neuronii din ganglionul submaxilar, de la care pornesc apoi filete postganglionare care vor inerva secretor glanda submaxilară (fig.11o).

Glanda sublingual

Glanda sublingual este situată în grosimea planşeului bucal, în cîte o lojă osteo-musculară, numită lojă sublingual.

Ea are o greutate de 3 g, o lungime de 3 cm, o înălţime de 15 mm şi o lărgime de 7-8 mm.

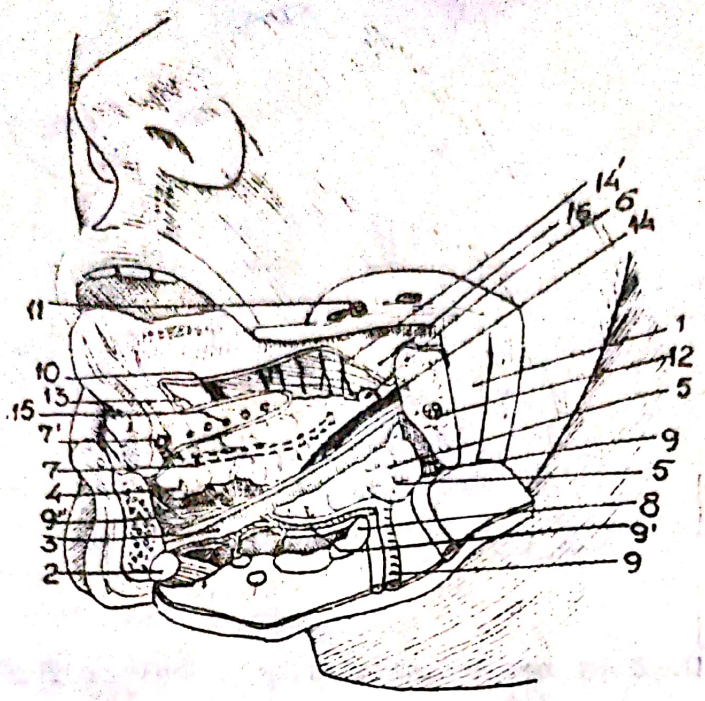

Fig.111. Planşeul bucal, văzut din partea stîngă după ce a fost rezecată ramura orizontală a mandibulei

1- muşchiul maseter
2- burta anterioară a digastricului
3- muşchiul milo-hioidian
4- glanda sublinguală
5- partea superioară a gl.submaxilare
6- prelungirea ant. a gl.submaxilare
7- canalul lui Wharton(punctat)
7' orificiul său de deschidere în cavitatea bucală
8- ganglionii limfatici submax.
9- artera facială cu
9' artera submentală
9" ramul pt.gl.sublinguală
10-artera ranină
11-vena facială
12-vasele şi nervii dentari inferiori
13-vena ranină
14-nervul lingual cu
14'ramurile terminale
15-orificiile canalelor glandelor sublinguale
16-repliu mucos gingivo-lingual

Peretele antero-extern al lojei sublinguale este format de foseta sublinguală,de pe faţa internă a mandibulei.

Peretele postero-intern este format de muşchii genioglos şi lingualul inferior.

Intre faţa internă a glandei şi acest perete se găseşte canalul lui Wharton, cu prelungirea anterioară a glandei submaxilare şi nervul lingual (fig.111).

Peretele superior este format de mucoasa bucală de la ni-

velul şanţului alveolo-lingual.

Peretele inferior este format de muşchiul genio-hioidian, care ocupă unghiul format de genio-glos şi milo-hioidian (fig.111).

Pe la nivelul extremităţii ei anterioare, loja lingualã dintr-o parte comunicã cu loja opusã, îndãrãtul simfizei mentoniere.

Pe la nivelul extremităţii ei posterioare, loja sublingualã comunicã cu loja submaxilarã (fig.111).

Glanda sublingualã este constituitã dintr-o aglomerare de glande mai mici, ea are între 15 şi 30 de canale excretorii. Dintre aceste canale, unul este mai mare şi se desprinde din porţiunea mijlocie a feţei interne a glandei. Acest canal principal poartă numele de canalul lui Rivinus sau Bartholin şi merge împreunã cu canalul lui Wharton, deschizîndu-se în cavitatea bucalã, în afara acestui canal, în vîrful caruncului sublinguale (fig.111).

Celelalte canale accesorii, mai scurte, se numesc canalele lui Walter şi se deschid în cavitatea bucalã, în afara deschiderii canalului lui Rivinus (fig.111).

Glanda sublingualã este vascularizatã de artera cu acelaşi nume.

Venele se varsã în vena lingualã profundã.

Limfaticile merg la ganglionii submaxilari şi jugulari interni superiori.

Inervaţia secretorie vine tot de la nivelul nucleului salivar superior din punte pe traiectul facialului şi coarda timpanului, la ganglionul sublingual, de la care pornesc apoi filete postganglionare, care ajung la glandã.

REGIUNILE TOPOGRAFICE ALE CAPULUI SI GITULUI

Capul este segmentul superior al corpului. El este situat deasupra gîtului, de care este separat printr-o linie care porneşte de la protuberanţa occipitală externă şi merge pe liniile curbe occipitale superioare, coboară apoi pe marginile posterioare ale apofizelor mastoide pînă la vîrful lor, după care urcă pe marginile lor anterioare, înconjură în jos conductul auditiv extern, după care coboară de-a lungul marginilor posterioare ale ramurilor montante ale mandibulei şi apoi merge pe marginea inferioară a corpului mandibulei, pînă sub simfiza mentonieră (fig.112).

Fig.112. Limitele gîtului, feţei şi craniului

Capul este împărţit în două porţiuni mari : craniul şi faţa.

Craniul, situat în partea superioară şi posterioară a capului, este separat de faţă şi de gît printr-o linie care porneşte de la rădăcina nasului, merge apoi pe arcadele orbitare, pe arcadele zigo-

matice, înconjură în jos conductul auditiv extern, după care înconjură apofizele mastoide şi apoi urmează liniile curbe occipitale superioare, pînă la protuberanţa occipitală externă (fig.112).

Pereţii craniului sînt împărţiţi din punct de vedere topografic în următoarele regiuni : regiunile sprîncenare, regiunea occipito-frontală, regiunile temporale şi regiunile mastoidiene (fig.113).

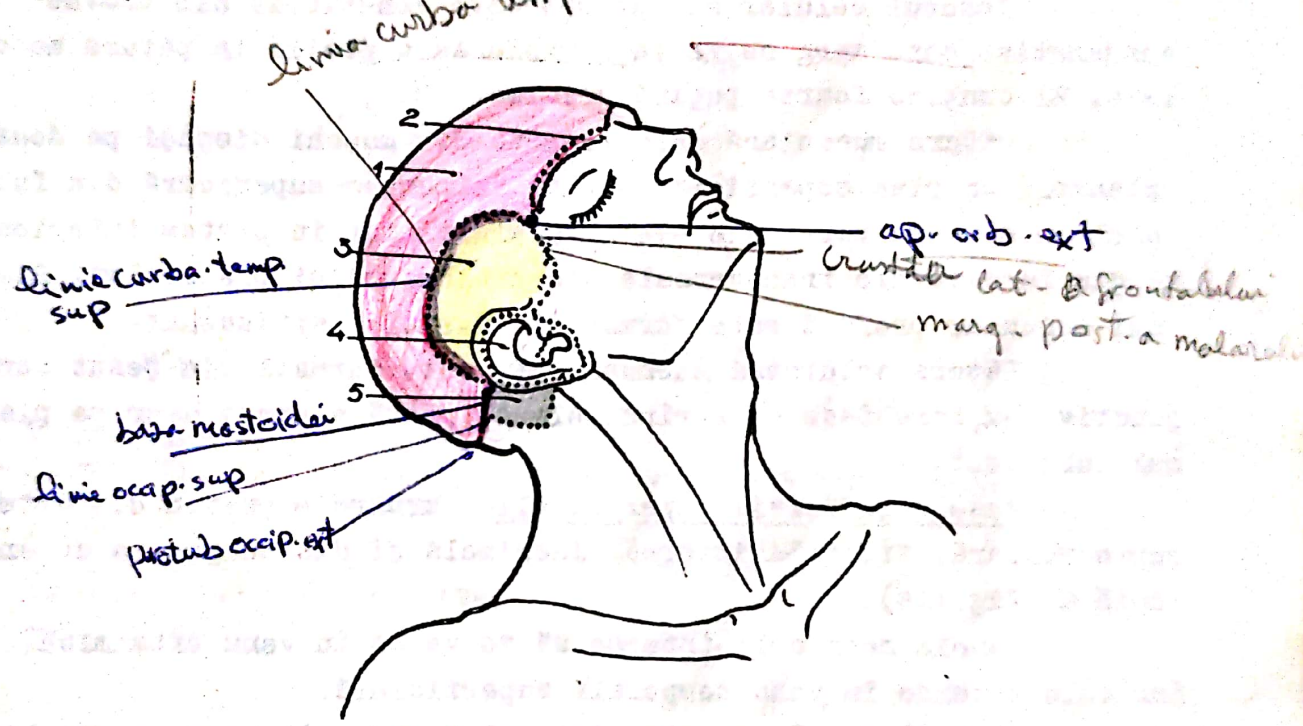

Fig.113. Regiunile anatomo-topografice ale capului (limite)

1- regiunea fronto-occipitală
2- regiunea sprîncenoasă
3- regiunea temporală
4- regiunea auriculară
5- regiunea mastoidiană

(11)

Regiunile sprîncenare

Sînt două regiuni mici, situate de o parte şi de alta a liniei mediane, între frunte şi pleoape, corespunzînd sprîncenelor şi sinusurilor frontale. Limitele acestor regiuni corespund limitelor sprîncenelor, adică superior o linie curbă cu concavitatea în

jos, care o separă de regiunea occipito-frontală, inferior, de asemenea o linie curbă cu concavitatea în jos, care corespunde rebordului orbitar superior şi o separă de regiunea palpebrală. In profunzime, regiunile sprîncenare se întind pînă la conţinutul cutiei craniene. Planurile acestor regiuni sînt : pielea, ţesutul celular subcutanat, pătura musculară, pătura celulară submusculoasă, planul scheletic, meningele şi apoi circumvoluţiunile cerebrale.

Tesutul celular subcutanat este constituit din travee conjunctive, care merg de la faţa profundă a pielii la pătura musculară. El conţine foarte puţină grăsime.

Pătura musculară este formată din muşchi dispuşi pe două planuri: un plan superficial, format în partea superioară din fasciculele musculare verticale ale frontalului, iar în partea inferioară, din fasciculele transversale ale orbicularului pleoapelor. Planul muscular profund este format din muşchiul sprîncenar.

Pătura celuloasă submusculară este formată din ţesut conjunctiv lax, care face ca sprîncenele să poată aluneca uşor pe planul subjacent.

Vasele şi nervii superficiali : arterele provin din artera supraorbitară, frontală internă, lacrimală şi din temporala superficială (fig.114).

Venele merg cele interne să se verse în vena oftalmică, iar cele externe în vena temporală superficială.

Limfaticele, din partea internă a regiunii merg la ganglionii submaxilari, iar cele din partea externă merg la ganglionii parotidieni.

Nervii motori provin din nervul facial, iar cei senzitivi provin din frontalul intern şi extern, din oftalmic (fig.114).

Planul scheletic, format din osul frontal, conţine în grosimea lui sinusurile frontale, care dau importanţă chirurgicală acestor regiuni (vezi osul frontal) (fig.115,116,117).

Meningele nu prezintă nimic deosebit în aceste regiuni.

Vecinătatea lor cu sinusurile frontale explică posibilitatea unei meningite, ca o complicaţie a sinuzitelor frontale.

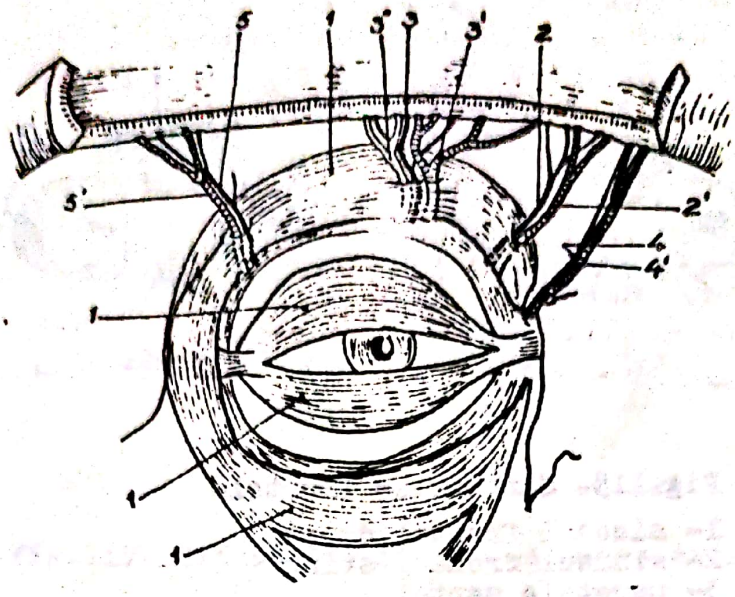

Fig.114. Buchetele vasculo-nervoase : supraorbitar, frontal intern, nazal şi lacrimal

1- M.orbicularul pleoapelor
2- nervul frontal intern
2' artera frontală internă
3- nervul frontal extern
3' şi 3"- artera şi vena frontală externă (buchetul supraorbitar)
4- nervul nazal extern
4' artera nazală
5- nervul lacrimal
5' artera lacrimală

(11)

Regiunea fronto-occipitală

Este o regiune mediana şi neperechе care este delimitată anterior, de o linie curbă, concavă în jos, care o separă de regiunile sprîncenare. Posterior, de o linie dusă prin protuberanţa occipitală externă şi liniile curbe occipitale superioare, iar lateral, de linii care, pornind de la liniile curbe occipitale superioare trec prin baza mastoidelor şi apoi merg pe liniile curbe temporale superioare pînă la apofizele orbitare externe (fig.113).

Ea prezintă aceeaşi configuraţie exterioară ca şi porţiunea din bolta craniană pe care stă. Astfel, pe linia mediană în partea anterioară prezintă glabela sau bosa nazală, iar în partea posterioară protuberanţa occipitală externă sau inionul.

linia mediană în partea ant. prezintă glabella
în partea post. prezintă protub. occip. ext.

lateral. - bosele lat. front.
- bosele parietale (mai post)

Pielea: • foarte groasă
• aderentă la planul musculo-aponevrotic
• netedă și glabră în porțiunea ant

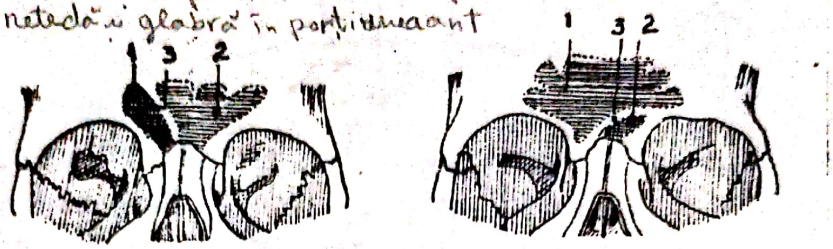

• acoperită cu peri numeroși în rest
• în grosimea ei se găsesc numeroare glande < sebacee / sudoripare.

Țesut. musc. subcut
este constituit din grasime împărțită în numeroare lojete prin tractusuri conjunctive intense de la fața prof a pielii la planul musculo-aponevrotic.

Fig.115. Sinusurile frontale

1- sinusul frontal drept
2- sinusul frontal stîng
3- peretele septal

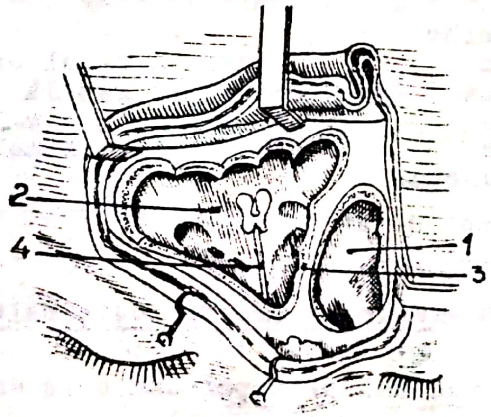

Fig-116. Sinusul frontal dupa ablația peretelui anterior.

1- sinusul stîng
2- sinusul drept
3- peretele septal
4- sonda canelata este introdusă în canalul nazo-sinusal

Art. superficiale: Provin din mai multe surse:

partea ant: găsim - frontală int
- supraorbitară din oftalmică

parțile lat: - temporală superficială
- auriculară post

partea post: - arterele occip

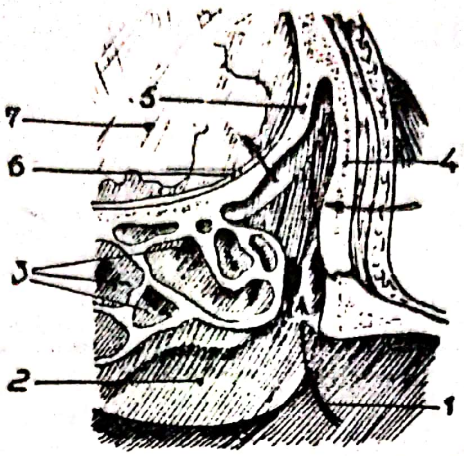

Fig.117. Sinusul frontal - secţiune sagitală

1- canalul nazo-frontal
2- meatul mijlociu
3- celule etmoidale
4- peretele anterior
5- peretele posterior
6- meningele
7- creerul

Lateral, se găsesc bosele frontale laterale şi apoi, mai posterior, bosele parietale. Planurile superficiale ale acestei regiuni sînt : pielea şi ţesutul celular subcutanat cu vasele şi nervii superficiali. Pielea regiunii este foarte groasă şi aderentă la planul musculo-aponevrotic. Ea este netedă şi glabră în porţiunea anterioară şi acoperită cu peri numeroşi în rest. In grosimea ei se găsesc numeroase glande sebacee şi sudoripare.

Ţesutul celular subcutanat este constituit din grăsime împărţită în numeroase lojete, de tractusuri conjunctive care se întind de la faţa profundă a pielii, la planul musculo-aponevrotic.

Arterele superficiale provin din mai multe surse. Astfel în partea anterioară a regiunii găsim arterele frontală internă şi supraorbitară din oftalmică ; în părţile laterale, arterele temporală superficială şi auriculară posterioară, iar în partea posterioară, arterele occipitale. Aceste artere se anastomozează bogat între ele dînd o mare vitalitate tegumentelor de la acest nivel (fig.118). Ele se găsesc încrustate în grosimea ţesutului conjunctiv

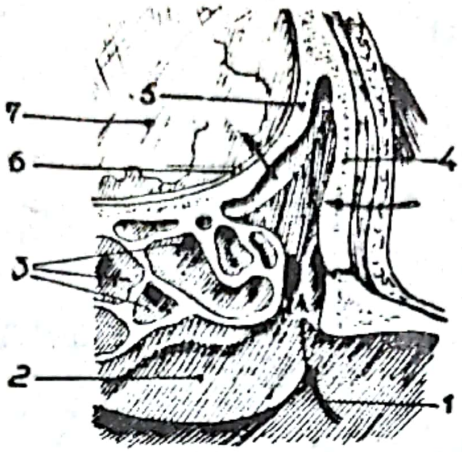

Fig.117. Sinusul frontal - secţiune sagitală

1- canalul nazo-frontal
2- meatul mijlociu
3- celule etmoidale
4- peretele anterior
5- peretele posterior
6- meningele
7- creerul

Lateral, se găsesc bosele frontale laterale şi apoi, mai posterior, bosele parietale. Planurile superficiale ale acestei regiuni sînt: pielea şi ţesutul celular subcutanat cu vasele şi nervii superficiali. Pielea regiunii este foarte groasă şi aderentă la planul musculo-aponevrotic. Ea este netedă şi glabră în porţiunea anterioară şi acoperită cu peri numeroşi în rest. In grosimea ei se găsesc numeroase glande sebacee şi sudoripare.

Ţesutul celular subcutanat este constituit din grăsime împărţită în numeroase lojete, de tractusuri conjunctive care se întind de la faţa profundă a pielii, la planul musculo-aponevrotic.

Arterele superficiale provin din mai multe surse. Astfel în partea anterioară a regiunii găsim arterele frontală internă şi supraorbitară din oftalmică ; în părţile laterale, arterele temporală superficială şi auriculară posterioară, iar în partea posterioară, arterele occipitale. Aceste artere se anastomozează bogat între ele dînd o mare vitalitate tegumentelor de la acest nivel (fig.118). Ele se găsesc încrustate în grosimea ţesutului conjunctiv

subcutanat, ceea ce face ca descoperirea şi denudarea lor să se facă cu mare greutate (fig.118).

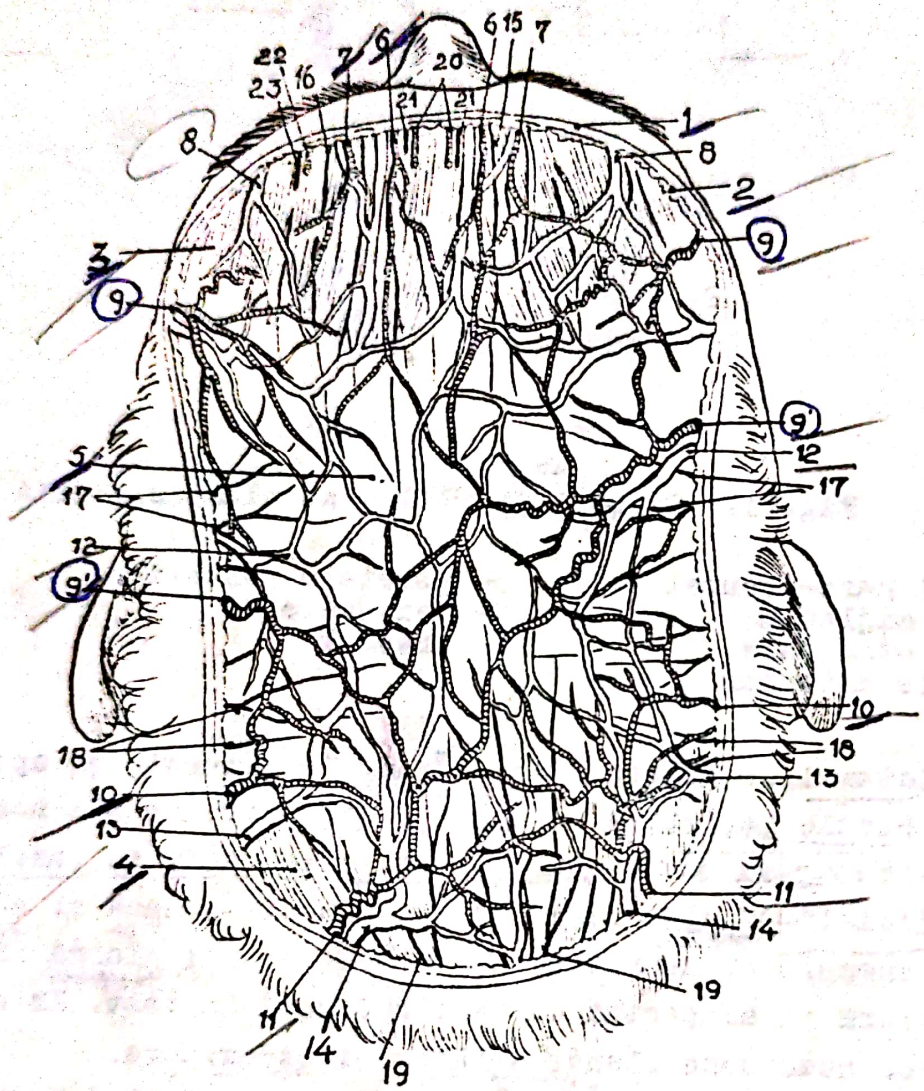

Fig.118. Pediculii vasculo-nervoşi ai pielii capului

1- pielea
2- ţesut celular subcutanat
3- M.frontal
4- M.occipital
5- aponevroza epicraniană
6- artera frontală int.
7- artera frontală ext.(supraorbitară)
8- venele frontale
9-9' ramul ant.şi post.al arterei temporale superficiale
10-artera auriculara post.
11-artera occipitală
12-venele parietale
13-venele mastoidiene
14-venele occipitale
15-nervul frontal intern
16-nervul frontal extern
17-nervul auriculo-temporal
18-ramul mastoidian din plexul cervical superficial
19-ramul n.suboccipital al lui Arnold
20-artera nazală
21-nervul nazal extern
22-artera lacrimala
23-nervul lacrimal

Scanned with OKEN Scanner

Venele superficiale urmează traiectul invers arterelor pe care le întovărăşesc, vărsându-se cele anterioare în vena facială, iar cele laterale şi posterioare în vena jugulară externă (fig.118).

✳ Vasele limfatice se împart în 3 grupe :

- a) anterioare care merg la ganglionii submaxilari;
- b) laterale care merg la ganglionii parotidieni şi mastoidieni;
- c) posterioare care merg la ganglionii suboccipitali (fig.119).

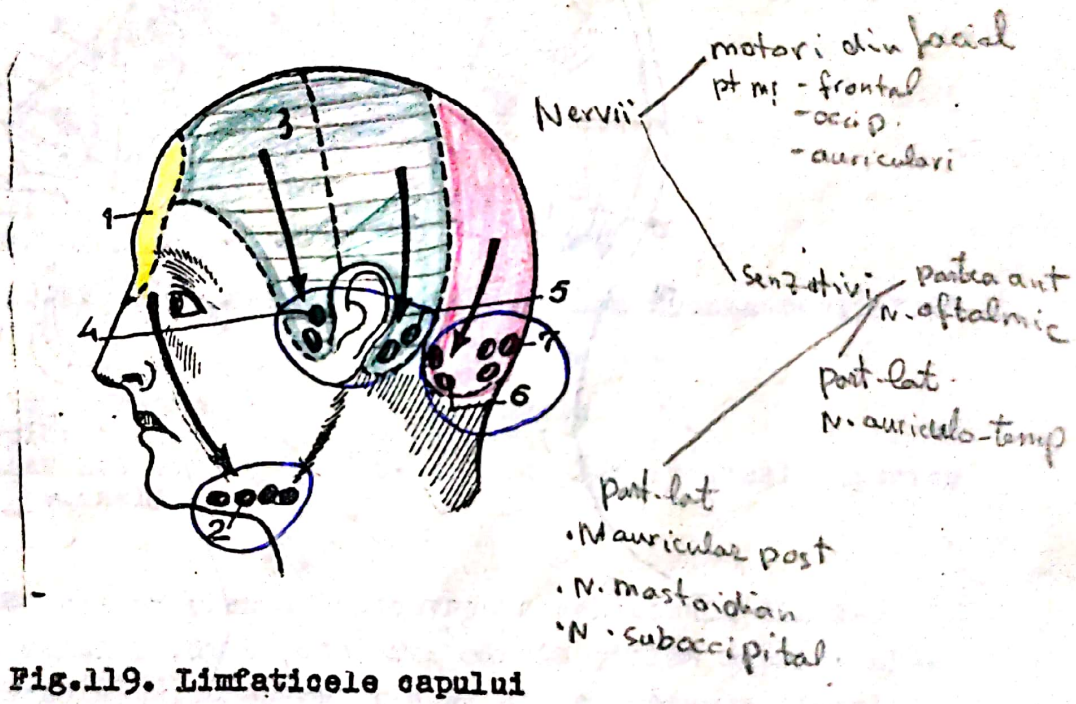

Fig.119. Limfaticele capului

1- grupul anterior
2- ganglionii submaxilari
3- grupul lateral
4- ganglionii parotidieni
5- ganglionii mastoidieni
6- grupul posterior
7- ganglionii suboccipitali

- Nervii motori provin din facial şi inervează muşchii frontal , occipital şi auriculari. Nervii senzitivi provin din oftalmic pentru partea anterioară a regiunii, din nervul auriculo-temporal pentru partea laterală şi din nervii auricular posterior, mastoidian şi suboccipital pentru partea posterioară a regiunii (fig.118).

Venele superficiale urmează traiectul invers arterelor pe care le întovărăşesc, vărsându-se cele anterioare în vena facială, iar cele laterale şi posterioare în vena jugulară externă (fig.118).

✳ Vasele limfatice se împart în 3 grupe :

- a) anterioare care merg la ganglionii submaxilari;
- b) laterale care merg la ganglionii parotidieni şi mastoidieni;
- c) posterioare care merg la ganglionii suboccipitali (fig.119).

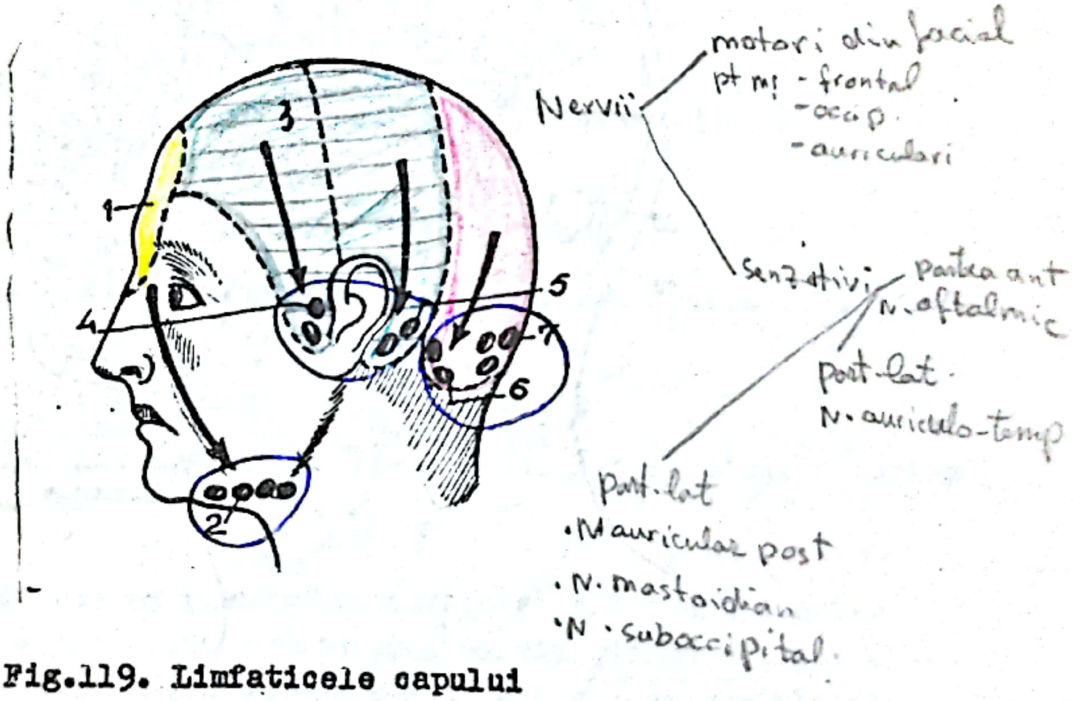

Fig.119. Limfaticele capului

1- grupul anterior
2- ganglionii submaxilari
3- grupul lateral
4- ganglionii parotidieni
5- ganglionii mastoidieni
6- grupul posterior
7- ganglionii suboccipitali

- Nervii motori provin din facial şi inervează muşchii frontal , occipital , şi auriculari. Nervii senzitivi provin din oftalmic pentru partea anterioară a regiunii, din nervul auriculo-temporal pentru partea laterală şi din nervii auricular posterior, mastoidian şi suboccipital pentru partea posterioară a regiunii (fig.118).

Planul următor al regiunii este un plan musculo-aponevrotic, alcătuit din mușchii frontal și occipital, uniți prin aponevroza epicraniană (fig.120).

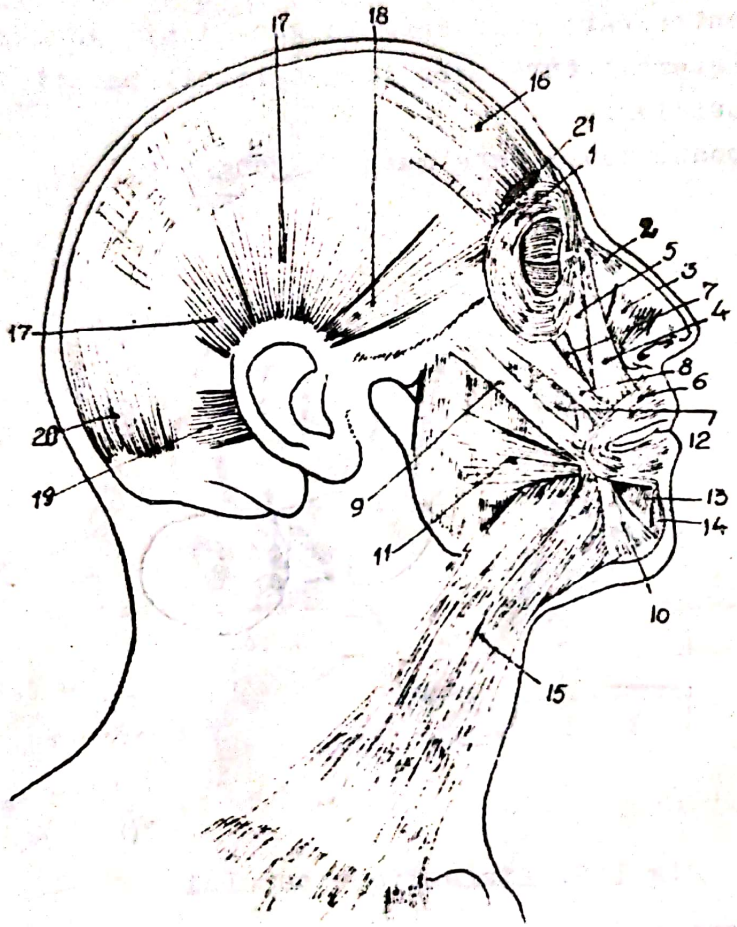

Fig.120. Mușchii pieloși ai capului și ai gîtului

1- orbicularul pleoapelor
2- M.piramidal al nasului
3- M.transvers al nasului
4- ridicătorul comun al aripei nasului și buzei superioare
5- ridicătorul propriu al buzei sup.
6- orbicularul buzelor
7- canin
8- micul zigomatic
9- marele zigomatic
10-triunghiularul buzelor
11-rizorius a lui Santorini
12- buccinator
13- pătratul bărbiei
14- moțul bărbiei
15- M.pielos al gîtului
16- M.frontal
17- M.auricular superior
18- M.auricular anterior
19- M.auricular posterior
20- M.occipital
21- M.sprîncenar

Acest plan este intim unit cu planurile superficiale cu care formează pielea capului (fig.121).

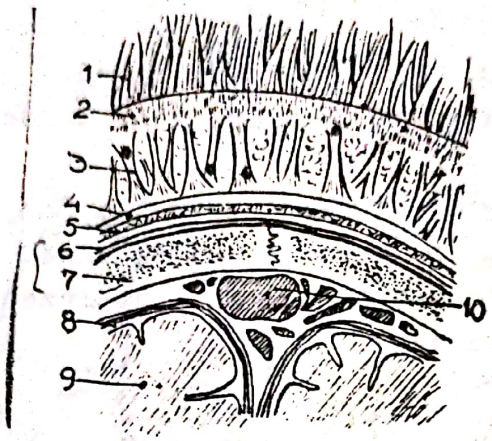

Fig.121. Secţiune frontală prin regiunea fronto-occipitală

1- părul
2- pielea
3- ţesutul celular subcutanat
4- aponevroza epicraniană
5- ţesutul celular lax subaponevrotic (Merckel)
6- periostul
7- osul
8- meningele
9- creerul
10- sinusul longitudinal superior

Urmează apoi un plan subaponevrotic constituit dintr-o păturá de ţesut celular lax, cu ajutorul căreia pielea capului alunecă pe planul scheletic. Dedesubtul acestuia se găseşte planul scheletic, alcătuit din oasele care formează bolta cutiei craniene, apoi urmează meningele şi ultimul plan este constituit de encefal.

Regiunea temporală

Regiunea temporală ocupă partea laterală a craniului. Ea este delimitată anterior de marginea posterioară a malarului, de apofiza orbitară externă şi de creasta laterală a frontalului în sus şi înapoi de linia curba temporală, iar în jos de o linie ori-

zontală dusă prin arcada zigomatică (fig.113). In profunzime, regiunea temporală se întinde pînă la circumvoluţiunile cerebrale. Planurile superficiale ale acestei regiuni sînt : pielea, ţesutul celular subcutanat, cu vasele şi nervii superficiali şi aponevroza epicraniană dublată de o pătură de ţesut celular lax. Pielea acestei regiuni în porţiunea ei anterioară este subţire şi glabră iar în rest este groasă şi acoperită de peri, avînd caracterele pielii capului.

Tesutul celular subcutanat este lax în partea anterioară şi foarte dens în rest. In grosimea lui se găsesc vasele şi nervii superficiali. Arterele superficiale sînt reprezentate de temporala superficială şi de ramurile ei (fig.122).

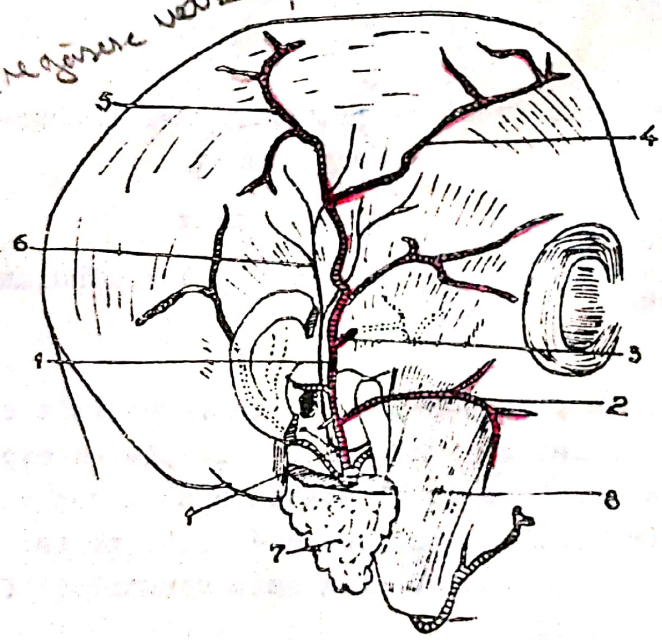

Fig.122. Artera temporală superficială

1- artera temporală superf.
2- artera transversală a feţii
3- artera temporală profundă post.
4- ramul terminal frontal
5- ramul terminal parietal
6- nervul auriculo-temporal
7- glanda parotidă
8- muşchiul maseter

Venele, foarte numeroase, unele satelite arterelor, altele independente, coboară de sus în jos, spre partea anterioară a pavilionului

se va uni cu vena maxilară int. → formează vena jugulară externă.

urechii, unde se unesc într-un trunchi unic formînd vena temporală superficială. Această venă se găseşte de obicei înapoia arterei temporale superficiale şi după ce încrucişează arcada zigomatică, se va uni cu vena maxilară internă şi va forma vena jugulară externă (fig.123). Limfaticele superficiale urmează acelaşi traiect cu vene-

limfaticele urmează acelaşi traiect cu venele → ggl. parotidieni şi mastoidieni

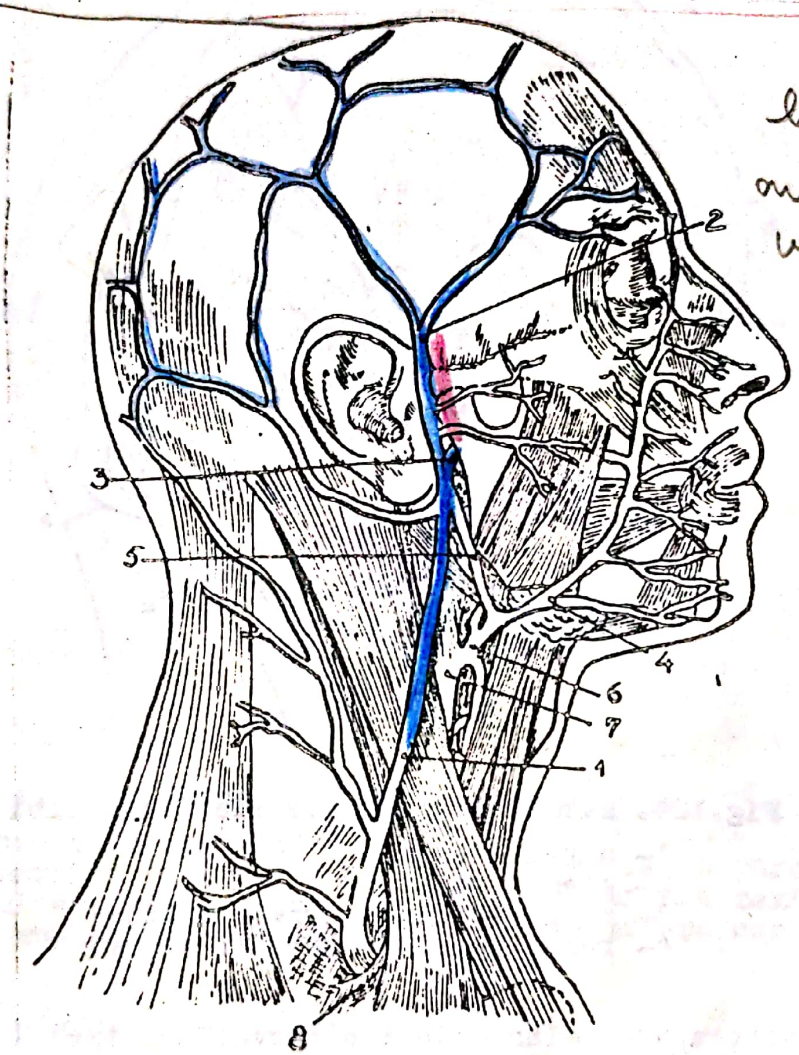

Fig.123. Vena temporală superficială

1- vena jugulară externă
2- vena temporală superf.
3- vena maxilară internă
4- vena facială
5- vena de anastomoză dintre vena jugulară externă şi vena facială
6- tr.venos tiro-lingo-faringo-facial
7- vena jugulară internă
8- aponevroza cervicală superficială

le superficiale şi merg la ganglionii parotidieni şi mastoidieni.

Nervii motori pentru mușchii auricular anterior și superior provin din nervul facial (fig.124). Nervii senzitivi provin

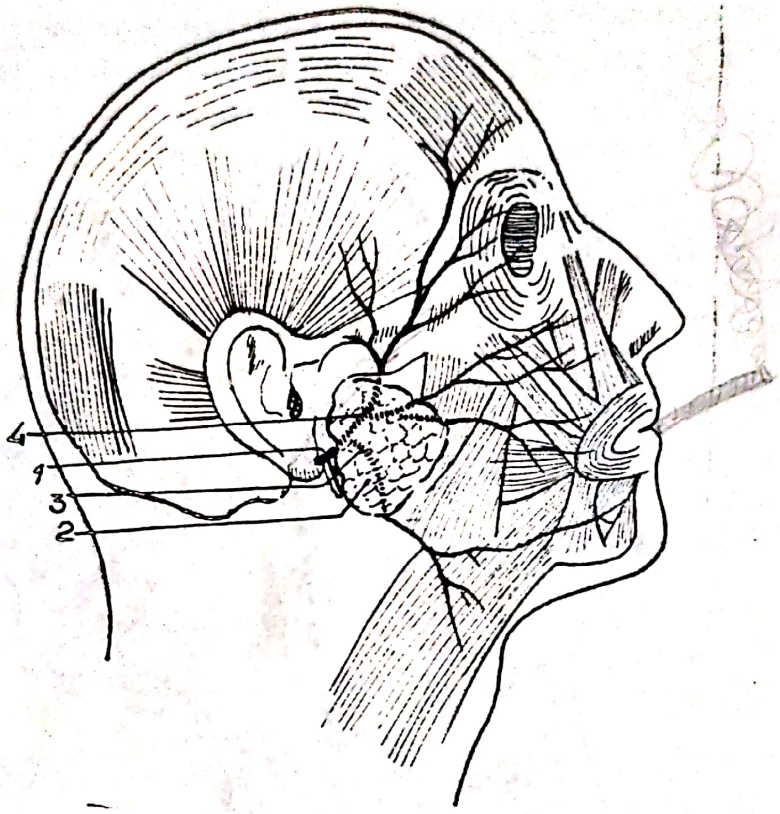

Fig.124. Ramurile terminale ale facialului
1- nervul facial
2- glanda parotidă
3- ramul terminal cervico-facial
4- ramul terminal temporo-facial

unii din nervul temporo-malar (ram din nervul orbitar) iar alții, din nervul auriculo-temporal, care se găsește totdeauna înapoia vaselor temporale superficiale (fig.118, 125). Dedesubtul pielii și a țesutului celular subcutanat se găsesc expansiunile laterale ale aponevrozei epicraniene. Ea coboară în regiunea temporală sub forma unei lame fibroelastice foarte subțiri. La unii indivizi, ea se termină prinzîndu-se pe arcada zigomatică. La alții, ea coboară sub această arcadă, devenind din ce în ce mai subțire și se pierde în

grosimea ţesutului celular subcutanat al regiunii maseterine. Pe faţa externă a acestei aponevroze se găsesc muşchii auriculari anterior şi superior, care se inseră pe ea (fig.126).

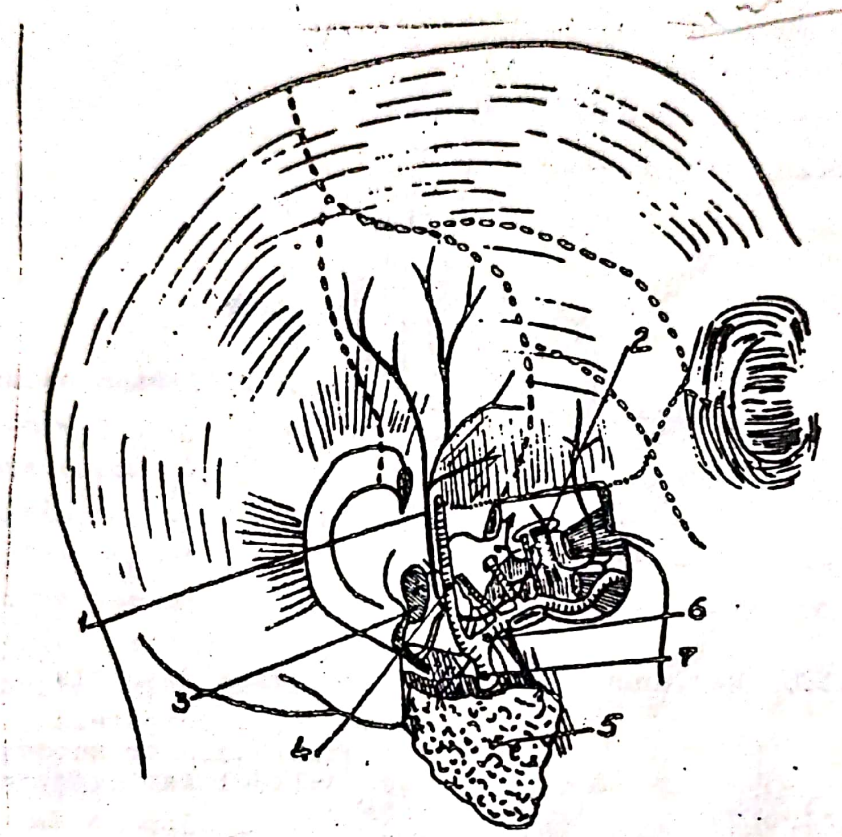

Fig. 125. Nervul auriculo-temporal

1- nervul auriculo-temporal
2- nervul maxilar inferior
3- conductul auditiv extern
4- artera temporală superficială
5- glanda parotidă
6- artera maxilară internă
7- artera carotidă externă

Pe faţa ei profundă se găseşte o pătură subţire de ţesut celular lax care o separă de aponevroza temporală. Dedesubtul acestor planuri superficiale se găseşte aponevroza temporală, care este o lamă fibroasă, foarte rezistentă, care are forma muşchiului temporal pe care îl acoperă. Prin marginea ei superioară ea se prinde pe marginea posterioară a malarului, pe marginea posterioară a apofizei orbitare externe a frontalului, pe linia temporala, atît cît ea este unică şi apoi pe linia ei de bifurcaţie superioară şi pe spaţiul

dintre cele două linii (fig.126).

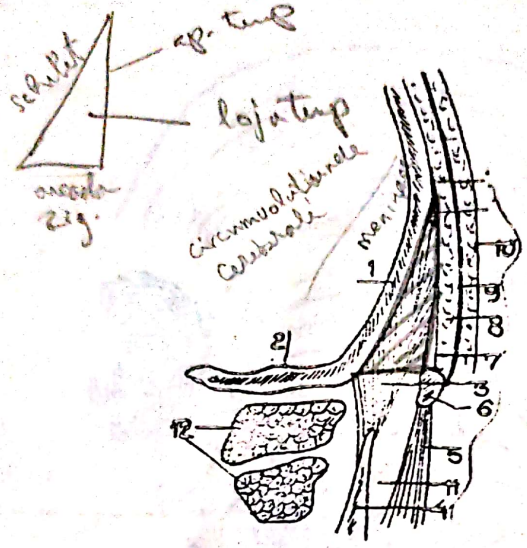

Fig.126. Regiunea temporală - secţiune frontală -

1- temporalul
2- sfenoidul
3- M.temporal
4- apofiza coronoidă
5- M.maseter
6- arcada zigomatică
7- aponevroza temporală
8- ţesutul celular subcutanat
9- ţesutul celular subepicranian
10- pielea
11- bula lui Bichat
12- M-pterigoidian extern

Prin marginea ei inferioară, care se dedublează în două foiţe, ea se prinde pe buza externă şi internă a marginii superioare a arcadei zigomatice, delimitînd un spaţiu triunghiular plin cu grăsime şi în care se găseşte şi artera temporala profundă posterioară, ram din temporala superficială (fig.126). Sub aponevroza temporală, între ea şi planul osos, se găseşte loja temporală. In secţiune frontala, această lojă are formă triunghiulară cu o latură externă, formată de aponevroza temporală şi planurile superficiale cu una internă, formată de planul scheletic, cu vîrful în sus la nivelul inserţiei superioare a aponevrozei temporale şi cu baza în jos la nivelul arcadei zigomatice (fig.126). La nivelul acestei loje se găseşte un larg orificiu prin care loja temporală comunică anterior cu

regiunea geniană, iar posterior, cu regiunea zigomatică. In loja temporală se găseşte muşchiul temporal, vasele şi nervii temporali profunzi anteriori, mijlocii şi posteriori şi o cantitate de ţesut celulo-grăsos de umplutură. Apoi urmează planul scheletic format din osul frontal, marea aripă a sfenoidului, solzul temporalului şi parietalul. Sub planul scheletic se găseşte meningele cu vasele meningee mijlocii şi în fine, ultimul plan al regiunii este reprezentat de circumvoluţiunile cerebrale.

(12)

Regiunea mastoidiană

Regiunea mastoidiană este constituită din totalitatea părţilor moi care acoperă apofiza mastoidă. Limitele acestei regiuni sînt date superior, de o linie orizontală dusă prin baza mastoidei, care prelungeşte rădăcina longitudinală a zigomei (linia temporalis) inferior, o linie orizontală dusă prin vîrful mastoidei, anterior şi posterior de linii verticale duse prin marginea anterioară şi respectiv posterioară a apofizei mastoide (fig.113).

Planurile superficiale ale acestei regiuni sînt în număr de 5:

(1) (2) (3)

1. Pielea, care este subţire, puţin mobilă, glabră în partea antero-inferioară a regiunii şi acoperită de păr în partea ei postero-superioară. (4)

2. Ţesutul celular subcutanat, prezintă aceleaşi caractere ca cel din regiunea occipito-frontală.

3. Aponevroza mastoidiană, este reprezentată de partea laterală a aponevrozei epicraniene, care în partea inferioară se fuzionează cu tendoanele muşchilor care se inseră pe apofiza mastoidă.

4. Pătura musculară, care este formată de muşchiul auricular posterior, care se prinde pe aponevroza epicraniană şi cei patru muşchi care se inseră pe porţiunea nechirurgicală a apofizei mastoide: occipitalul, sterno-cleido-mastoidianul, spleniusul şi micul complex.

Vasele şi nervii superficiali. Arterele superficiale provin în special din artera auriculară posterioara şi mai puţin din artera occipitală. Venele merg să se verse în vena jugulară externă

regiunea genianã, iar posterior, cu regiunea zigomaticã. In loja temporalã se gãseşte muşchiul temporal, vasele şi nervii temporali profunzi anteriori, mijlocii şi posteriori şi o cantitate de ţesut celulo-grãsos de umplulurã. Apoi urmeazã planul scheletic format din osul frontal, marea aripã a sfenoidului, solzul temporalului şi parietalul. Sub planul scheletic se gãseşte meningele cu vasele meningee mijlocii şi în fine, ultimul plan al regiunii este reprezentat de circumvoluţiunile cerebrale.

Regiunea mastoidianã

Regiunea mastoidianã este constituitã din totalitatea pãrţilor moi care acoperã apofiza mastoidã. Limitele acestei regiuni sînt date superior, de o linie orizontalã dusã prin baza mastoidei, care prelungeşte rãdãcina longitudinalã a zigomei (linia temporalis) inferior, o linie orizontalã dusã prin vîrful mastoidei, anterior şi posterior de linii verticale duse prin marginea anterioarã şi respectiv posterioarã a apofizei mastoide (fig.113).

Planurile superficiale ale acestei regiuni sînt în numãr de 5:

1. Pielea, care este subţire, puţin mobilã, glabrã în partea antero-inferioarã a regiunii şi acoperitã de pãr în partea ei postero-superioarã.

2. Tesutul celular subcutanat, prezintã aceleaşi caractere ca cel din regiunea occipito-frontalã.

3. Aponevroza mastoidianã, este reprezentatã de partea lateralã a aponevrozei epicraniene, care în partea inferioarã se fuzioneazã cu tendoanele muşchilor care se inserã pe apofiza mastoidã.

4. Pãtura muscularã, care este formatã de muşchiul auricular posterior, care se prinde pe aponevroza epicranianã şi cei patru muşchi care se inserã pe porţiunea nechirurgicalã a apofizei mastoide: occipitalul, sterno-cleido-mastoidianul, spleniusul şi micul complex.

Vasele şi nervii superficiali. Arterele superficiale provin în special din artera auricularã posterioarã şi mai puţin din artera occipitalã. Venele merg sã se verse în vena jugularã externã

(fig.127). Printre aceste vene este demn de reţinut vena mastoidiană, care trecînd prin orificiul cu acelaşi nume, merge să se verse în sinusul venos lateral făcînd legătura între venele superficiale ale regiunii şi venele endocraniene. Limfaticele merg fie la ganglionii mastoidieni, fie la ganglionii cervicali. Nervii motori, provin din nervul facial şi sînt destinaţi muşchilor auriculari posteriori şi occipital. Nervii senzitivi sînt reprezentaţi de nervii auricular şi mastoidian, din plexul cervical superficial (fig.127).

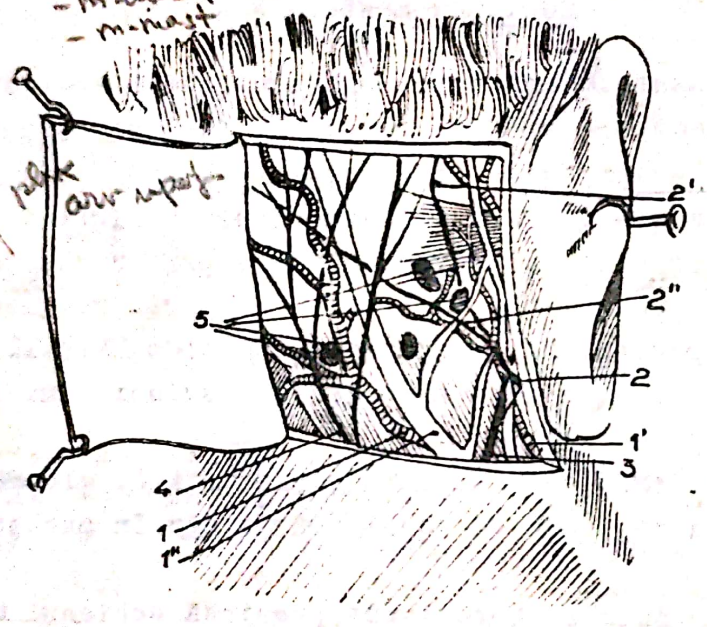

Fig.127. Vasele şi nervii superficiali din regiunea mastoidiană.

1- ramul mastoidian din artera auriculară posterioară
1' ramul auricular din artera auriculară posterioară
1" vena auriculară posterioară
2- ramul auricular din facial cu
2' ramul pt.muşchiul auricular superior
2" ramul pt.muşchiul occipital
3- ramul auricular din plexul cervical superficial
4- ramul mastoidian din plexul cervical superficial
5- ganglionii retroauriculari

5. Urmează periostul şi planul scheletic, format de apofiza mastoidă şi cavităţile mastoidiene, care se găsesc în grosimea ei.

Faţa externă a apofizei mastoide este cea mai importantă, deoarece pe la nivelul ei se abordează cavităţile mastoidiene (faţa chirurgicală). Jumătatea posterioară a acestei feţe este rugoasă şi la acest nivel se inseră muşchii splenius şi micul complex. Jumătatea ei anterioară este mai netedă, în afară de porţiunea ei din vecinătatea peretelui posterior al conductului auditiv extern unde se găseşte spina suprameatum a lui Henle (în unghiul postero-superior al conductului auditiv extern) şi îndărătul şi puţin dedesubtul acesteia se găseşte zona ciuruită retromeatică care corespunde în profunzime antrului mastoidian (fig.128). Antrul mastoidian este o cavitate

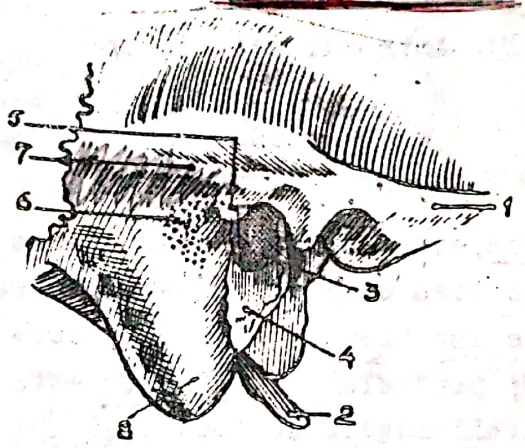

Fig.128. Apofiza mastoidă

1- arcada zigomatică
2- apofiza stiloidă
3- conductul auditiv extern
4- osul timpanal
5- spina supra-meatum
6- zona ciuruită a lui Chipault
7- linea temporalis
8- vîrful mastoidei

constantă (lipseşte la 1 la o mie de cazuri), de formă aproximativ cubică, cu latura de 1 cm şi care se găseşte la o profunzime de 15-18 mm. El comunică cu casa timpanului printr-un canal numit aditus ad antrum (fig.129). Avînd formă cubică el ne prezintă şase pereţi. Peretele lui extern corespunde feţei externe a apofizei mastoide. Peretele lui intern corespunde lojei cerebeloase, peretele superior este format de o lamă osoasă subţire numită tegmen timpani (fig.129), care îl separă de loja cerebrală mijlocie, peretele lui inferior vine în raport cu apeductul lui Fallope şi cu nervul facial (fig. 129), peretele lui posterior vine în raport cu sinusul venos lateral, iar de pe peretele lui anterior se desprinde aditus ad antrum (fig. 129).

Faţa externă a apofizei mastoide este cea mai importantă, deoarece pe la nivelul ei se abordează cavităţile mastoidiene (faţa chirurgicală). Jumătatea posterioară a acestei feţe este rugoasă şi la acest nivel se inseră muşchii splenius şi micul complex. Jumătatea ei anterioară este mai netedă, în afară de porţiunea ei din vecinătatea peretelui posterior al conductului auditiv extern unde se găseşte spina suprameatum a lui Henle (în unghiul postero-superior al conductului auditiv extern) şi îndărătul şi puţin dedesubtul acesteia se găseşte zona ciuruită retromeatică care corespunde în profunzime antrului mastoidian (fig.128). Antrul mastoidian este o cavitate

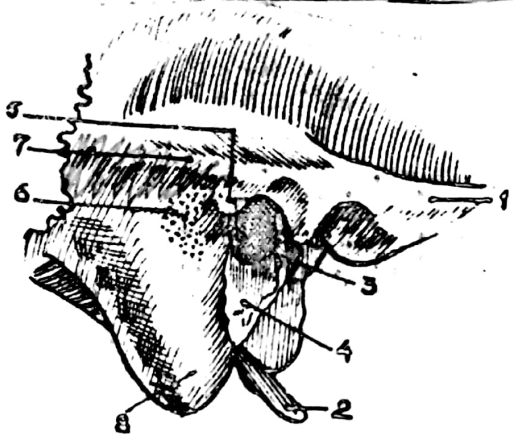

Fig.128. Apofiza mastoidă

1- arcada zigomatică
2- apofiza stiloidă
3- conductul auditiv extern
4- osul timpanal
5- spina supra-meatum
6- zona ciuruită a lui Chipault
7- linea temporalis
8- vîrful mastoidei

constantă (lipseşte la 1 la o mie de cazuri), de formă aproximativ cubică, cu latura de 1 cm şi care se găseşte la o profunzime de 15-18 mm. El comunică cu casa timpanului printr-un canal numit aditus ad antrum (fig.129). Avînd formă cubică el ne prezintă şase pereţi. Peretele lui extern corespunde reţei externe a apofizei mastoide. Peretele lui intern corespunde lojei cerebeloase, peretele superior este format de o lamă osoasă subţire numită tegmen timpani (fig.129), care îl separă de loja cerebrala mijlocie, peretele lui inferior vine în raport cu apeductul lui Fallope şi cu nervul facial (fig. 129), peretele lui posterior vine în raport cu sinusul venos lateral, iar de pe peretele lui anterior se desprinde aditus ad antrum (fig. 129).

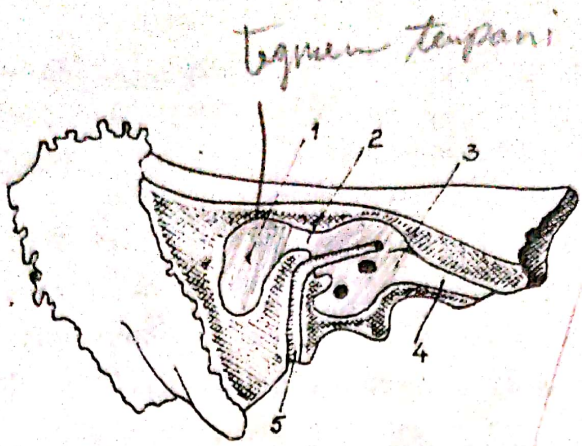

Fig.129. Antrumul mastoidian

1- antrumul mastoidian
2- additus ad antrum
3- casa timpanului
4- trompa lui Eustachio
5- apeductul lui Fallope

Aditus ad antrum, este un canal lung cam de 3 mm care face să comunice antrul mastoidian cu casa timpanului. Peretele lui superior, este format de tegmen timpani (fig.129) care îl separa de loja cerebrală mijlocie; peretele lui inferior, este format de o masă osoasă subţire care îl separă de apeductul lui Fallope, în care se găseste nervul facial, peretele lui intern, vine în raport cu canalul semicircular extern, iar peretele lui extern corespunde feţei externe a apofizei mastoide. Celulele mastoidiene, sînt situate concentric împrejurul antrului mastoidian. Aceste celule se împart în mai multe grupuri. Ca să ne dăm seama de poziţia acestor grupuri de celule mastoidiene, împărţim faţa externă a apofizei mastoide printr-un plan fictiv, dus tangent la marginea anterioară a sinusului lateral, în două părţi: una anterioară şi alta posterioară (fig. 130). Porţiunea anterioară, presinusiană, este împărţită la rîndul ei în două pături, una superficială şi una profundă, printr-un plan vertico-sagital, dus prin faţa presinusală a vîrfului mastoidei (fig. 130). Pătura superficială, cuprinde mergînd de sus în jos, următoarele zone de celule : zona antrală superficială; în mijloc, zona subantrală superficială; iar în jos, zona vîrfului (fig.). Pătura profundă cuprinde : în sus, zona antrală profundă (în [illegible] antrul)

iar în jos, zona subantrală profundă, a cărui planşeu corespunde triunghiului jugo-digastric al lui Mauret. Partea posterioară prezintă două regiuni, una anterioară sinusiană şi alta posterioară, retrosinusiană sau cerebeloasă (fig.130). Zona sinusiană este împărţită în trei etaje :

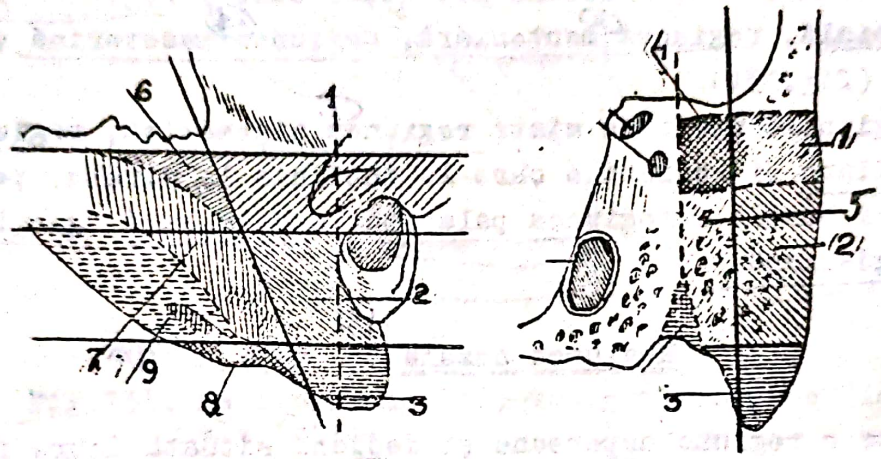

Fig.130. Topografia celulelor mastoidiene

1- zona antrală superf.
2- zona subantrala superf.
3- zona vîrfului
4- zona antrală profundă
5- zona subantrală profundă
6- zona sinusiană sup.
7- zona sinusiana mijlocie
8- zona subsinusiană
9- zona retrosinusiană (cerebeloasa).

- etajul suprasinusian, corespunde celulelor lui Trautmann care se găsesc între sinusul lateral şi dura mater temporală

- etajul mijlociu, care corespunde porţiunii descendente a sinusului lateral;

- etajul inferior, subsinusian, care corespunde părţii posterioare a triunghiului digastric al lui Mauret (fig.130).

Zona cerebeloasa retrosinusiană este situată între marginea posterioară a sinusului lateral şi sutura occipito-mastoidiană. La acest nivel se găseşte vena emisară mastoidiană. Dedesubtul planului scheletic se găseşte meningele şi apoi ultimul plan al regiunii care este format din encefal.

Regiunile superficiale ale feţei

Faţa este situată dedesubtul părţii anterioare a craniului. Ea este împărţită, din punct de vedere topografic, în regiuni superficiale şi regiuni profunde.

I Regiunile superficiale ale feţei sînt : regiunea nazală, regiunea labială, regiunea mentonieră, regiunea maseterină şi regiunea genianâ (fig.131).

II Regiunile profunde sînt: regiunea zigomatică, regiunea pterigo-maxilară şi regiunile care le întîlnim la nivelul pereţilor cavităţii bucale : regiunea palatină, sublinguală, gingivo-dentară şi amigdaliană.

Regiunea nazală

Este o regiune neperecne şi mediană situată între frunte şi buza superioară, cuprinzînd în ea piramida nazală.

Limitele acestei regiuni sînt:

- superior, o linie orizontală care uneşte cele două sprîncene;
- inferior, o linie orizontală dusă prin partea cea mai posterioară a subcloazonului;
- lateral, două linii oblice în jos şi înafară care unesc unghiul intern al ochiului cu partea cea mai externă a aripei nasului. In profunzime ea se întinde pînă la fosele nazale (fig.131).

Din punct de vedere descriptiv, piramida nazală ne prezintă trei feţe, trei margini, o bază şi un vîrf(fig.132).

Din cele trei feţe, cele două feţe laterale sînt plane, în afară de porţiunea lor inferioară unde ele prezintă o ridicătură numită aripa nasului(fig.132).

Faţa posterioară lipseşte, ea corespunzînd foselor nazale.

Din cele trei margini, cele doua margini laterale formează cu planul feţei un şanţ longitudinal care poartă numele, mergînd de sus în jos, de şanţ nazo-palpebral, şanţ nazo-genian, şanţ nazo-labial (fig.132).

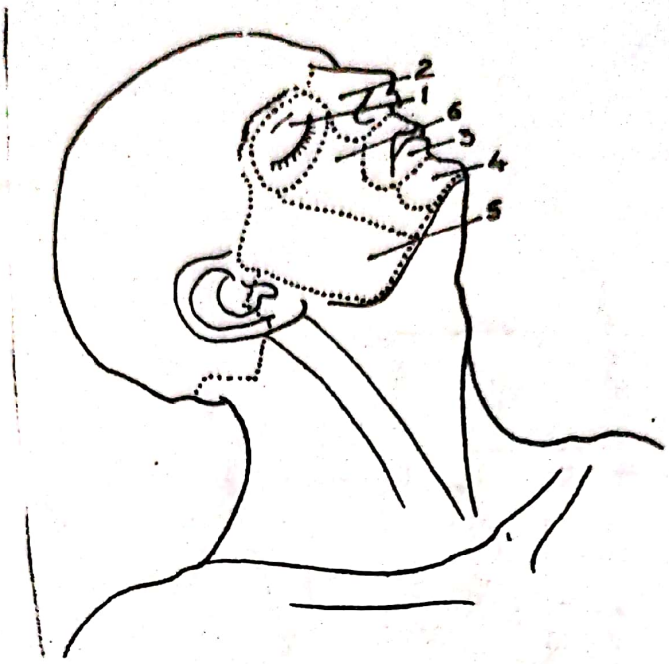

Fig.131. Regiunile anatomo-topografice superficiale ale feţii.

1- regiunea palpebrală
2- regiunea nazală
3- regiunea labială
4- regiunea mentonieră
5- regiunea maseterină
6- regiunea geniană

Marginea anterioară, care mai poartă numele de dosul nasului, are o direcţie în jos, înainte şi se termină în partea inferioară cu o ridicătură rotunjită numită lobulul nasului (fig.132). Direcţia dosului nasului este foarte variabilă, putînd fi dreaptă, convexă, recurbată (nas aquilin), concavă (fig.133) etc. Vîrful sau ridicătura nasului corespunde unghiului nazo-frontal. Dacă acest unghi lipseşte, dosul nasului se continuă direct cu linia frunţii (nas grec) (fig.133). Baza prezintă două orificii inferioare ale nărinelor, separate între ele printr-un perete antero-posterior şi median numit subcloazon. In regiunea nazală întîlnim următoarele planuri:

1. Pielea, care este mobilă în partea superioară a regiunii unde corespunde scheletului osos şi groasă şi aderentă în partea inferioară, unde corespunde cartilajelor. Ea este foarte bogată în glande sebacee.

2. Ţesutul celular subcutanat este foarte subţire şi conţine

foarte puţină grăsime.

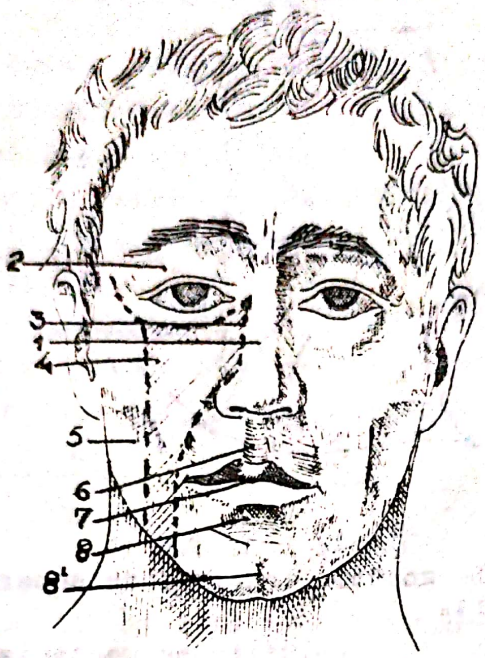

Fig.132. Regiunile superficiale ale feţii

1- piramida nazală
2- regiunea orbiculară
3- şanţul nazo-genial
4- regiunea geniană
5- regiunea maseterină
6- filtru
7- regiunea labială
8- regiunea mentonieră
8' gropiţa mentonieră

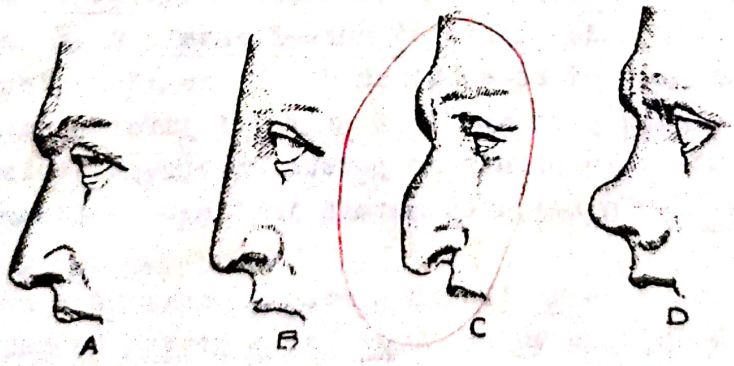

Fig.133. Diferite tipuri de nas văzute din profil

A- nas drept
B- nas grec
C- nas acvilin
D- nas întors în sus

3. Pătura musculară este constituită din următorii mușchi pieloși : piramidalul, transversul nasului, mirtiformul, dilatatorul nărilor și ridicătorul comun al aripilor nasului și a buzei superioare (fig.12c, 134).

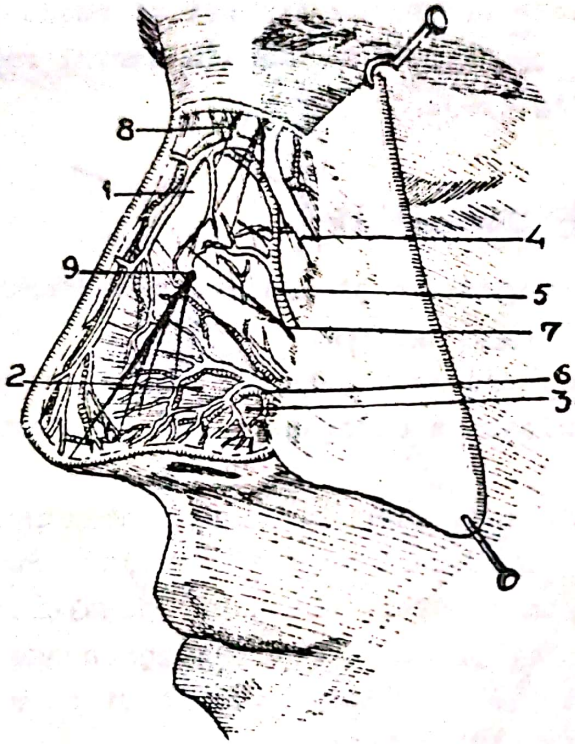

1- piramidalul (nasului)
2- transversalul
3- mirtiformul
4- dilatatorul nărilor
5- ridicătorul comun al aripilor nasului și -a buzei sup.

Fig.134. Regiunea nazală (plan superficial)

1- mușchiul piramidal
2- M.triunghiular al nasului
3- M.dilatator al narinelor
4- vena facială
5- artera facială
6- artera și vena dorsală a nasului
7- ramuri din facial
8- ramuri din nazal extern
9- nervul nazo-lobar

4. Periostul și pericondrul care nu prezintă nimic deosebit, iar sedesubt se găsește planul scheletic.

Arterele regiunii provin din două surse : nazala, ram din oftalmică care irigă partea superioară a regiunii și facială, care dă artera dorsală și artera subcloazonului (fig.134).

Venele urmează un traiect independent de artere (fig.134).

Limfaticele regiunii merg spre următoarele grupuri ganglionare : parotidieni superiori şi preauriculari; cele din porţiunea mijlocie a regiunii merg la ganglionii parotidieni inferiori, iar cele din porţiunea inferioară merg la ganglionii submaxilari.

Nervii regiunii sînt de două feluri : senzitivi şi motori. Filetele motorii destinate muşchilor pieloşi ai regiunii provin din nervul facial. Filetele senzitive, provin din nervul maxilar superior al trigemenului (fig.134).

(15)

Regiunea labială

Este o regiune neperechie şi mediană care înglobează toate părţile moi care constituiesc buzele.

+ Limita ei superioară este dată de o linie orizontală dusă prin extremitatea posterioară a subcloazonului şi a aripilor nasului (fig.131,132).

+ Inferior, limita este dată de o linie orizontală dusă prin şanţul mento-labial iar limitele laterale sînt date de două linii verticale duse la 10-12 mm în afara comisurii buzelor.(fig.132).

Buzele sînt două repliuri musculo-membranoase mobile care formează peretele anterior al cavităţii bucale şi care prin marginea liberă circumscriu orificiul bucal.

Fiecare buză prezintă cîte o faţă anterioară cutanată, cîte o faţa posterioară sau mucoasă, şi cîte o margine liberă. Extremităţile lor reunite formează comisurile (fig.132).

Pe faţa anterioara a buzei superioare se găseşte un şanţ vertical şi median numit şanţul subnazal, care se termina inferior cu un tubercul situat pe marginea liberă a buzei(fig.132). Faţa posterioară a buzelor este legată pe linia mediană de gingia corespunzătoare prin cîte un repliu mucos numit frîu (fig.135).

Marginea lor liberă este de culoare roşie şi prezintă pe linia mediană a buzei superioare un tubercul care corespunde unei depresiuni pe buza inferioară.

In constituţia buzelor intră următoarele patru planuri (fig.136) :

1. pielea, care este groasă şi aderentă la planul muscular

subjacent.

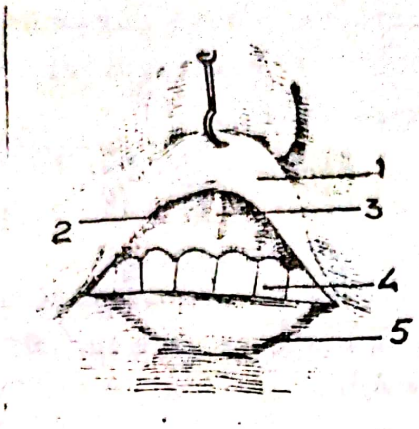

Fig.135. Frîul buzei superioare

1- buza superioară
2- şanţul gingivo-labial
3- frîul buzei superioare
4- arcada dentară superioară
5- buza inferioară

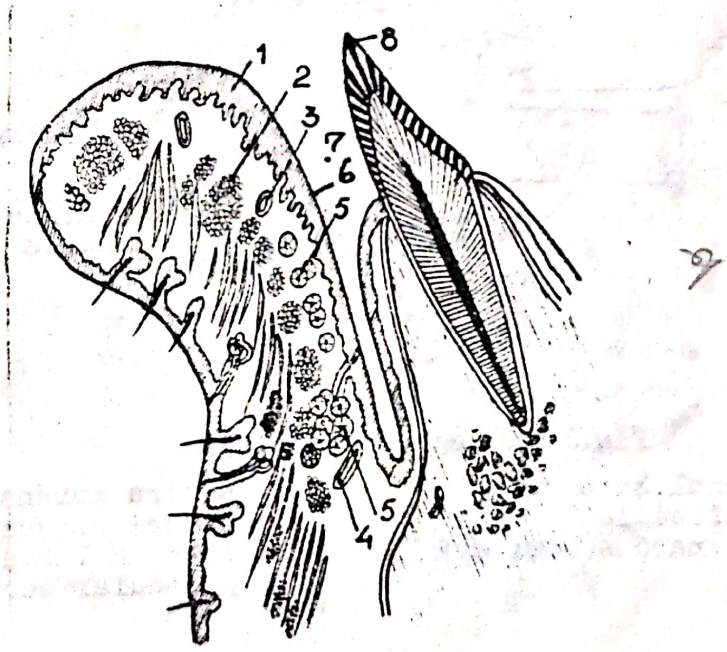

Fig.136. Secţiune sagitală prin buză

1- pielea
2- muşchii
3- artera coronară
4- vena corcnară
5- glande labiale
6- mucoasa
7- vestibulul bucal
8- dinte

2. Pătura musculară care este formată din două categorii de mușchi pieloși; dilatatori și constrictori, care sînt strîns uniți cu dermul cutanat pe care se inseră.

Mușchii dilatatori sînt : caninul, buccinatorul, pătratul barbiei, ridicătorul superficial și profund al aripei nasului și a buzei superioare, micul și marele zigomatic, rizorius al lui Santorini, triunghiularul buzelor și pielosul gîtului, (fig.120).

Mușchii constrictori sînt : orbicularul buzelor și mușchiul compresor al buzelor (fig. 137).

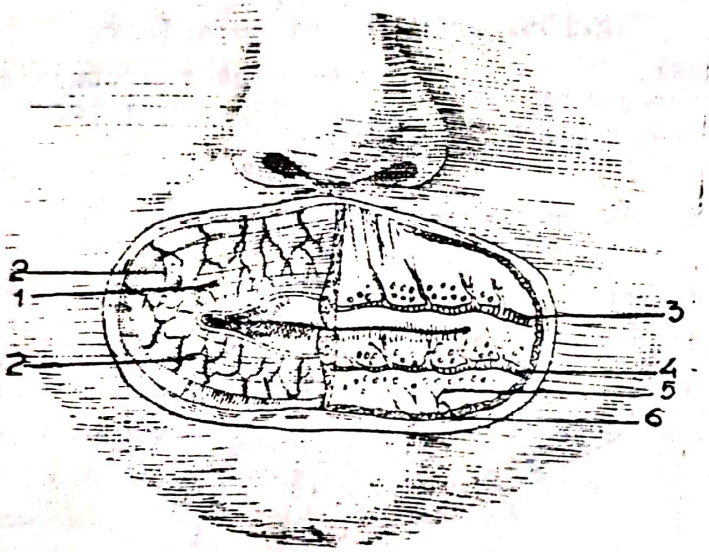

Fig.137. Regiunea labială

1- M.orbicularul buzelor
2- vene superficiale
3- artera coronară superioară
4- artera coronară inferioară
5- ramuri nervoase
6- mucoasa labială cu stratul glandular submucos

3. Pătura glandulară este constituită din glande mici salivare labiale (fig.136, 137). Arterele coronare, ramuri din artera facială, traversează mai întîi planul muscular la nivelul comisurilor, apoi merg dinafară înăuntru, la rața profundă a planului muscular, în grosimea țesutului celular al păturii glandulare, la 7 sau 8 mm de marginea liberă a buzelor (fig.136,137).

4- Pătura mucoasă (fig.136) care are suprafața mamelonată din cauza proeminenței glandelor salivare subjacente. Ea este de

culoare roşie sau rozie şi este aderentă la pătura glandulară. Pătura mucoasă conţine o bogată reţea limfatică, care este independentă de cea cutanată şi care este tributară ganglionilor submaxilari, submentali şi parotidieni.

Regiunea mentonieră (13)

ACEASTA
~~Această regiune~~ înglobează în interiorul ei acea proeminenţă numită bărbie (fig.132). Ea este separată în sus de regiunea labială de şanţul mento-labial, inferior, este limitata de o linie dusă prin marginea liberă a mandibulei, iar limitele laterale sînt date de două verticale coborîte de la 12 mm în arara comisurilor labiale (fig.132,138).

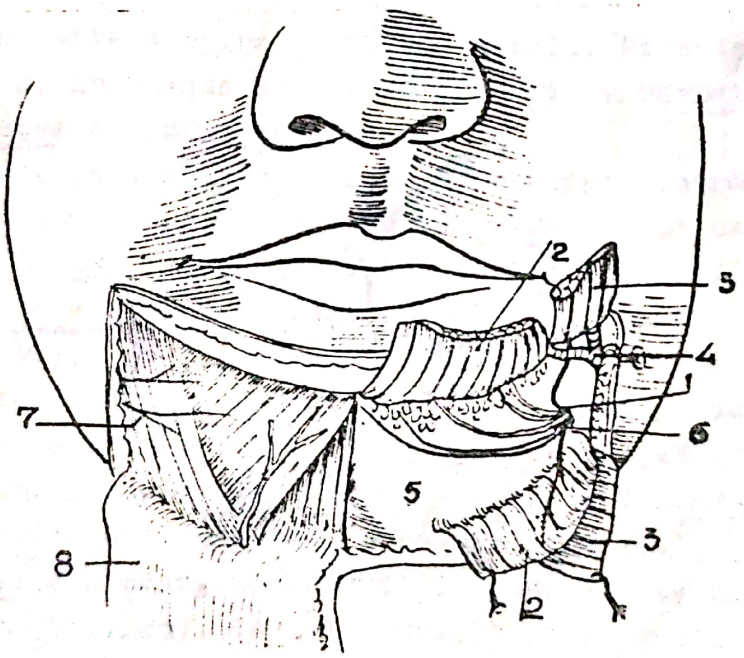

Fig.138. Regiunea mentonieră

1- [illegible]tul mentonier
- . tratul bărbiei
3- L.triunghiularul buzelor
4- artera facială
5- mandibula
6- orificiul mentonier
7- fileţe din facial
8- pielea cu ţesutul celulo-adipos.

In constituţia acestei regiuni intră următoarele planuri:

1. Pielea, care este groasă şi aderentă (fig.138).

2. Patura de ţesut celulo-adipos, care este străbătută de fibrele musculare care vin să se prindă pe piele.

3. Patura musculară, constituită din trei muşchi, care sînt de fiecare parte, mergînd dinăuntru înafară: muşchiul moţul bărbiei, patratul bărbiei şi triunghiularul buzelor (fig.138).

4. Ultima patură, constituită din periost şi schelet, formată de partea mijlocie a corpului mandibulei, care prezintă pe partea mediană eminenţa mentonieră iar lateral, puţin în afara regiunii se găsesc gaurile mentoniere, prin care iese buchetul mentonier (fig.138). Părţile moi ale regiunii mentoniere sînt mobile pe schelet şi periost.

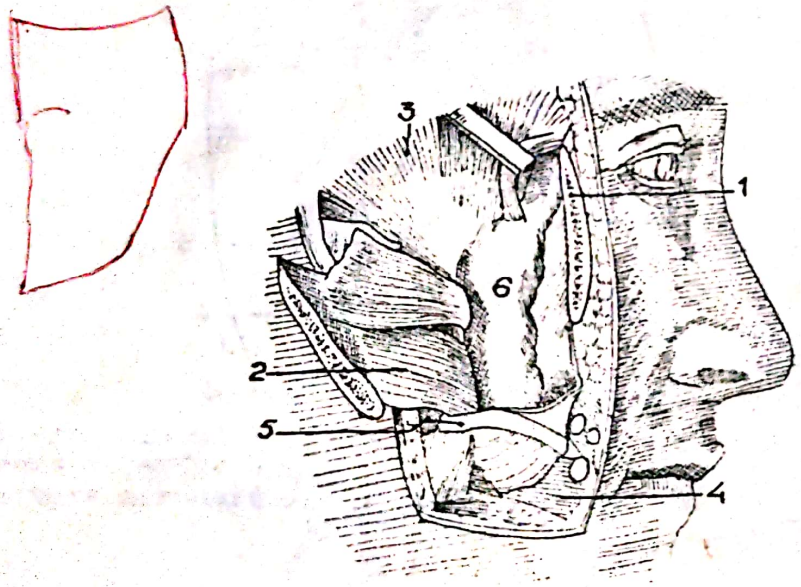

Fig.139. Bula grăsoasă a lui Bichat

1- arcada zigomatică secţionată
2- M.maseter
3- M.temporal
4- M.buccinator
5- canalul lui Stenon
6- bula grăsoasă a lui Bichat

Regiunea genianã

Este o regiune neregulat patrulaterã, care ocupă părţile laterale ale feţei.

Limita ei superioară este dată de rebordul inferior al orbitei.

Limita inferioară este dată de marginea inferioară a mandibulei.

Limita posterioară este dată de marginea anterioară a muşchiului maseter, iar limita anterioară este dată de şanţurile nazo-genian, labio-genian şi apoi de verticale coborîte de la 12 mm în afara comisurii buzelor, la marginea inferioară a mandibulei. (fig.132).

Regiunea genianã are forma unui patrulater alungit în sens vertical, care este mai bombatã în regiunea ei mijlocie la copil şi adult şi escavatã la bătrîni şi oameni slăbiţi.

In constituţia acestei regiuni intră următoarele cinci planuri :

1- pielea este subţire şi foarte mobilă. Ea este glabră la copil şi femeie, însă este acoperită cu peri la bărbat. Conţine multe glande sebacee şi sudoripare;

2- ţesutul celular subcutanat este format dintr-o sumecenie de lamele conjunctive subţiri care se întretaie şi care cuprind o cantitate de grăsime. In partea posterioară a regiunii se găseşte bula grăsoasă a lui Bichat care ocupă tot spaţiul dintre maseter şi buccinator (fig.139);

3- pătura musculară superficială este formată din muşchii pieloşi, care converg spre comisura buzelor. Aceşti muşchi sînt, mergînd de sus în jos: ridicătorul superficial al aripei nasului şi a buzei superioare, micul şi marele zigomatic, rizorius a lui Santorini, fascicolele posterioare ale pielosului gîtului şi triunghiularul buzelor (fig.12o). Se mai găsesc încă în grosimea acestui plan filete nervoase din nervul facial şi fine ramificaţii din arterele transverse a feţei, facială şi mentonieră (fig.14o);

4- pătura musculară profundă formată din următorii muşchi : ridicătorul profund al aripei nasului şi buzei superioare, caninul, buccinatorul cu aponevroza lui şi fasciculele cele mai externe ale patratului bărbiei (fig.14o, 141). In porţiunea mijlocie a regiunii, muşchiul buccinator este despărţit de pătura musculara superficială printr-un spaţiu în forma unui cui, cu baza lui orientată posterior,

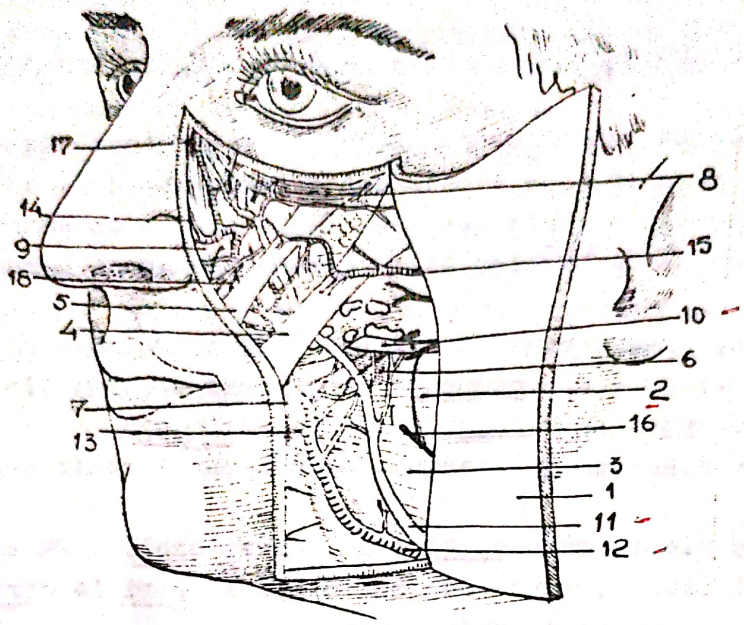

Fig.140. Regiunea genianã

1- lamboul cutanat
2- M.maseter învelit de aponevrozã sa
3- pielosul gîtului şi rizoriusul lui Santoniri
4- M.marele zigomatic
5- M.micul zigomatic
6- M.buccinator
7- M.orbicular al buzelor
8- M.orbicular al pleoapelor
9- M.ridicător comun al aripei nasului şi al buzei superioare
10- canalul lui Stenon
11- vena facialã
12- artera facialã
13- originea arterelor coronare
14- artera dorsalã a nasului
15- artera transversalã a feţei
16- ramuri ale n.facial
17- n.nazal extern
18- ramuri ale n.suborbitar

spre marginea anterioarã a maseterului şi tendonul temporalului şi cu vîrful îndreptat spre comisura buzelor. In acest spaţiu se gaseşte bula grãsoasã a lui Bichat, canalul lui Stenon şi vesele faciale. Bula grãsoasã a lui Bichat este o masa adipoasã care umple tot spaţiul dintre maseter, tendonul temporalului şi peretele intern înapoi, buccinatorul şi aponevroza lui înainte şi pãtura muscularã superficialã a regiunii în afarã.

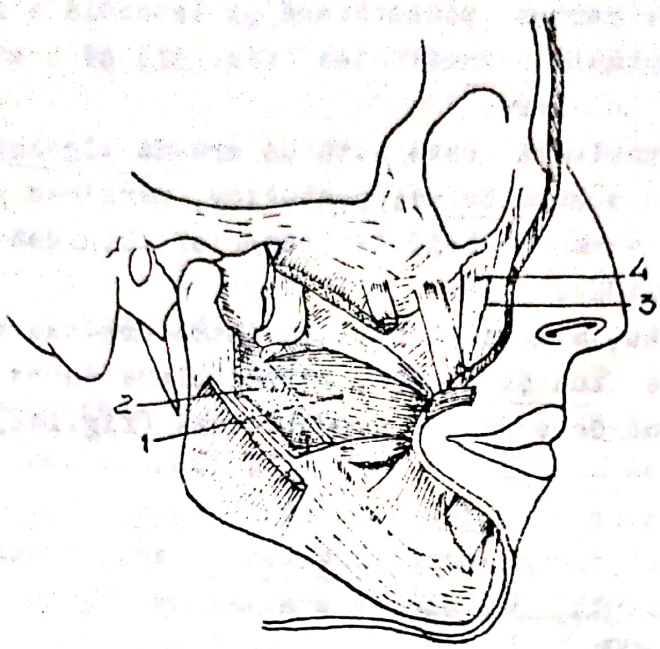

Fig.141. Pătura musculară profundă din regiunea genianã

1- M.buccinator
2- aponevroza buco-faringiană
3- M.ridicator comun al aripei nasului şi al buzei superioare
4- M.canin

Canalul lui Stenon înconjură bula grăsoasă a lui Bichat, trecînd înaintea ei (fig.139), traversează apoi muşchiul buccinator, (fig.140) şi se deschide în vestibulul bucal, la nivelul gîtului celui de al doilea molar superior;

5- planul profund al regiunii este constituit în partea superioară de osul malar şi apofiza piramidală a maxilarului superior, în partea inferioară de mandibulă, iar în partea mijlocie de mucoasa bucală.

Mucoasa bucală, care intră în constituţia regiunii geniene, formează peretele extern al vestibulului bucal. Ea căptuşeşte faţa profundă a muşchiului buccinator, de care aderă prin intermediul unui ţesut conjunctiv submucos foarte dens. In grosimea acestui ţesut conjunctiv merge canalul lui Stenon pe o lungime de 5 mm, dinapoi

înainte, pentru a traversa mucoasa bucală şi a se deschide în cavitatea bucală.

Regiunea maseterină (14)

Situată pe partea posterioară şi laterală a feţei, ea cuprinde ramura montantă a mandibulei (fig.131) şi toate părţile moi care o acoperă în afară.

Limita superioară este dată de arcada zigomatică; în jos, marginea inferioară a mandibulei; posterior, marginea posterioară a ramurei montante a mandibulei, iar anterior, marginea anterioară a maseterului (fig.132).

In constituţia acestei regiuni intră următoarele planuri:

1- pielea, care este fină şi mobilă, este dublată de un panicul adipos, limitat profund de o fascie superficială (fig.142). Aceasta se

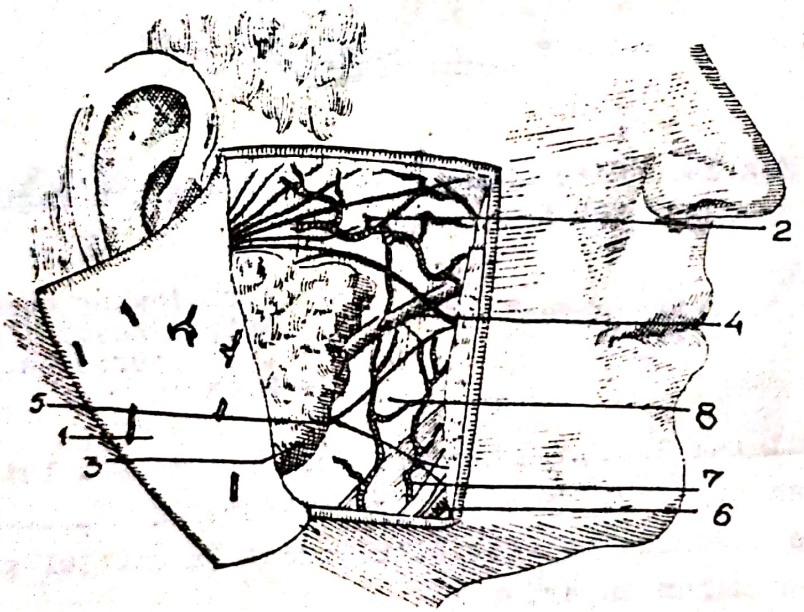

Fig.142. Regiunea maseterină - plan superficial

1- lamboul cutanat cu ţesutul adipos subcutanat
2- artera transversală a feţii
3- prelungirea premaseterină a glandei parotide
4- canalul lui Stenon
5- ramurile terminale ale nervului facial
6- artera facială
7- artera maseterină inferioară (din facială)
8- aponevroza maseterină

continuă în sus cu aponevroza epicraniană. In jos, fascia superficialis se dedublează pentru a întecui pielosul gîtului şi rizorius a lui Santorini. Sub fascia superficialis se găseşte o pătură de ţesut celular subcutanat, în grosimea căruia se găseşte artera transversală a feţei, prelungirea premaseterină a glandei parotide, din care se desprinde canalul lui Stenon şi ramurile terminale ale nervului facial şi ramura maseterină inferioară, din artera facială care trece prin unghiul antero-inferior al regiunii (fig.142) ;

2- aponevroza maseterină, care are formă patrulateră, prinzîndu-se pe marginile: anterioară, posterioară şi inferioară a ramurei montante a mandibulei şi pe arcada zigomatică, formînd împreună cu osul o lojă osteo-fibroasă care comunică cu regiunea zigomatică prin incizura zigomatică. Această lojă maseterină este ocupată în întregime de către muşchiul maseter (vezi muşchiul maseter)(fig.143).

Ultimul plan al regiunii este format de planul scheletic şi anume din ramura montantă a mandibulei (fig.143).

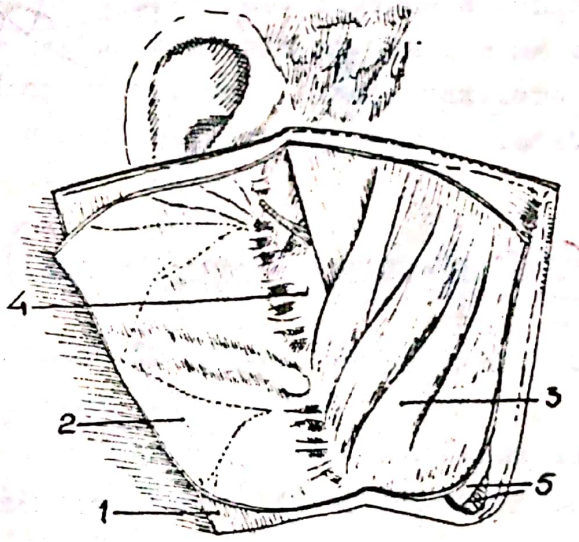

Fig.143. Regiunea maseterină - plan subaponevrotic

1- lamboul cutanat
2- aponevroza maseterina (pe a carei faţă externă se văd prin transparenţă elementele superficiale)
3- muşchiul maseter
4- ramura verticală a mandibulei
5- artera şi vena facială

REGIUNILE PROFUNDE ALE FEȚEI

Din această categorie de regiuni ale feței fac parte toate acele regiuni care nu sînt acoperite de piele.

Aceste regiuni profunde sînt : regiunea fosei zigomatice, regiunea pterigo-maxilară, regiunile bucale și regiunea faringiană.

Regiunea zigomatică

Regiunea zigomatică ocupă părțile laterale ale feței.

Superior este delimitată de arcada zigomatică, inferior de un plan orizontal dus prin marginea inferioară a mandibulei, anterior de tuberozitatea maxilarului superior, posterior de peretele anterior al lojei parotide, extern se găsește ramura montantă a mandibulei, iar intern apofiza pterigoidă și peretele lateral al faringelui.

Regiunea zigomatică are forma unei piramide patrunghiulare cu patru pereți, o bază îndreptată în sus și un vîrf îndreptat în jos.

Peretele ei extern este format de fața internă a ramurei montante a mandibulei (fig.144).

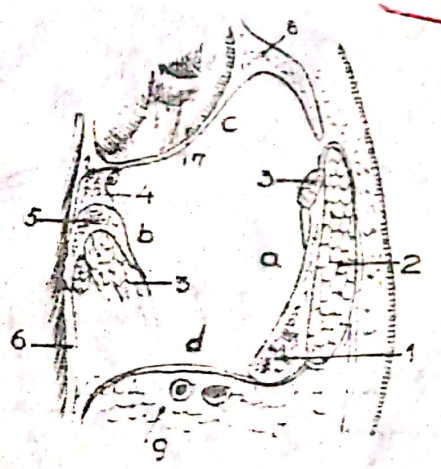

Fig.144. Secțiune orizontală prin regiunea zigomatică
a) peretele extern, b) peretele intern, c) peretele anterior
d) peretele posterior

1- ramura verticală a mandibulei
2- mușchiul maseter
3- mușchiul pterigoidian intern
4- comunicarea cu groapa pterigo-maxilara
5- apofiza pterigoidă
6- peretele lateral al faringelui
7- tuberozitatea maxilarului sup.
8- osul malar
9- parotida

Peretele intern este format, mergînd dinainte înapoi, de intrarea în fosa pterigo-maxilară, aripa externă a apofizei pterigoide, fosa pterigoidiană şi peretele lateral al faringelui (fig.144).

Peretele anterior este format de tuberozitatea maxilarului superior şi originile muşchilor buccinator şi constrictorul superior al faringelui (fig.144).

Peretele posterior este format de peretele anterior al lojei parotide şi de apofiza stiloidă, în partea cea mai superioară (fig.144).

Baza regiunii este îndreptată în sus şi este formată, în porţiunea ei internă, de porţiunea orizontală a feţei externe a marii aripi a sfenoidului, iar în porţiunea ei externa, din afara crestei sfeno-temporale, ea comunică printr-un larg orificiu cu loja temporală.

Vîrful, îndreptat în jos, este format de inserţia muşchiului pterigoidian intern, pe faţa internă a gonionului.

In interiorul regiunii zigomatice se găsesc muşchii pterigoidieni externi şi interni, vasele maxilare interne cu ramurile lor colaterale, nervul maxilar inferior, limfatice şi ţesut celulo-grăsos (fig.145).

Regiunea fosei pterigo-maxilare

Este situată în partea profundă şi laterală a feţei, imediat înăuntru regiunii zigomatice.

Regiunea pterigo-maxilară are forma unei piramide patrunghiulare cu patru pereţi, o bază orientată în sus şi un vîrf îndreptat în jos (fig.146).

Peretele ai anterior este format de tuberozitatea maxilarului superior, pe care se găsesc găurile dentare posterioare (fig. 146).

Peretele posterior este format de faţa anterioară a apofizei pterigoide (fig.146). In partea cea mai superioară a acestui perete se găsesc următoarele orificii:

1- gaura mare rotundă prin care trece nervul maxilar

superior;

2- conductul pterigo-palatin pentru artera cu acelaşi nume, nervul faringian a lui Bock şi

3- canalul vidian pentru nervul şi artera respectivă.

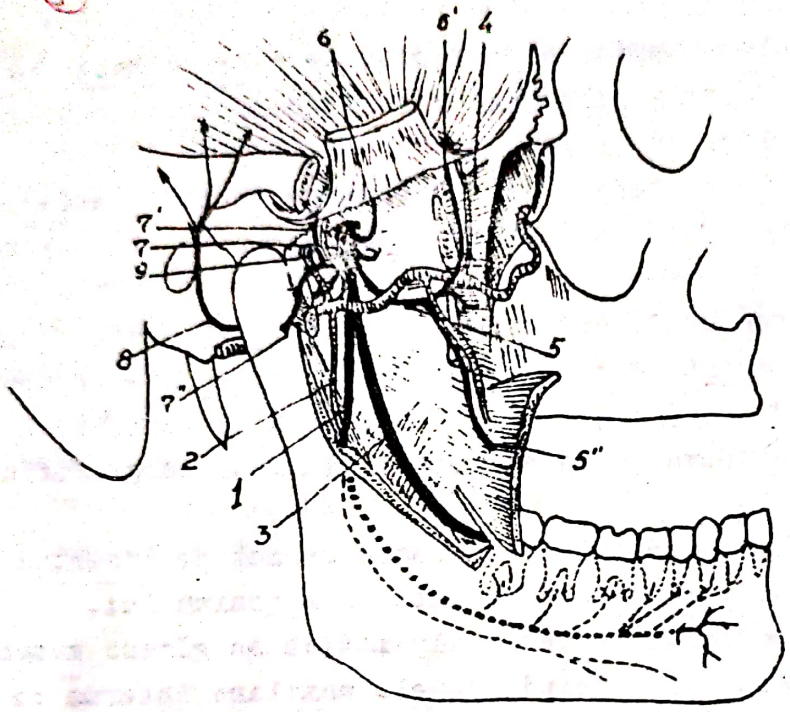

Fig.145. Evidenţierea ramurilor colaterale şi terminale ale nervului maxilar inferior, prin secţionarea muşchiului pterigoidian extern.

1- nervul dentar inferior
2- artera dentară inferioară
3- nervul lingual
4- M.pterigoidian extern secţ.
5- nervul temporo-bucal cu
5' temporal profund anterior
5" bucal
6- nerv.temporal profund mijlociu
7- nerv.temporo-maseterin cu
7' ramul temporal profund post.
7" ramul maseterin
8- nervul auriculo-temporal
9- artera meningee mijlocie

Peretele intern este format de lama verticală a palatinului. In partea superioară a acestui perete se găseşte gaura sfeno-palatină, prin care trec artera şi nervul cu acelaşi nume (fig.146).

Peretele extern lipseşte, fiind format de un larg orificiu prin care fosa pterigo-maxilară comunică cu fosa zigomatică.

Baza regiunii, îndreptată în sus, este formată de baza cra-

niului : la nivelul ei se găseşte fanta sfeno-maxilară prin care comunică cu orbita (fig.146).

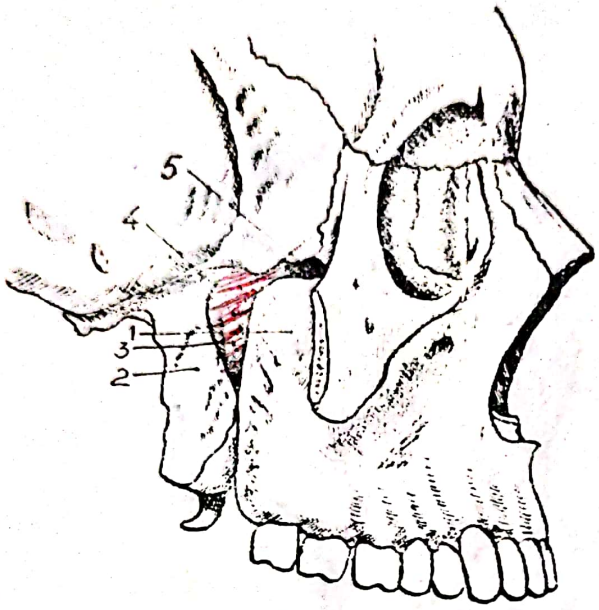

Fig.146. Groapa pterigo-maxilară

1- tuberozitatea maxilarului superior
2- apofiza pterigoidă
3- lama verticală a palatinului
4- orificiul sfeno-palatin
5- fanta sfeno-maxilară

Vîrful, îndreptat în jos este format de unirea apofizei pterigoide cu tuberozitatea maxilarului superior (fig.146). La nivelul lui se găsesc canalul palatin posterior şi cele accesorii.

In interiorul acestei regiuni se găsesc într-o atmosferă celulo-grăsoasă :

1- porţiunea terminală a arterei maxilare interne;
2- vene ;
3- nervul maxilar superior, pe traiectul căruia se găseşte ganglionul sfeno-palatin (fig.147).

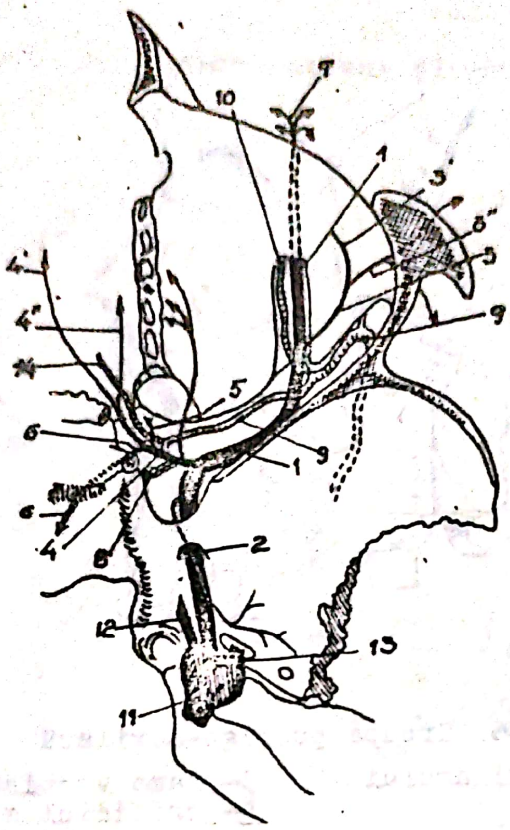

Fig.147. Secţiune transversală prin groapa pterigo-maxilară, pentru a pune în evidenţă conţinutul său

1- nervul maxilar sup.
2- marea gaură rotundă
3- ramul orbitar cu
3' lacrimo-palpebral şi
3'' temporo-malar
4- nervul sfeno-palatin cu
4' nervul sfeno-palatin intern
4'' nervul sfeno-palatin extern
5- nervul palatin posterior
6- nervul pterigo-palatin
7- ramurile terminale ale nervului maxilar superior
8- ganglionul sfeno-platin
9- artera maxilară internă
10-artera suborbitară
11-ganglionul lui Gasser
12-nervul oftalmic
13-nervul maxilar inferior
14-artera sfeno-palatina

Regiunile gurii (21)

Gura este o cavitate foarte neregulată care se întinde de la nivelul orificiului bucal, prin care comunică cu exteriorul, pînă la nivelul istmului gîtlejului, prin care comunică cu faringele.

Arcadele dentare împart cavitatea bucală în două compartimente : înăuntru arcadelor dentare se găseşte gura propriu zisă, iar în afara lor, se găseşte vestibulul bucal (fig.148).

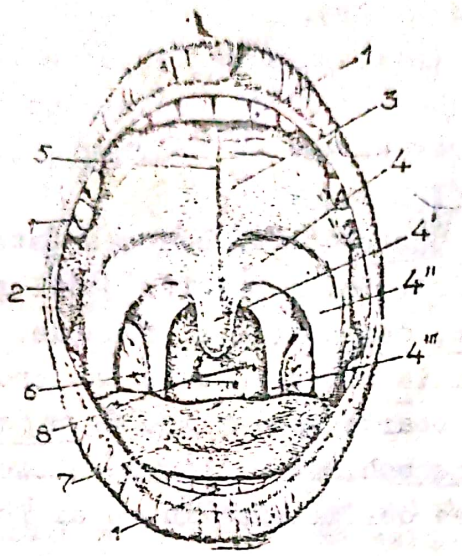

Fig.148. Cavitatea bucală

1- arcadele dentare
2- vestibulul bucal - faţa internă a regiunii geniene
3- palatul dur
4- palatul moale cu
4' luneta
4"- pilierul anterior
4''' pilierul posterior
5- rafeul median
6- amigdala palatină
7- limba
8- istmul gîtlejului

Numeroasele formaţiuni anatomice care delimitează cavitatea bucală se repartizează în mai multe regiuni topografice : regiunea labială, geniană, palatină, sublinguală, gingivo-dentară şi amigdaliană. Primele două regiuni labială şi geniană le-am studiat ca regiuni superficiale ale feţei.

Regiunea palatină (24)

Regiunea palatină formează peretele superior şi posterior al cavităţii bucale. Ea este constituită în partea anterioară de bolta palatină, iar în partea posterioară de vălul palatin (fig. 148).

Regiunea palatină este limitată anterior şi lateral de arcadele dentare, iar posterior de marginea liberă a vălului palatin. Ea are forma unei bolţi concave şi în sens antero-posterior şi în sens transversal (fig.148).

In porţiunea ei anterioară regiunea palatină este dură (bolta palatină) şi prezintă pe linia mediană un rafeu median, de o parte şi de alta a căruia se găsesc numeroase creste de mucoasă oblice sau transversale (fig.148).

In porţiunea ei posterioară regiunea este moale şi depresibilă (vălul palatin). Vălul palatin, mobil şi contractil, joacă un mare rol în supt, deglutiţie şi fonaţie. Marginea lui liberă ne prezintă, pe linia mediană, lueta sau omuşorul a cărei formă şi dimensiuni sînt foarte variabile. De o parte şi de alta a luetei se găsesc două perechi de repliuri numite pilieri anteriori şi posteriori, care delimitează între ei loja amigdaliană (fig.148).

Regiunea palatină este adesea sediul unor fisuri care prelungesc buza de iepure pînă la marginea posterioară a vălului palatin.

Planurile constitutive ale regiunii palatine le vom studia separat pentru bolta palatină şi pentru vălul palatin. La nivelul bolţii palatine întîlnim următoarele 4 planuri, mergînd de jos în sus :

1- mucoasa palatină care este groasă, de culoare alb-rozie, rezistentă şi aderentă la periost;

2- pătura glandulară situată dedesubtul mucoasei şi făcînd corp cu ea, se găseşte de o parte şi de alta a liniei mediane şi a cărei grosime creşte mergînd dinainte îndărăt, pînă la nivelul vălului palatin unde se subţiază. Această pătură glandulară, formată din glandele salivare palatine, este foarte aderentă la periost şi la mucoasa palatină în regiunea bolţii palatine. La nivelul vălului palatin ea se separă cu uşurinţă de muşchi şi de aponevroza palatină care o acoperă;

3- planul scheletic este format, în cele două treimi anterioare, de apofizele palatine ale oaselor maxilare superioare, iar în 1/3 posterioară, de apofizele orizontale ale palatinului (fig.

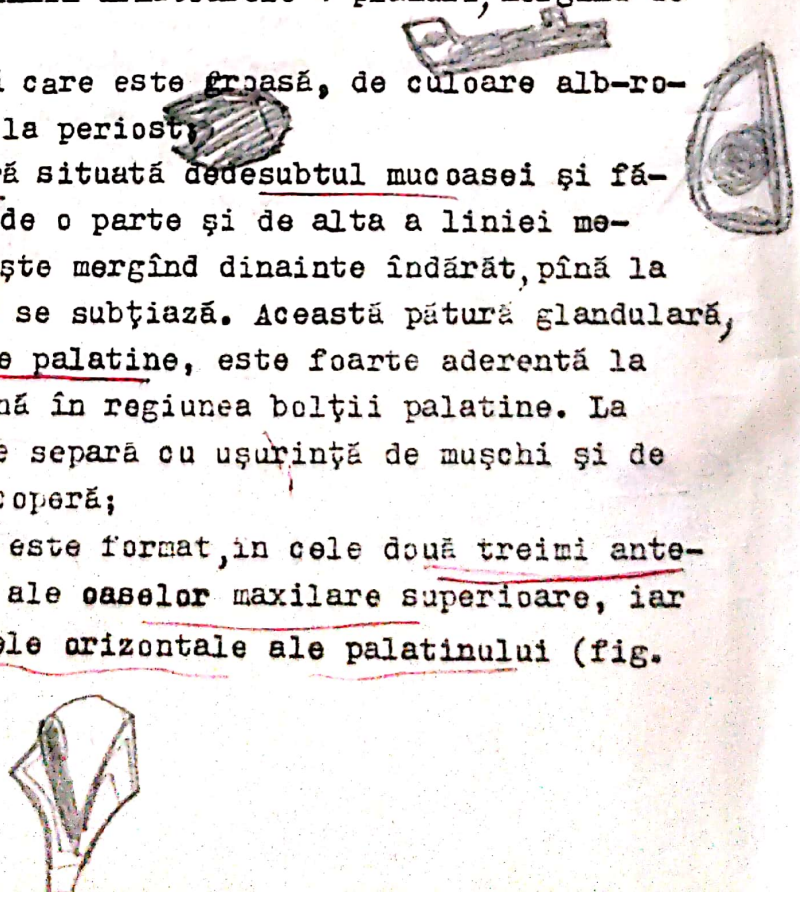

149).

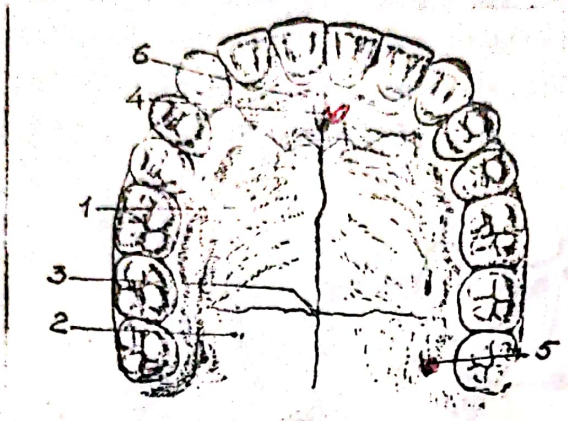

Fig.149. Palatul dur

1- apofiza palatină a maxilarului superior
2- apofiza orizontală a palatinului
3- sutura cruciformă
4- orificiul palatin anterior
5- orificiul palatin posterior
6- osul incisiv

4- pătura mucoasă superioară este formată de mucoasa foselor nazale.

La nivelul vălului palatin întîlnim următoarele 5 planuri: 1 şi 2- pătura mucoasei inferioare şi pătura glandulară.

3- aponevroza palatină care prelungeşte indărăt, în porţiunea anterioară a vălului palatin, bolta palatina. Ea este constituită în special de tendoanele lăţite ale muşchilor peristafilini externi (fig.150).

4- pătura musculară este formată din 5 perechi de muşchi:

a) Muşchiul palato-stafilin (azigosul luetei), care se întinde de la spina nazală posterioară la vîrful luetei;

b) Muşchii peristafilini interni, care se întind de la stînca temporalului la aponevroza palatină ;

c) Muşchii peristafilini externi, care se întind de la foseta scafoidă la aponevroza palatină ;

d) Muşchii gloso-stafilini, care intră în constituţia pilierilor anteriori ai vălului palatin;

e) Muşchii faringo-stafilini, care intră în constituţia

pilierilor posteriori. (fig.150).

5) Pătura mucoasă superioară, roşie şi subţire, este o continuare a mucoasei nazale.

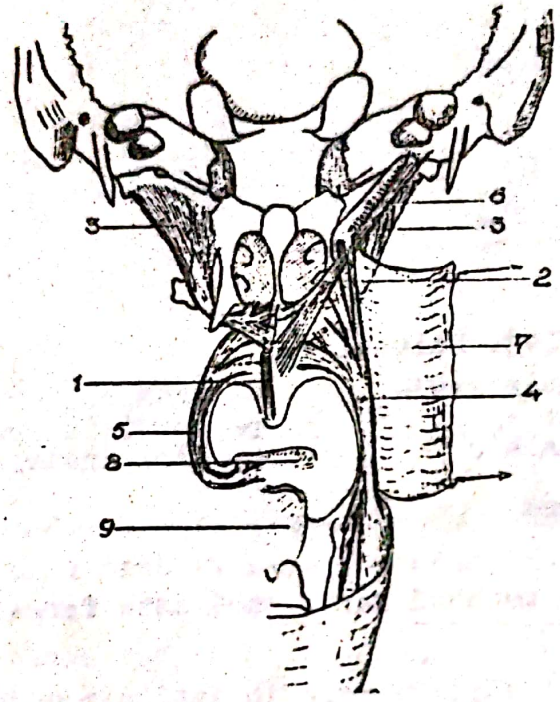

Fig.150. Muşchii vălului palatin

1- muşchiul palato-stafilin(azigos)
2- muşchiul peristafilin int.
3-muşchiul peristafilin extern
4-muşchiul faringo-stafilin
5-muşchiul gloso-stafilin
6- trompa lui Eustache
7- tunica fibroasă a faringelui
8- limba
9- orificiul laringelui

Arterele regiunii provin din artera sfeno-palatină, palatina superioară şi palatina inferioară.

Limfaticele duc la ganglionii jugulari interni, submaxilari şi retrofaringieni laterali.

Nervii senzitivi provin din nervii palatini anteriori, mijlocii, şi posteriori. Ramurile motorii provin din nervii pneumogastrici, cu excepţia nervului pentru muşchiul peristafilin extern care provine din nervul maxilar inferior.

pilierilor posteriori. (fig.150).

5) Pătura mucoasă superioară, roşie şi subţire, este o continuare a mucoasei nazale.

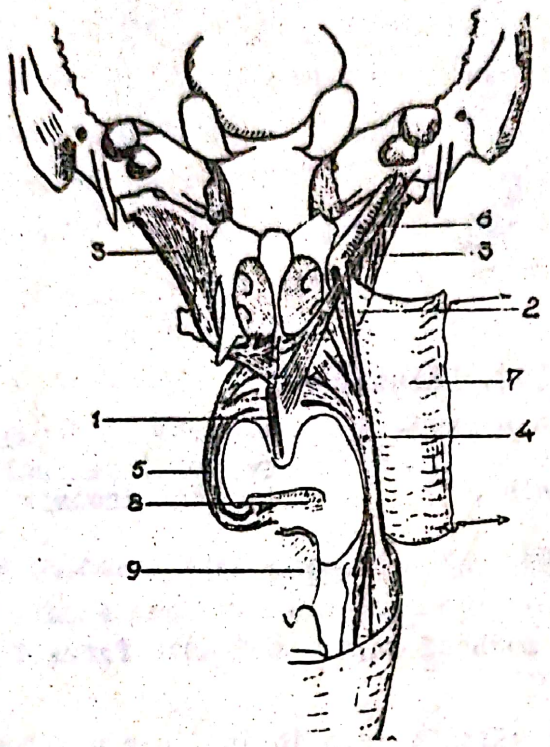

Fig.150. Muşchii vălului palatin

1- muşchiul palato-stafilin(azigos)
2- muşchiul peristafilin int.
3-muşchiul peristafilin extern
4-muşchiul faringo-stafilin
5-muşchiul gloso-stafilin
6- trompa lui Eustache
7- tunica fibroasă a faringelui
8- limba
9- orificiul laringelui

Arterele regiunii provin din artera sfeno-palatină, palatina superioară şi palatina inferioară.

Limfaticele duc la ganglionii jugulari interni, submaxilari şi retrofaringieni laterali.

Nervii senzitivi provin din nervii palatini anteriori, mijlocii, şi posteriori. Ramurile motorii provin din nervii pneumogastrici, cu excepţia nervului pentru muşchiul peristafilin extern care provine din nervul maxilar inferior.

(21)

Regiunea sublinguală

Este situată dedesubtul părţii libere a limbii. In partea anterioară şi în părţile laterale este delimitată de arcada dentară inferioară, iar posterior de baza limbii (fig.151).

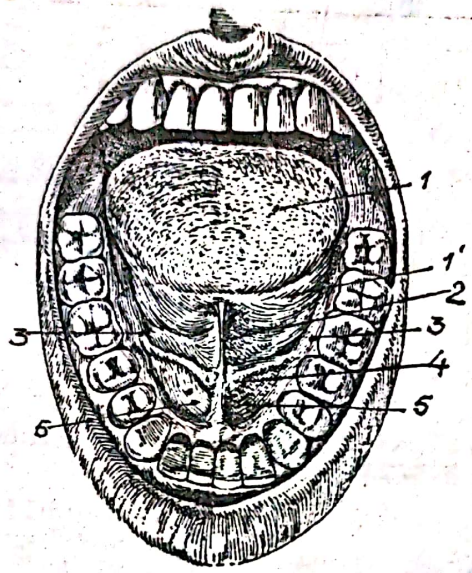

Fig.151. Regiunea sublinguală

1- limba - faţa dorsală ou
1' faţa ventrală
2- frîul limbii
3- şanţul alveolo-lingual
4- caruncula
5- eminenţele sublinguale determinate de glandele sublinguale

Ea se întinde în profunzime pînă la muşchii milo-hioidieni care o separă de regiunea supra-hioidiană. Ea are forma unui triunghi, căptuşit de mucoasa bucală.

Pe linia mediană se găseşte frîul limbii, iar de o parte şi de alta a bazei acesteia se găsesc orificiile de deschidere a canalelor lui Wharton şi orificiile de deschidere a canalelor excretoare a glandelor sublinguale. Intre aceste orificii şi arcada dentară se găseşte cîte un relief numit caruncula sublinguală. (fig.151).

Imediat dedesubtul mucoasei care căptuşeşte regiunea sublinguală se găseşte loja sublinguală (fig.152).

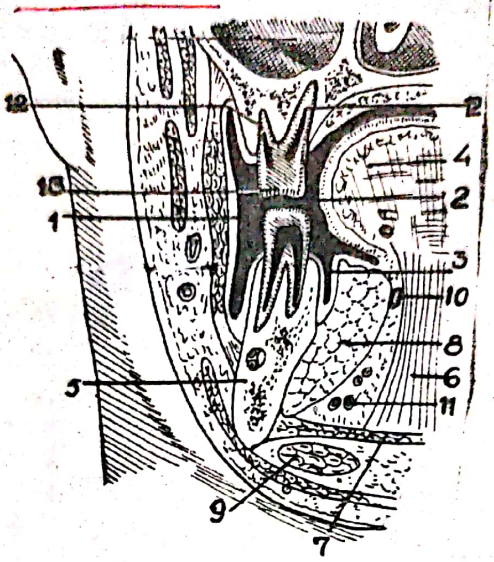

Fig.152. Secţiune frontală prin regiunea sublinguală şi gingivo-dentară.

1- vestibulul bucal
2- gura propriu-zisă
3- şanţul alveolo-lingual
4- limba
5- maxilarul inf.cu fţseta sublinguală
6- muşchiul hioglos
7- muşchiul milo-hioidian
8- glanda sublinguală
9- glanda submaxilară
10- canalul lui Wharton
11- vasele sublinguale
12- alveola dentară cu rădăcinile dintelui
13- dintele

Loja sublinguală ne prezintă 4 pereţi şi două extremităţi.

Peretele intern este format de muşchii genio-gloşi şi genio-hioidieni, în partea anterioară şi de muşchii hiogloşi, în partea posterioară.

Peretele extern, osos, este constiuit de foseta sublinguală a maxilarului inferior (fig.152).

Peretele inferior este format de muşchiul milo-hioidian.

Peretele superior este format de mucoasa şanţului alveolo-lingual şi cea a caruncului sublinguale (fig.151,152).

Extremitatea anterioară comunică, pe linia mediană, cu cea de partea opusă.

Extremitatea posterioară este largă şi comunică cu loja

submaxilară.

In loja sublinguală se găsesc următoarele organe: glanda sublinguală, prelungirea anterioară a glandei submaxilare, canalul lui Wharton, nervii linguali, marele hipoglos şi vasele sublinguale (fig.152, 153).

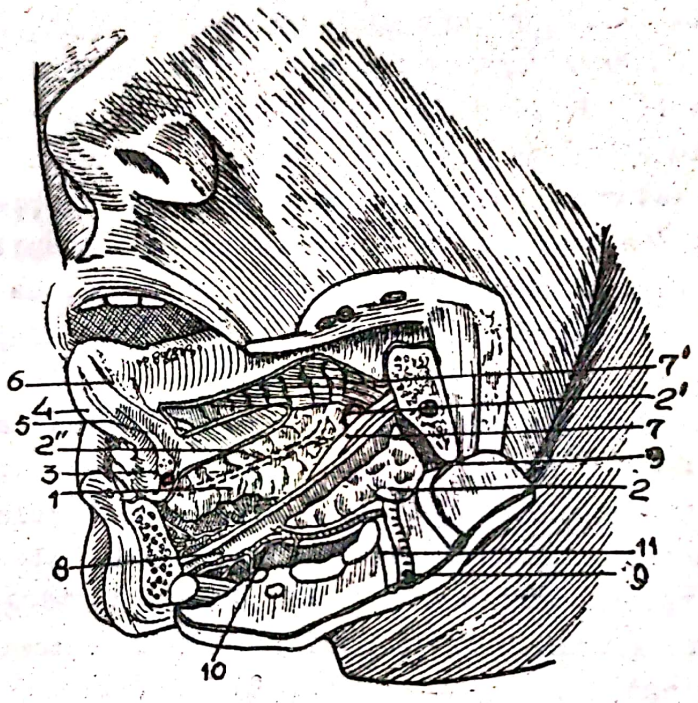

Fig.153. Regiunea sublinguală stîngă văzută după secţionarea ramurei orizontale a mandibulei

1- glanda sublinguală
2- glanda submaxilară cu
2' prelungirea anterioară
2'' canalul lui Wharton(punctat)
3- orificiul de deschidere a canalului lui Wharton
4- limba
5- frîul limbii
6- venele ranine
7- nervul lingual cu
7' ramificaţiile linguale
8- muşchiul milo-hioidian
9- artera facială
10- artera submentală
11- vena facială

Regiunea gingivo-dentară (21)

Cuprinde porţiunea marginii libere a maxilarelor, care este căptuşită de gingie şi în care sînt implantaţi dinţii.

Gingiile sînt în număr de două, una superioară şi una

inferioară. Ele au formă de potcoavă, cu concavitatea îndreptată posterior. Au culoare roşie, un aspect neted şi o consistenţă tare. Fiecare gingie ne prezintă o faţă anterioară sau vestibulară, care contribuie cu faţa internă a buzei corespunzătoare să formeze vestibulul bucal şi şanţul labio-jugo-gingival, o faţă posterioară sau bucală propriu-zisă şi o margine dentară străbătută de mai multe găuri, în care sînt implantaţi dinţii (fig.152).

Mucoasa gingivală este foarte groasă şi rezistentă. Ea se prinde solid de gîtul dintelui şi aderă intim la periostul de dedesubt, în afară de cea de la nivelul şanţului labio-gingival unde apare pătura celuloasă a obrazului. Ea nu prezintă glande în grosimea ei, dar are numeroase şi voluminoase papile.

Arterele provin din maxilara internă, pe de o parte şi din arterele linguală, submentală şi dentară inferioară, pe de altă parte.

Limfaticele ajung la ganglionii submaxilari, iar nervii provin din nervii dentari.

Alveolele dentare sînt cavităţi uniloculare sau multiloculare în care pătrund rădăcinile dinţilor. Ele sînt săpate în grosimea marginei maxilarelor, mai aproape de tăblia externă decît de cea internă. Dinţii sînt producţii epidermice emanate din epiteliul gingival.

Regiunea amigdaliană sau tonsilară

Este situată înapoia şi pe părţile laterale ale cavităţii bucale, înăuntru regiunii zigomatice, înaintea laringelui, dedesubtul regiunii palatine şi deasupra limbii. Ea este cuprinsă între pilierii anteriori şi posteriori ai vălului palatin (fig.154).

Regiunea amigdaliană se prezintă sub forma unei depresiuni profunde, de formă triunghiulară, cu vîrful îndreptat în sus şi care conţine în ea amigdala palatină.

Avînd această formă, ea ne prezintă un perete anterior, format de pilierul anterior al vălului palatin (fig.154), în constituţia căruia intră muşchiul gloso-stafilin acoperit de mucoasă; un perete posterior, constituit de pilierul posterior al vălului

palatin (fig.154), în constituţia căruia intră muşchiul faringostafilin căptuşit de mucoasă. Pilierii posteriori sînt mai apropiaţi de linia mediană decît cei anteriori.

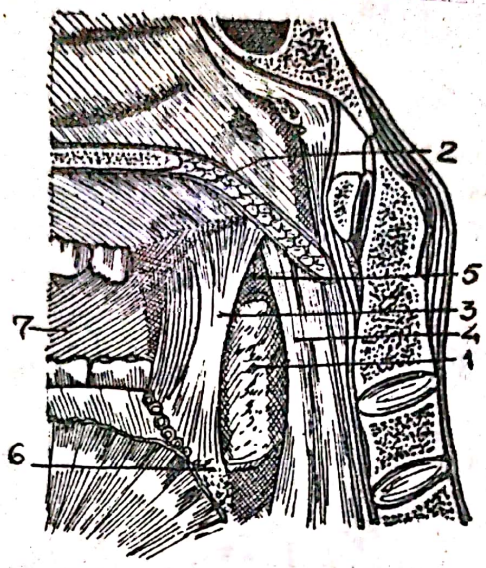

Fig.154. Regiunea amigdaliană

1- amigdala palatină
2- vălul palatin
3- pilierul anterior
4- pilierul posterior
5- foseta supra-amigdaliană
6- baza limbii
7- cavitatea bucală

Loja amigdaliană, în afară de aceşti doi pereţi, mai prezintă un perete extern format din următoarele planuri, mergînd dinăuntru în afară : muşchiul amigdalo-glos, aponevroza faringiană, muşchiul constrictor superior al faringelui. De asemenea mai are un vîrf format din întîlnirea, în partea superioară, a celor doi pilieri, şi o bază care se continuă fără limită de demarcaţie, cu peretele lateral al faringelui (fig.154).

In loja amigdaliană se găseşte amigdala palatină, care însă nu o ocupă în întregime, partea ei superioară rămînînd liberă şi formînd foseta supra-amigdaliană (fig.154).

Amigdalele palatine au o formă ovoidală, cu diametrul longitudinal orientat oblic de sus în jos şi dinainte îndărăt.

Suprafaţa ei este de culoare rozie şi neregulat mamelonată cu numeroase cripte amigdaliene. Fiecare amigdală palatină ne prezintă două feţe, două margini şi două extremităţi. Faţa internă

este liberă şi face relief pe peretele lateral al buco-faringelui (fig.154).

Faţa externă, este aplicată pe peretele lateral al faringelui şi prin intermediul acestuia vine în raport cu spaţiul prestilian (fig.155).

Fig.155. Regiunea amigdaliană - plan profund

1- constrictorul sup.al faringelui
2- M.pterigoidian intern
3- artera palatină ascendentă
4- nervul lingual
5- glanda submaxilară
6- muşchiul stilo-glos
7- artera facială
8- artera occipitală
9- artera faringiană inf.
10- artera carotidă externă

Marginile anterioară şi posterioară vin în raport cu pilierii anteriori şi posteriori ai vălului palatin (fig.154).

Polul superior este separat de vîrful lojei amigdaliene prin foseta **supra-amigdaliană** (fig.154) care derivă din cea de a doua grupă endobranşială.

Polul inferior este separat de baza limbii printr-un interval de 5-6 mm.

Amigdalele palatine sînt formate dintr-o serie de lobi. Fiecare lob se compune dintr-un diverticul sau criptă, a cărui pere-

ţi sînt formaţi din două straturi : unul superficial, epitelial şi altul profund format din ţesut reticular şi foliculi limfatici.

Arterele care vascularizează această regiune provin din linguală, faringiana inferioară, palatina superioară şi inferioară.

Venele merg la plexul venos faringian.

Limfaticele merg la ganglionii submaxilari.

Nervii provin din lingual şi din gloso-faringian.

Regiunea faringiană

Cuprinde acea parte profundă a feţei şi gîtului, care este ocupată de faringe (vezi faringele).

G I T U L

Gîtul este acea porţiune a trunchiului,care uneşte capul cu toracele. El este o porţiune mai îngustă, care este depăşit de jur împrejur de cap, care se găseşte deasupra lui şi de torace, care se găseşte sub el.

Limita lui superioară este dată,mergînd dinainte îndărăt, de marginea inferioară a corpului mandibulei, de marginea posterioară a ramurei montante a mandibulei, de o linie care trece sub conductul auditiv extern, apoi coboară pe marginea anterioară a apofizei mastoide, înconjură vîrful ei şi urcă pe marginea posterioară a ei, după care urmează liniile curbe occipitale superioare, pînă la protuberanţa occipitală externa (fig.156).

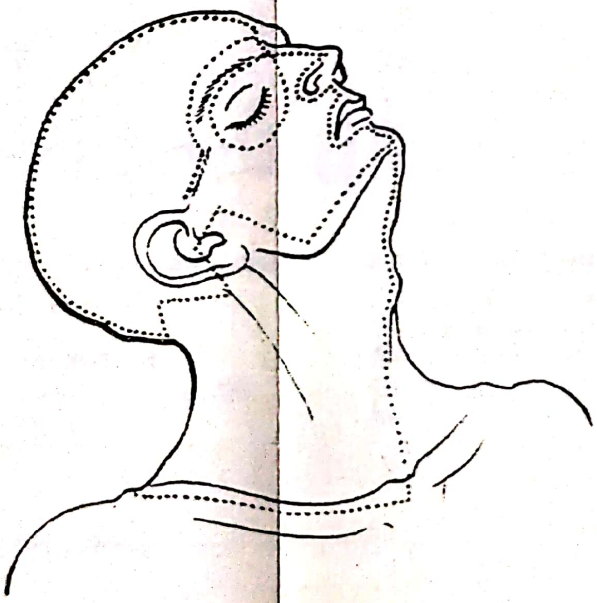

Fig.156. Limitele gîtului, feţei şi craniului

Limita inferioară a gîtului este dată anterior de marginea superioară a sternului şi cele două clavicule; înapoi, o linie transversală care se întinde de la o articulaţie acromio-claviculară la alta, trecînd prin apofiza spinoasă a celei de a VII-a

vertebre cervicale.(fig.156).

Gîtul, din punct de vedere topografic, se împarte în mai multe regiuni: anterioare, laterale şi posterioare.

Regiunile anterioare ale gîtului sînt în număr de trei: două regiuni superficiale, regiunea supra şi subhioidiană şi o regiune profundă, regiunea prevertebrală (fig.157).

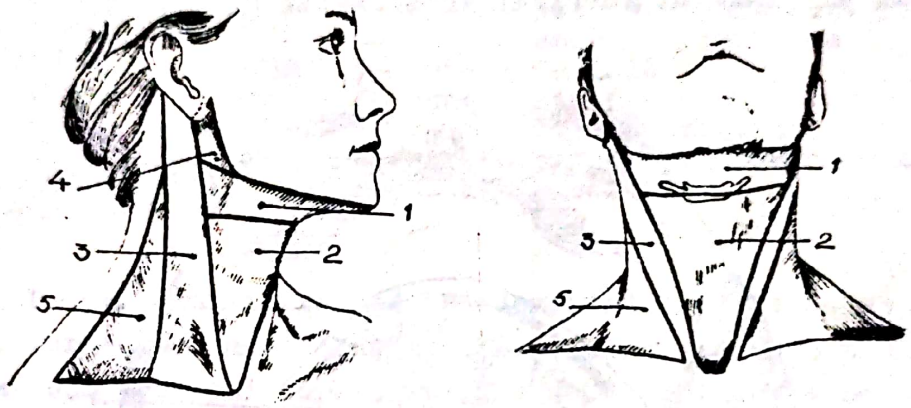

Fig.157. Regiunile anatomo-topografice ale gîtului

1- regiunea suprahioidiană
2- regiunea subhioidiană
3- regiunea sterno-cleido-mastoidiană
4- regiunea parotidiană
5- regiunea supraclaviculara

Regiunea suprahioidiană

Este o regiune nepereche şi mediană, care ocupă partea anterioară şi superioară a gîtului.

Limita ei superioară este dată de o linie dusă prin marginea inferioară a mandibulei ; limita inferioară este o linie orizontală dusă prin osul hioid; limitele laterale sînt date de marginile anterioare ale muşchilor sterno-cleido-mastoidieni (fig.157).

Planurile superficiale ale regiunii sînt :

1. Pielea, care nu este acoperită cu peri la copii şi la femei, este groasă, suplă şi mobilă pe planurile profunde.

2. Țesutul celular subcutanat poate,la unele persoane, să conțină o mare cantitate de grăsime, formînd o bărbie dublă sau triplă. El conține în grosimea lui, în partea superioară și externă, fibre musculare din mușchiul pielosul gîtului. Arterele superficiale provin din artera submentală ; venele sînt de mic calibru și constituie originea venelor jugulare anterioare; ramurile nervoase motorii provin din nervul facial pentru mușchiul pielosul gîtului, iar ramurile senzitive provin din nervul cervical transvers al plexului cervical superficial (fig.158).

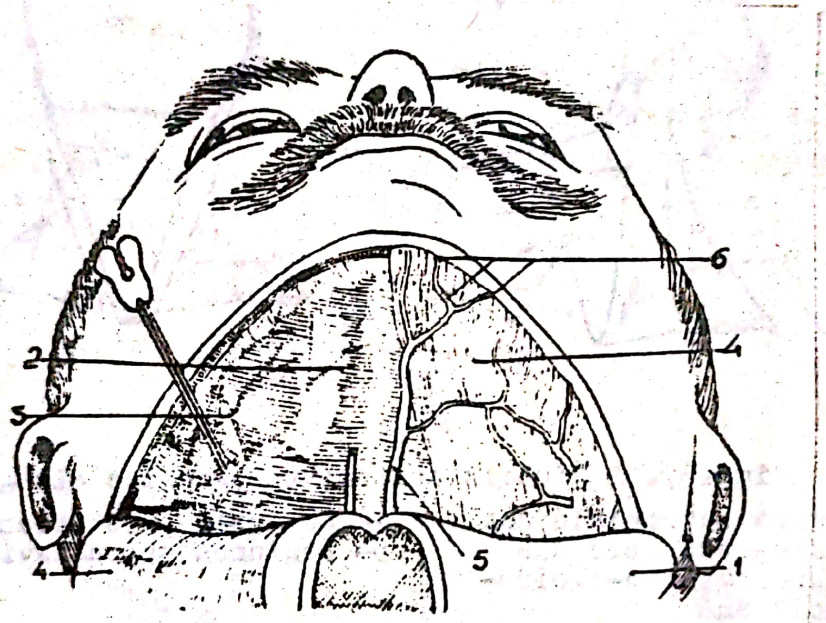

Fig. 158. Regiunea subhioidiană - planul superficial -

1- lamboul cutanat
2- aponevroza cervicală superf.
3- aponevroza cervicală superf. secționată
4- pielosul gîtului
5- vena jugulară ant.
6- vene submentale

Aponevroza superficială se prinde,prin marginea ei superioară,pe marginea inferioară a mandibulei, iar prin marginea inferioară,pe osul hioid. Lateral, ea se dedublează și formează

teci muşchilor sterno-cleido-mastoidieni. La nivelul unghiului mandibulei, ea formează, între glanda parotidă şi submaxilară, septul intermaxiloparotidian (fig.159).

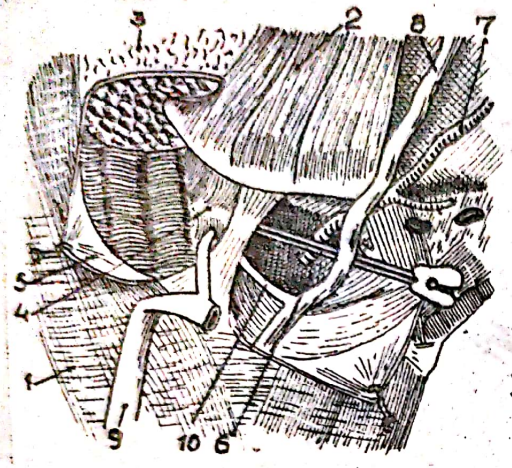

Fig.159
Loja parotidiană şi submaxilară cu septul interglandular.
1- M.sterno-cleido-mastoidian
2- M.maseter
3- glanda parotidă
4- septul interglandular
5- aponevroza cervicală superficială
6- loja glandei submaxilare
7- artera facială
8- vena facială
9- vena jugulară externă
10- anastomoza între vena jugulară ext. şi vena facială

De pe faţa ei profundă se desprind o serie de septuri, care vor forma teci muşchilor profunzi. Dintre aceste prelungiri profunde, una este mai importantă. Ea se desprinde de pe osul hioid, trece înăuntrul glandei submaxilare,căptuşind muşchii milohioidieni şi hioglos şi formează peretele inferior al lojei sale, după care se prinde pe linia milohioidiană a mandibulei (fig.158).

Dedesubtul aponevrozei se găsesc o serie de muşchi profunzi, glanda submaxilară, ganglionii limfatici, vase şi nervi profunzi (fig.160).

Muşchii regiunii sînt în număr de 4 :

1- digastricul, cu burta lui posterioară, tendonul intermediar şi burta anterioară ;

2- muşchiul stilo-hioidian ;

3- muşchiul milo-hioidian ;

4- muşchiul hioglos (vezi muşchii gîtului) (fig.161,162).

Glanda submaxilară (vezi glanda submaxilara).

Ganglionii limfatici fac parte din grupa ganglionilor submaxilari. Ei se împart în laterali şi mediani.

Ganglionii laterali în număr de 6, 7,se găsesc dispuşi împrejurul glandei submaxilare. Ei primesc limfa de la nivelul feţei, gingiilor, planşeului bucal.

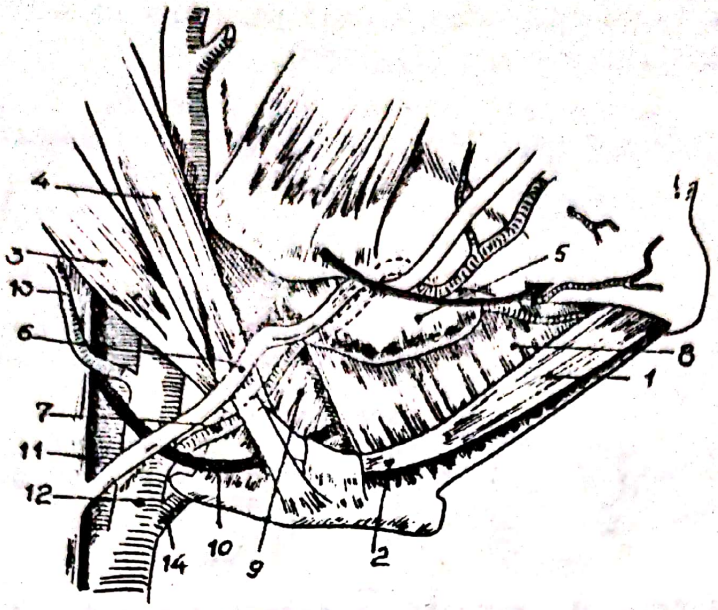

Fig.160. Loja submaxilară

1- burta ant.a digastricului
2- tendonul intermediar al digastricului
3- burta post.a digastricului
4- M.stilo-hioidian
5- glanda submaxilară
6- vena facială
7- artera facială
8- M.milo-hioidian
9- M.hio-glos
10-nervul hipoglos
11-ramul descendent al hipoglosului
12-artera carotidă externă
13-artera occipitală
14-artera lingvală

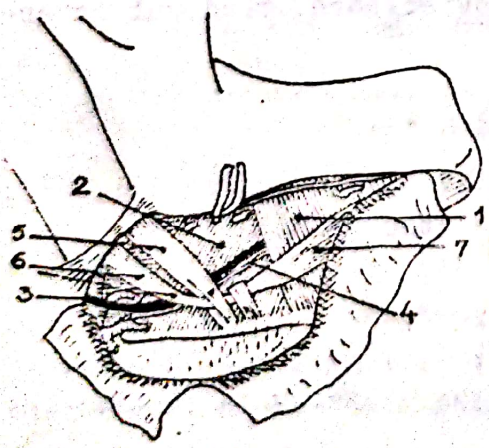

Fig.161

Planul profund al lojei submaxilare

1- M.milo-hioidian
2- M.hio-glos
3- nervul hipoglos
4- vena lingvală superficială
5- M.stilo-hioidian
6- burta post.a digastricului cu tendonul intermediar
7- burta ant.a digastricului

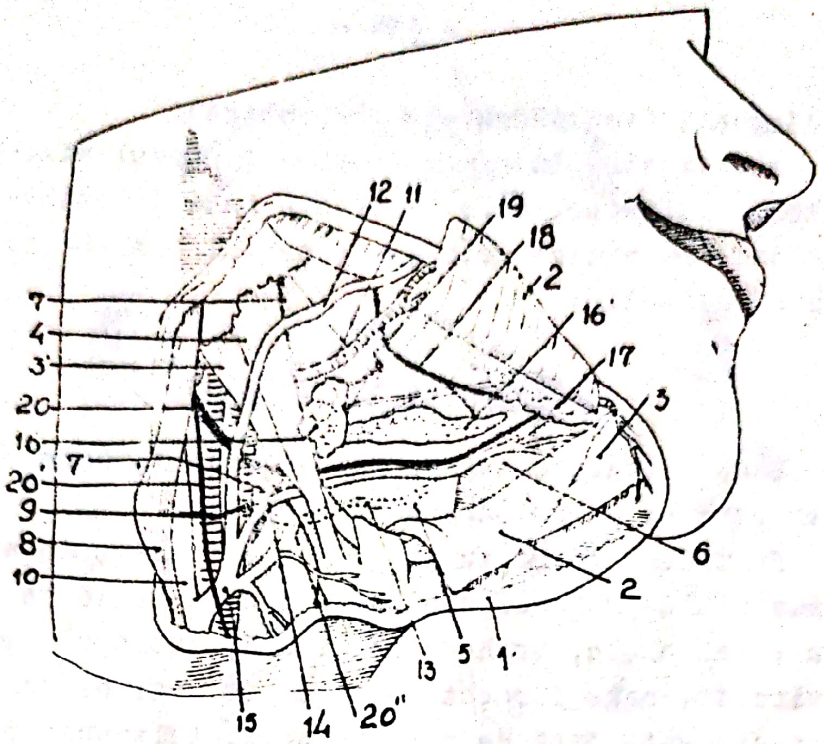

Fig.162. Regiunea submaxilară - planul profund -

1- secţiune prin piele şi aponevroză
2- M.milo-hioidian secţionat
3- burta anterioară şi
3' burta post.a digastricului
4- M.stilo-hioidian
5- M-hioglos
6- M.genioglos
7- M.constrictor mijl.al faringelui
8- M.sterno-cleido-mastoidian
9- artera carotidă externă
10-vena jugulară internă
11-artera facială
12-vena facială
13- artera lingualá
14- vena lingualá
15- tr.venos tiro-lingo-faringo-facial
16- o parte din gl.submaxilara cu
16' prelungirea anterioara
17- glanda sublinguală
18- nervul lingual
19- ganglionul submaxilar
20- nervul hipoglos cu
20' ramul descendent
20" ramul pt.m.tiro-hioidian

Ganglionii mediani, în număr de 2-3, sînt situaţi pe faţa inferioară a milohioidianului, între cei doi digastrici. Ei primesc limfa de la porţiunea mediană a gingiilor, bărbiei şi de la buza inferioară.

Arterele profunde ale regiunii sînt : artera facială şi

artera lingualã (vezi arterele respective).

Nervii sînt în numãr de trei : nervul milo-hioidianului din dentarul inferior, care inervează muşchiul milo-hioidian şi burta anterioară a digastricului ; nervul lingual şi nervul marele hipoglos (fig.162).

Regiunea subhioidianã (34)

Este o regiune neperechie şi mediană, care ocupă porţiunea anterioară şi inferioară a gîtului.

Ea diferă de regiunea suprahioidianã prin aceea cã, sub pãtura muscularã profundã a ei, se gãsesc o serie de organe importante ca : laringele, traheea cervicalã, esofagul cervical şi glanda tiroidã, care formează planul visceral al regiunii. Limita ei superioară este datã de o linie orizontală dusă prin osul hioid; limita inferioară este o linie orizontală dusă prin furculiţa sternală; lateral, marginile anterioare ale muşchilor sterno-cleido-mastoidieni (fig.157).

Planurile superficiale ale regiunii sînt pielea şi ţesutul celular subcutanat.

Pielea este subţire, mobilă şi foarte extensibilă.

Ţesutul celular subcutanat prezintă şi el în grosimea lui fibre musculare din muşchiul pielosul gîtului (fig.163).

Arterele superficiale ale regiunii sînt mici şi fără importanţă.

Venele superficiale formează venele jugulare anterioare. Aceste vene, în numãr de douã, coboarã de o parte şi de alta a liniei mediane, fiind unite prin anastomoze transversale, pînã la 1 sau 2 cm deasupra sternului, unde, îndepărtîndu-se în afarã, perforează aponevroza şi se varsă în venele subclaviculare (fig.163).

Nervii superficiali provin din nervul cervical transvers din plexul cervical superficial (fig.163).

Dedesubtul acestor planuri superficiale se gãseşte aponevroza cervicala superficialã, care se întinde în toatã regiunea. Ea aderă în partea superioara la osul hioid, se fixează în partea inferioară pe marginea anterioară a furculiţei sternale şi se de-

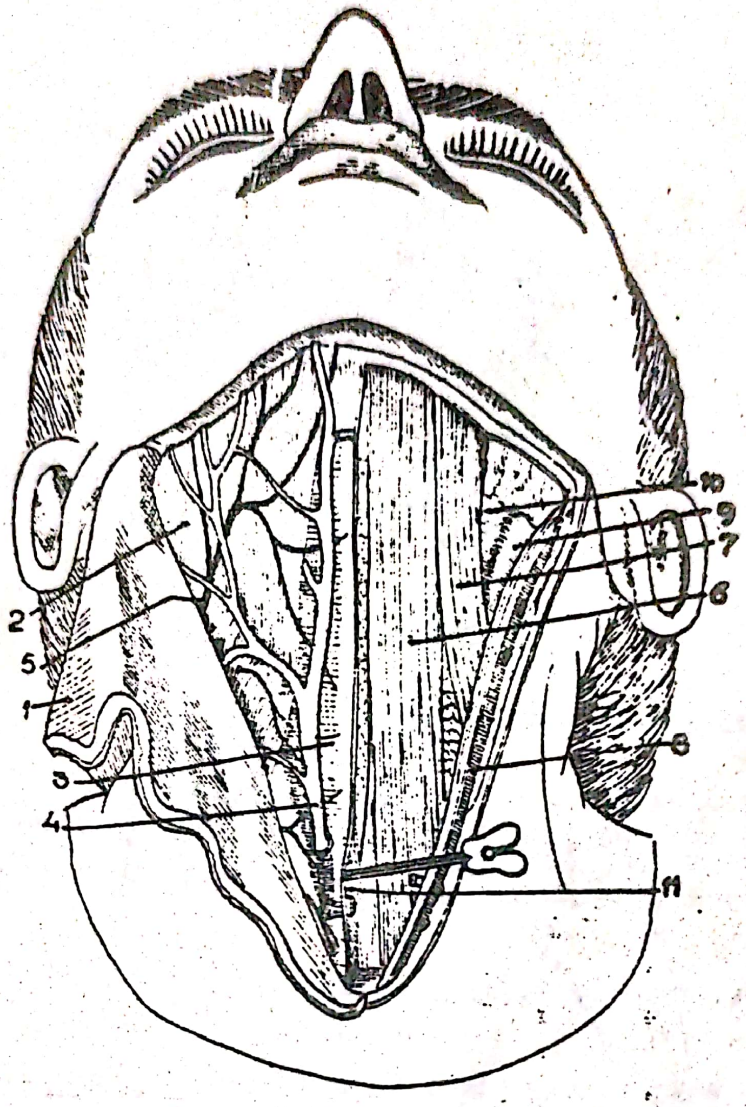

Fig.163. Regiunea subhioidiană

1- lamboul cutanat
2- M.pielos al gîtului
3- aponevroza cervicală superf.
4- vena jugulară anterioară
5- ramul cervical transvers
6- M.sterno-cleido-hioidian
7- M.omohioidian
8- M.sterno-cleido-mastoidian
9- vena jugulară interna
10-artera carotidă primitivă
11-spaţiul suprasternal cu vena anastomotică între jugularele anterioare.

dublează pe laturi pentru a forma teci muşchilor sterno-cleido-mastoidieni (fig.164,166).

Aponevroza cervicală superficială este sudată, în partea mediană, cu foiţa superficială a aponevrozei cervicale mijlocii.

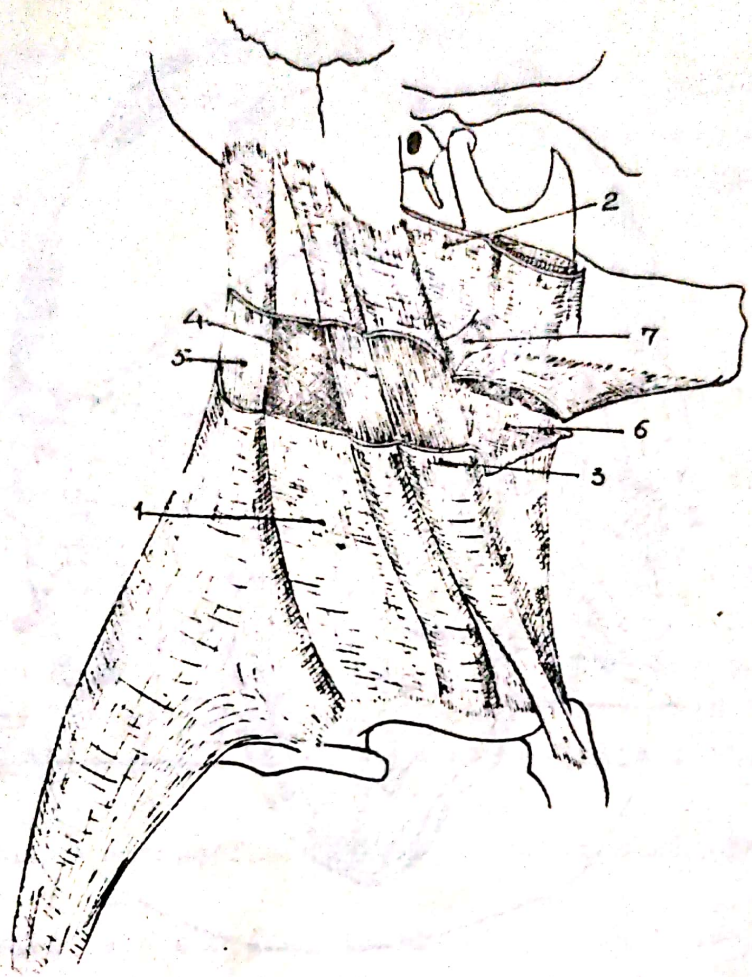

Fig.164. Prelungirile aponevrozei cervicale superficiale

1- aponevroza cervicală superf.
2- prelungirea parotidiană
3- teaca m.sterno-cleido-mastoidian
4- M.sterno-cleido-mastoidian
5- M.trapez
6- prelungirea submaxilara
7- lig.intermaxiloparotidian

In partea inferioară, inaintea şi dedesubtul glandei tiroide, aceste aponevroze se îndepărtează una de alta pentru a se prinde, una pe marginea anterioară, iar alta pe marginea posterioară a furculiţei sternale, formînd în felul acesta spaţiul suprasternal (fig.165).

Acest spaţiu suprasternal este închis în părţile laterale

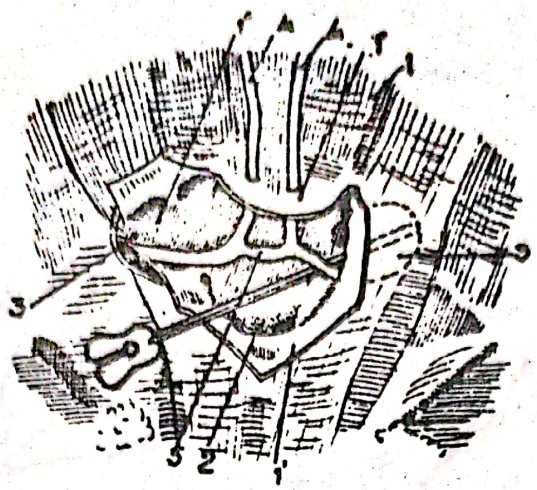

Fig. 165. Spaţiul suprasternal şi venele jugulare anterioare.

1- aponevroza cervicală superf.
1' foiţa de dedublare anterioară
1" foiţa de dedublare post.
2- spaţiul suprasternal
3- fundul de sac al lui Gruber
4- vena jugulară anterioară
5- anastomoza dintre venele jugulare anterioare

prin aderenţa aponevrozei cervicale mijlocii la marginea anterioara a tecii sterno-cleido-mastoidienilor.

La nivelul unde se formează prelungirile laterale ale spaţiului suprasternal, aponevroza mijlocie aderă la faţa posterioară a muşchilor. In spaţiul suprasternal se găseşte, într-o atmosferă celulo-grăsoasă, partea inferioară a venelor jugulare anterioare şi anastomoza lor transversală, vasele şi ganglionii limfatici a căii jugulare anterioare (fig.165).

Dedesubtul aponevrozei cervicale superficiale şi a spaţiului suprasternal se găsesc două planuri musculo-aponevrotice formate de muşchii subhioidieni şi de lamele aponevrozei cervicale mijlocii, care îi învelesţe (fig.166).

Primul plan este constituit, de fiecare parte, de sterno-cleido-hioidian situat intern şi omo-hioidian situat extern (fig. 163), întecuiţi de foiţa superficială a aponevrozei cervicale mijlocii (fig.166).

Al doilea plan este constituit de muşchii sterno-tiroidieni

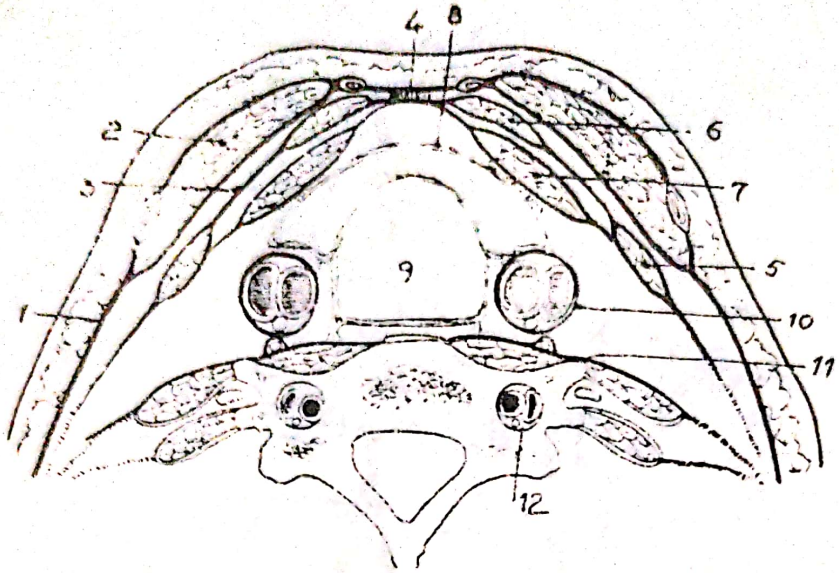

Fig.166. Secţiune transversală prin gît la nivelul lui C_6.

1- aponevroza cervicală superf.
2- M.sterno-cleido-mastoidian
3- aponevroza cervicală mijl.
4- linia albă subhioidiană
5- M.omo-hioidian
6- M-sterno-cleido-hioidian
7- M.sterno-tiroidian
8- teaca viscerală peritiroidiană
9- traheea
10-pachetul vasculo-nervos al gîtului
11-aponevroza cervicală profundă
12-vasele vertebrale şi nervul vertebral

şi tirohioidieni, întecuiţi de foiţa profundă a aponevrozei cervicale mijlocii (fig.166).

Arterele profunde sînt de calibru mic şi neînsemnate.

Limfaticele regiunii merg fie la ganglionii suprasternali sau la cei carotidieni.

Nervii provin pentru muşchiul tiro-hioidian din nervul hipoglos, iar pentru ceilalţi din ansa hipoglosului (vezi n.hipoglos).

Regiunea prevertebrală

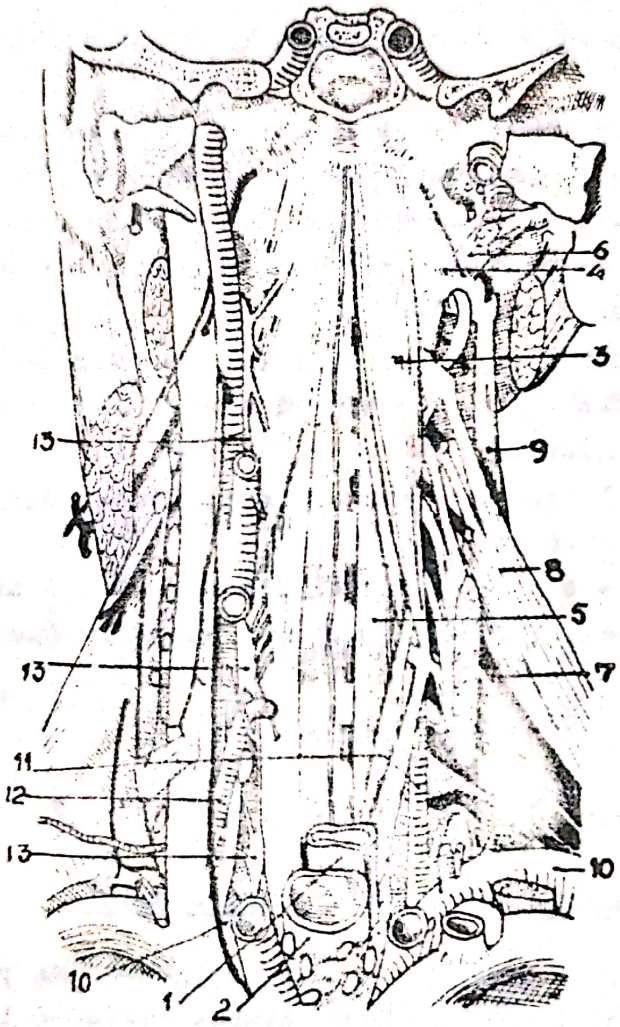

Fig. 167. Regiunea prevertebrală

1- esofagul
2- traheea
3- M.marele dr.ant.al capului
4- micul drept ant.al capului
5- M.lungul gîtului
6- M.drept lateral
7- M.scalen anterior
8- M.scalen posterior
9- M.anguiar
10-artera subclaviculară
11-artera vertebrală
12-artera tiroidiană inferioară
13-lanţul simpatic cervical cu cei trei ganglioni.

Scanned with OKEN Scanner

Se găseşte situată înaintea coloanei vertebrale cervicale şi are aceleaşi limite ca aceasta, adică superior apofiza bazilară a occipitalului, inferior prima vertebră dorsală, iar lateral liniile verticale, care unesc vîrfurile apofizelor transverse ale vertebrelor cervicale.

In constituţia acestei regiuni intră următoarele trei planuri :

1. Aponevroza prevertebrală sau aponevroza cervicală profundă (fig.166), care se prinde superior pe apofiza bazilara, iar lateral pe apofizele transverse ale vertebrelor cervicale. In partea inferioară ea se subţiază treptat şi se continuă cu ţesutul conjunctiv celular din mediastin.

2. Dedesubtul aponevrozei prevertebrale se gasesc cei trei muşchi prevertebrali : marele şi micul drept anterior al capului şi lungul gîtului (fig.167).

3. Ultimul plan al regiunii este format de faţa anterioară a coloanei cervicale.

Principalele vase şi nervi ale regiunii sînt reprezentaţi de arterele şi venele vertebrale şi de lanţurile simpatice cervicale (fig.167).

Regiunile laterale ale gîtului

Sînt tot în număr de 3 ca şi cele anterioare : regiunea sterno-cleido-mastoidiană sau carotidiană, regiunea parotidiană şi regiunea supraclaviculară.

35

Regiunea sterno-cleido-mastoidiană sau carotidiană

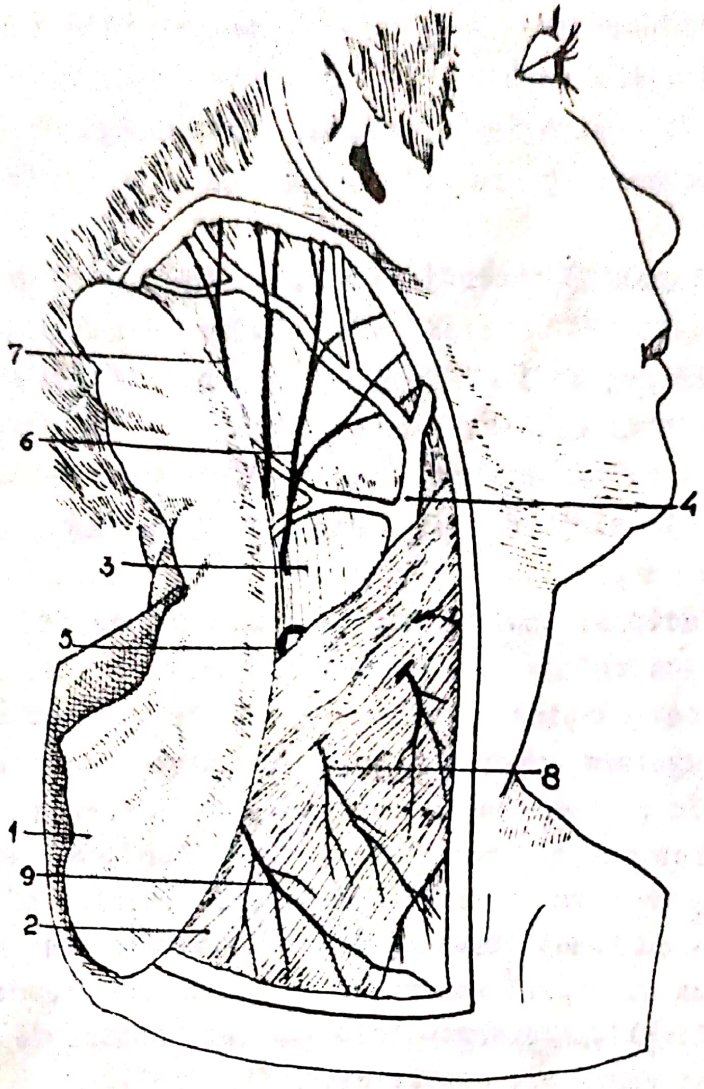

Fig.168. Regiunea sterno-cleido-mastoidiană (plan superficial)

1- lamboul cutanat
2- M.pielos al gîtului
3- M.sterno-cleido-mastoidian învelit de teaca sa
4- vena jugulara externa
5- ramul cervical transvers
6- ramul auricular
7- ramul mastoidian
8- ramul supraclavicular
9- ramul supra-acromial

Are o formă patrulateră și prezintă următoarele limite superficiale : limita anterioară și posterioara este dată de marginea anterioară și respectiv marginea posterioară a sterno-cleido-mastoidianului; limita superioară este dată de apofiza

mastoidă, iar limita inferioară de un plan dus prin claviculă şi furculiţa sternală (fig.157). In profunzime se întinde pînă la aponevroza prevertebrală şi muşchii prevertebrali.

Inspectînd regiunea se observă relieful produs de muşchiul sterno-cleido-mastoidian, care se accentuiază în torticolis.

Poziţia capului, în explorarea clinică a regiunii, este de flexie şi uşoară înclinaţie de partea explorată. Poziţia capului în extensie şi rotaţie de partea opusă este poziţia operatorie.

Planurile superficiale ale regiunii sînt pielea şi ţesutul celular subcutanat. Pielea este subţire şi mobilă în cele 3/4 inferioare ale regiunii şi groasă, aderentă, în 1/4 superioară.

Tesutul celular subcutanat este şi el diferit în porţiunea mijlocie şi inferioară a regiunii, faţă de cel din regiunea superioară. In porţiunea mijlocie şi inferioară a regiunii, el este format, mergînd de la suprafaţă la profunzime, mai întîi de un panicul adipos, apoi de o fascie superficialis, în dedublarea careia se găseşte muşchiul pielosul gîtului şi cel mai profund se găseşte o lama subţire de ţesut celular lax, în grosimea căreia se află vena jugulară externa şi ramurile plexului cervical superficial (fig.168). In partea superioară a regiunii, pielea este dublată de o pătură subcutanată formată din travee fibroase, care unesc strîns pielea la aponevroza sterno-cleido-mastoidianului şi delimitează arecle pline cu ţesut celulo-grăsos. Următorul plan este constituit de aponevroza cervicală superficială, care este reprezentată de aponevroza de învelis a sterno-cleido-mastoidianului, o dependinţă a aponevrozei cervicale superficiale (fig.168).

Dedesubtul aponevrozei cervicale superficiale se găsesc urmatoarele 4 planuri profunde :

1. Muşchiul sterno-cleido-mastoidian format din 3 fascicule, 2 superficiale şi unul profund:

a- fasciculul sterno-mastoidian;

b- fasciculul cleido-occipital;

c- fasciculul cleido-mastoidian.

Primele două fascicule au o direcţie oblică şi produc, prin contracţia lor, rotaţia capului de partea opusă. Al treilea

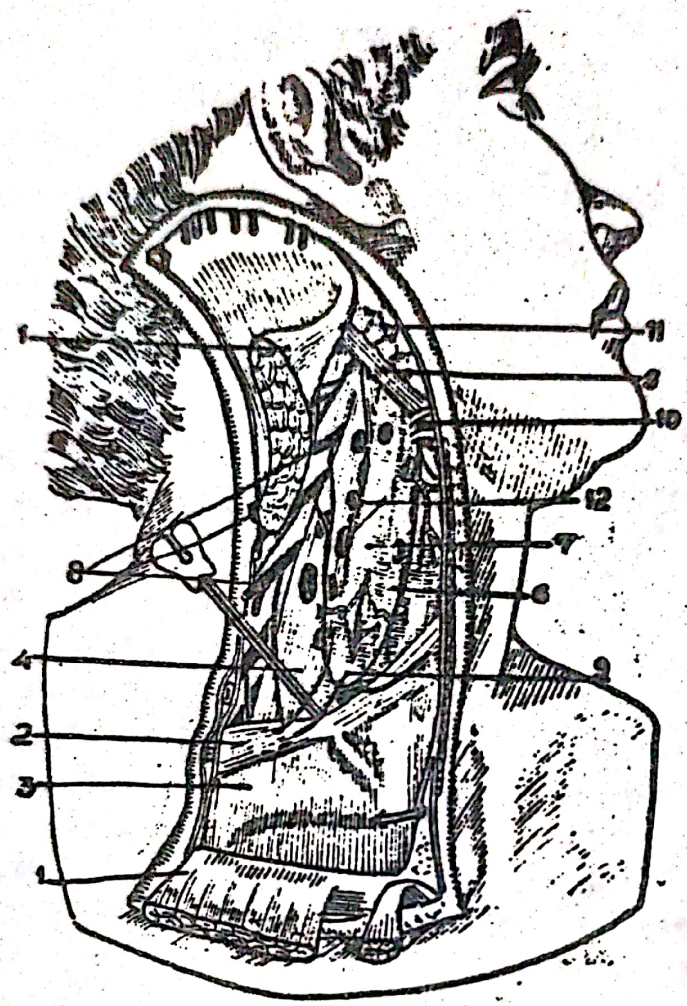

Fig. 169. Regiunea sterno-cleido-mastoidiană (plan submuscular).

1- M.sterno-cleido-mastoidian (secţionat)
2- M.omo-hioidian
3- aponevroza cervicală mijl.
4- muşchiul scalen anterior
5- muşchiul digastric
6- carotida primitivă
7- vena jugulară internă
8- ramurile anterioare ale nervilor cervicali
9- ansa hipoglosului
10-nervul hipoglos
11-glanda parotidă
12- ganglioni limfatici

fasciul, care este vertical, produce înclinarea capului de aceeaşi parte.

2. Urmează foiţa aponevrotică profundă, care căptuşeşte

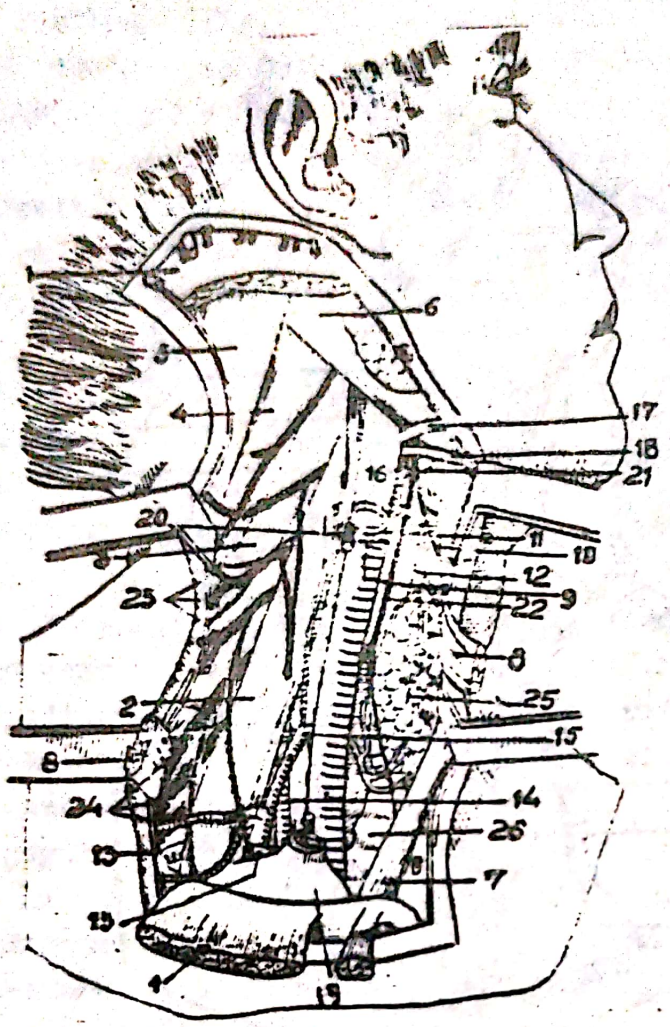

Fig.170. Regiunea sterno-cleido-mastoidiană (plan profund)

1- M.sterno-cleido-mastoidian secţionat
2- M.scalen anterior
3- M.scalen posterior
4- M.angular
5- M.splenius
6- burta posterioară a digastricului
7- M.sterno-cleido-hioidian
8- M.omo-hioidian(secţionat)
9- artera carotidă primitivă şi bifurcarea sa
10-artera carotidă internă
11-artera carotidă externă
12-artera tiroidiană sup.
13- artera subclaviculară
14- artera vertebrală
15- artera tiroidiană inferioară
16- vena jugulară internă
17- vena facială
18- vena lingualá
19- vena subclaviculară
20- nervul vag
21- nervul hipoglos
22- ramul descendent al hipoglosului
23- ramurile plexului cervical
24- ramurile plexului brahial
25- tiroida
26- traheea

Scanned with OKEN Scanner

faţa profundă a muşchiului sterno-cleido-mastoidian şi care face parte tot din aponevroza cervicală superficială (fig.169).

3. Cel de al treilea plan profund este format, în partea inferioară de un plan musculo-aponevrotic, iar în partea superioară de o pătură celulo-ganglionară. Planul musculo-aponevrotic este format de muşchiul omohioidian, unit cu cel din partea opusă prin aponevroza cervicală mijlocie (vezi muşchii suhioidieni) (fig.169).

Pătura celulo-ganglionară ocupă tot spaţiul dintre muşchiul sterno-cleido-mastoidian şi vena jugulară internă. Ea conţine foarte numeroşi ganglioni limfatici, la care vin cele mai multe din limfaticele feţei, cefei şi de la porţiunea cervico-facială a căilor digestive şi respiratorii.

4. Cel de al patrulea plan este constituit de pachetul vasculo-nervos al gîtului (fig.170). Acest pachet vasculo-nervos este format, în partea inferioară a regiunii de artera şi vena subclaviculară, iar în partea mijlocie şi superioară de artera carotidă primitivă, de ramurile ei terminale (carotida externă şi internă), de vena jugulară internă şi de nervii pneumogastric şi marele hipoglos (fig.170).

Ultimul plan al regiunii este constituit din planul scheletic şi muşchii profunzi. Acest plan este format de apofizele transverse ale vertebrelor cervicale, de muşchii care le acoperă şi care prind inserţii pe ele. La acest plan musculo-osos se găsesc anexate ramurile anterioare ale nervilor cervicali, care constituie, în partea inferioară a regiunii plexul brahial, iar în partea superioară plexul cervical.

Regiunea parotidiană (36)

Regiunea parotidiană, care ocupă partea superioară şi laterală a gîtului, are o formă patrulateră, şi prezintă următoarele limite superficiale: anterior, marginea posterioară a ramurei verticale a mandibulei; posterior, apofiza mastoidă şi marginea anterioară a sterno-cleido-mastoidianului; superior, conductul auditiv extern, iar inferior o linie orizontală care este dusă de la

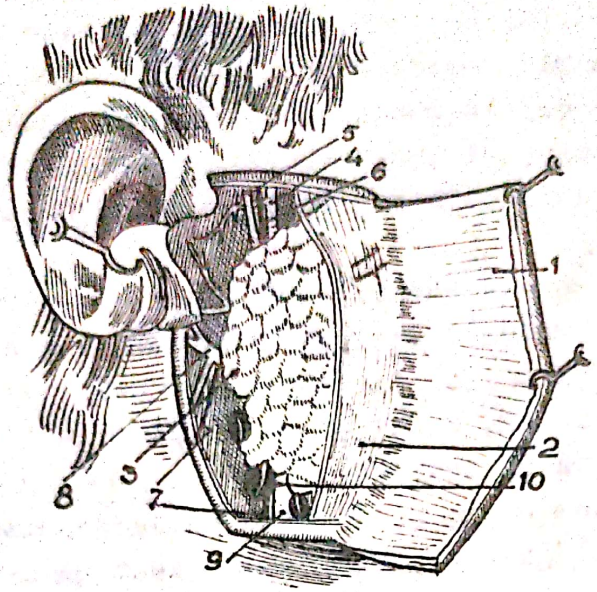

Fig.171. Regiunea parotidiană - plan supra-aponevrotic

1- lamboul cutanat cu panicolul adipos
2- aponevroza superficială
3- gl.parotidă văzută pe faţa sa externă
4- artera temporală superf.
5- vena temporală superf.
6- nervul auriculo-temporal
7- ramuri terminale ale facialului
8- artera auriculară post.
9- vena jugulară externă
10-ganglioni limfatici

unghiul mandibulei la marginea anterioară a sterno-cleido-mastoidianului (vezi glanda parotidă).

In profunzime ea se întinde pînă la peretele lateral al faringelui. Planurile superficiale ale regiunii sînt în număr de două :

1. Pielea, care este subţire, mobilă pe planurile subjacente, glabră la femeie şi la copii şi acoperită cu peri la bărbaţi.

2. Ţesutul celular subcutanat, care este subţire şi se dispune sub forma unei fascii superficiale, între cele două foiţe ale căruia se găsesc fibre musculare din pielosul gîtului şi din risorius. Sub aceste planuri superficiale urmează aponevroza regiunii, care este o dependinţă a aponevrozei cervicale superficiale. Posterior ea se continuă cu teaca muşchiului sterno-cleido-mastoidian, iar anterior se prinde pe marginea posterioară a ramurei verticale

a mandibulei şi pe aponevroza muşchiului maseter.

Dedesubtul acestei aponevroze se găseşte loja parotidiană, în care se găsesc o serie de organe importante.

Loja parotidiană are pereţii formaţi aproape în întregime de către aponevroza parotidiană profundă.

Aponevroza parotidiană profundă se desprinde din aponevroza cervicală superficială, la nivelul marginei anterioare a sterno-cleido-mastoidianului. De la acest nivel, ea se îndreaptă din afară înăuntru, trecînd înaintea burtei posterioare a digastricului, apofizei stiloide şi a buchetului lui Riolan, pînă la peretele lateral al faringelui. (vezi glanda parotidă).

Ajunsă la acest nivel, ea se inflectează din nou, de data aceasta dinăuntru în afară, trecînd înapoia muşchilor pterigoidieni, marginei posterioare a ramurei verticale a mandibulei şi vine să se fuzioneze, la acest nivel, cu aponevroza cervicală superficială. Deci, în totalitate, această aponevroză parotidiană profundă are forma unui jgheab vertical, cu concavitatea îndreptată în afară.

Loja parotidiană are o formă de prismă patrunghiulară cu 6 pereţi. Peretele ei extern este format de aponevroza cervicală superficială şi planurile superficiale ale regiunii (vezi glanda parotidă).

Peretele posterior, intern şi anterior, este format de aponevroza parotidiană profundă.

Peretele inferior este format de septul inter-maxilo-parotidian care separă loja glandei parotide de loja glandei submaxilare.

Peretele superior este format de porţiunea din baza craniului care se găseşte între apofiza stiloidă şi arcada zigomatică. In loja parotidiană găsim următoarele organe:

1. Glanda parotidă care este o glandă salivară acinoasă, cu o greutate de 25 g (vezi glanda parotidă)(fig.171).

2. Artera carotidă externă, care pătrunde în loja parotidiană prin peretele ei antero-intern, la unirea sfertului inferior cu cele 3/4 superioare.

După ce străbate loja parotidiană, ajunsă la gîtul condi-

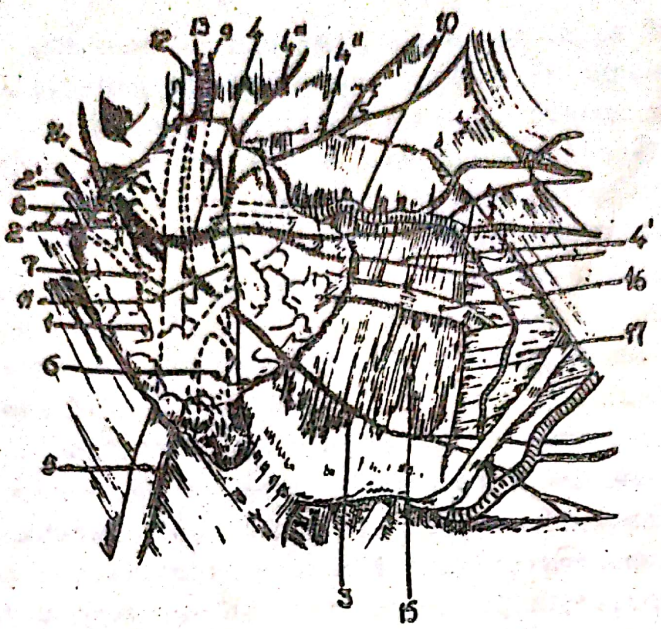

Fig.172. Glanda parotidă şi elementele vasculo-nervoase ce o străbat.

1- glanda parotidă
2- nervul facial
2' ramul auricular post.
3- ramul terminal al facialului - cervico-facial -
4- ramul terminal al facialului - tempore-facial -
4' ramul bucal superior
4'' ramul palpebral
4''' ramul frontal
5- vena jugulară externă
6- artera carotidă externă
7- artera auriculară post.
8- artera stilo-mastoidiană
9- artera temporală superficială
10-artera transversală a feţei
11-artera maxilară internă
12-vena temporală superficială
13-nervul auriculo-temporal
14-apofiza stiloidă
15-muşchiul maseter
16- canalul lui Stenon
17-muşchiul buccinator

lului mandibulei, ea se împarte în cele două ramuri terminale ale sale; artera maxilară internă şi artera temporală superficială.

In loja parotidiană, din carotida externă se desprind ca ramuri colaterale artera auriculară posterioară şi ramuri pentru glanda parotidă (fig.172).

3. Vena jugulară externă care se formează în loja parotidiană, din unirea la vîrful gîtului condilului mandibulei a venelor maxilară internă și temporală superficială după care, coboară vertical prin loja parotidiană înaintea și în afara arterei carotide externe, după care iese din loja parotidiană și pătrunde în regiunea sterno-cleido-mastoidiană (fig.171,172).

4. Nervul facial, care după ce pătrunde în lojă, se împarte în ramurile lui terminale. El se găsește în afara vaselor carotidă externă și jugulară externă, între cei doi lobi ai parotidei, extern și intern, ca semnul unei cărți într-o carte (fig.172).

5. Nervul auriculo-temporal, ram din nervul maxilar inferior, care după ce străbate porțiunea superioară a lojei, de jos în sus și dinăuntru în afară, se va alătura vaselor temporale superficiale, cu care va părăsi loja (fig.171,172).

6. Ganglionii limfatici se împart în superficiali și profunzi. Ganglionii superficiali ocupă partea superioară a lojei, fiind situați între aponevroza cervicală superficială și fața externă a glandei. Ei formează trei grupe : anterior, posterior și superior și primesc limfaticele de la regiunea temporală și de la față.

Ganglionii profunzi, mai numeroși, sînt eșalonați de-a lungul arterei carotidei externe și primesc limfaticele de la urechea mijlocie, vălul palatului și de la partea posterioară a foselor nazale.

Regiunea supraclaviculară (35)

Regiunea supraclaviculară este situată pe părțile laterale ale gîtului, deasupra clavicului, îndărătul regiunii sterno-cleido-mastoidiene și înaintea regiunii cefei.

Limitele superficiale ale acestei regiuni sînt : anterior, marginea posterioară a sterno-cleido-mastoidianului; posterior, marginea anterioară a trapezului, iar inferior clavicula (fig.157). Regiunea are formă triunghiulară, cu baza în jos și vîrful în sus

şi se prezintă sub forma unei depresiuni din care cauză se mai numeşte şi scobitura supraclaviculară (fig.173).

Fig.173. Regiunea supraclaviculară (schemă)

A= triunghiul omo-trapezian ; B= triunghiul omo-clavicular
1- M.sterno-cleido-mastoidian 3- muşchiul omo-hioidian
2- M.trapez 4- clavicula

Planurile superficiale ale regiunii sînt : pielea şi ţesutul celular subcutanat. Pielea este mobilă, subţire şi glabră. Ţesutul celular subcutanat, dinspre superficial spre profunzime, este constituit din următoarele pături : o pătură de panicul adipos cu o grosime variabilă ; o fascie superficialis între foiţele căreia se găseşte muşchiul pielosul gîtului ; o pătură lameloasă, lexă, infiltrată de grăsime. Aceste pături sînt traversate, puţin deasupra claviculei, de ramurile supraclaviculare din plexul cervical superficial. In grosimea acestui ţesut celular subcutanat se mai găseşte vena jugulară externă, care aproape de unghiul antero-inferior al regiunii, traversează aponevroza şi merge să se verse în vena subclaviculară (fig.175).

Planul următor este constituit din aponevroza cervicală superficială care inferior se prinde pe marginea anterioară a claviculei , anterior se continuă cu teaca sterno-cleido-mastoidiană